PROF. DR.

XXVI. A. LÜTFÜ TAT Sempozyumu

15-19 KASIM 2023 SHERATON KONGRE MERKEZİ, ANKARA

Bir Ankara Klasiği...

BİLDİRİ ÖZET KİTABI

www.lutfutatsempozyumu2023.org

ONURSAL BAŞKAN

Prof. Dr. Nilgün Atakan

BAŞKAN

Prof. Dr. Sibel Ersoy Evans

BİLİMSEL SEKRETERYA

Doç. Dr. Sibel Doğan Günaydın

DÜZENLEME KURULU

Prof. Dr. Ayşen Karaduman
Prof. Dr. Gonca Elçin
Prof. Dr. Sibel Ersoy Evans
Doç. Dr. Sibel Doğan Günaydın
Doç. Dr. Duygu Gülseren
Doç. Dr. Neslihan Akdoğan
Doç. Dr. Başak Yalıcı Armağan

ADZHD YÖNETİM KURULU

Prof. Dr. Sibel Ersoy Evans
Prof. Dr. Esra Adışen
Prof. Dr. Hatice Erdi Şanlı
Prof. Dr. Filiz Canpolat
Prof. Dr. Seray Külcü Çakmak
Doç. Dr. Sibel Doğan Günaydın
Doç. Dr. Duru Tabanlıoğlu Onan

BİLİMSEL DEĞERLENDİRME KURULU

Ahmet Metin
Algün Polat Ekinci
Andaç Salman
Aslı Hapa
Aylin Türel Ermertcan
Bahar Sevimli Dikicier
Başak Yalıcı Armağan
Deniz Seçkin
Deren Özcan
Didem Dinçer
Dilek Bayramgürler
Duru Tabanlıoğlu Onan
Duygu Gülseren
Efsun Tanaçan
Fatma Elif Demirgüneş
Emine Tamer
Esra Adışen
Filiz Canpolat
Gülsüm Gençoğlan
Hatice Şanlı
Kamer Gündüz
Kenan Aydoğan
Melih Akyol
Meral Ekşioğlu
Murat Öztaş
Neslihan Akdoğan
Pınar Öztaş
Rafet Koca
Ragıp Ertaş
Selma Emre
Serap Öztürkcan
Seray Külcü Çakmak
Sibel Doğan Günaydın
Sibel Ersoy Evans
Şirin Pekcan
Yaşar Gül Denli
Zeynep Topkarcı

*İsme göre alfabetik olarak sıralanmıştır.

BİLİMSEL PROGRAM

15 KASIM 2023, ÇARŞAMBA

SAAT	CUMHURİYET SALONU
13:00-13:30	**AKILCI İLAÇ KULLANIMI** Başak Yalıcı Armağan
13:30-14:30	**KONFERANS** Moderatör: Sibel Ersoy Evans **SIGNS OF SYSTEMIC DISEASES** Dirk Elston
14:30-15:30	**OLGULARLA PEDİATRİK DERMATOLOJİ-I** Oturum Başkanı: Deniz Yücelten
	Epidermolizis Büllozada Yeni Gelişmeler Ayşe Öktem
	Olgularla Kutanöz Mozaisizm Deniz Akkaya
	Olgularla Tanıya Götüren İpuçları Deniz Yücelten
	Tartışma
15:30-16:30	**LİTERATÜRDEN SEÇKİLER-I** **Oturum Başkanı: Ahmet Yaşar Turanlı**
	Journal of the American Academy of Dermatology Deniz Demirseren
	British Journal of Dermatology Burcu Beksaç
	Journal of the European Academy of Dermatology/JAMA Dermatology Efsun Tanaçan
	Tartışma
16:30-17:30	**GÜZEL YAŞ ALMA YÖNTEMLERİ-I** Oturum Başkanları: Gönül Ergenekon, Pelin Koçyiğit
	Botulinum Toksin Uygulamaları Pelin Koçyiğit
	Lazerler ile Rejuvenasyon (Ablatif, Non-ablatif) Yasemin Oram
	Lazer Dışı Cihazlar ile Rejuvenasyon (RF, USG, IPL) Hilal Gökalp
	Enjeksiyon Uygulamaları ile Rejuvenasyon Başak Yalıcı Armağan
	Tartışma
19:30-20:30	**YUVARLAK MASA TOPLANTISI (OTEL DIŞI)** (Katılım kayıt ile sınırlıdır.) **HOW TO GET A MANUSCRIPT ACCEPTED** Konuşmacı: Dirk Elston

16 KASIM 2023, PERŞEMBE

SAAT	CUMHURİYET SALONU	SAAT	100. YIL SALONU	SAAT	BAŞKENT SALONU
08:30-09:30	**AÇILIŞ TÖRENİ**				
09:30-10:30	**KONFERANS** Moderatör: Deniz Seçkin **APPROACH TO DIAGNOSIS BASED ON COLOR, MORPHOLOGY AND DISTRIBUTION** Dirk Elston				
10:30-11:00	**ARA**	10:30-11:00	**ARA**	10:30-11:00	**ARA**
11:00-12:00	**ATOPİK DERMATİT: ENDOTİPLER VE KLİNİK ÖZELLİKLER** Oturum Başkanları: Ayla Gülekon, Serap Utaş	11:00-12:00	**SAÇ HASTALIKLARINDA GÜNCELLEMELER** Oturum Başkanı: Tülin Güleç	11:00-11:30	**Secukinumab ile Psoriasis ve Psoriatik Artrite Multidisipliner Yaklaşım** Moderatör: Nilgün Atakan Konuşmacılar: Esra Adışen, Servet Akar FARMANOVA
	Atopi Temelleri ve Atopik Dermatit Endotipleri Nilgün Şentürk		**Trikolojide Tanısal Gereçler** Tülin Güleç		
	Atopik Dermatit Klinik Özellikleri Serap Utaş		**AGA/TE Tipi Saç Dökülmesinde Tedaviye Yaklaşım** Özlem Dicle	11:30-11:45	**ARA**
	Erişkin Hastada Ne Zaman Atopik Dermatit Düşünülmeli? Esen Özkaya		**FFA ve Diğer Skarlı Alopesilerde Güncel Tedaviler** Deren Özcan		
	Atopik Dermatit Hastalık Şiddet Ölçütleri Rafet Koca		**Tartışma**	11:45-12:15	**Atopik Dermatit Tedavisinde Avène Termal Suyun Rolü** Moderatör: Sibel Ersoy Evans Konuşmacı: Sophie Mery Avène Hidroterapi Merkezi Müdürü EAU THERMALE Avène LABORATOIRE DERMATOLOGIQUE
	Tartışma				
12:00-13:00	**KONFERANS** Moderatör: Gül Erkin Özaygen **HOW AND WHERE TO PERFORM BIOPSY?** Dirk Elston	12:00-13:00	**ROZASEA VE DEMODEKS İLİŞKİSİ VE YÖNETİM STRATEJİLERİ** Oturum Başkanı: Afet Akdağ Köse		
			Demodikozis Derya Uçmak		
			Rozaseada Medikal Tedavi Ayşe Serap Karadağ		
			Rozaseada Işık Bazlı Tedaviler Yasemin Oram		
			Tartışma		
13:00-14:00		**ÖĞLE YEMEĞİ**			

16 KASIM 2023, PERŞEMBE

SAAT	CUMHURİYET SALONU	SAAT	100. YIL SALONU	SAAT	BAŞKENT SALONU
	OTOİMMÜN BÜLLÜ HASTALIKLARDA GÜNCELLEMELER Oturum Başkanı: Rıfkiye Küçükoğlu, Soner Uzun	14:00-15:00	**VİTİLİGODA YENİ YAKLAŞIMLAR VE TEDAVİ SEÇENEKLERİ** Oturum Başkanı: Ayten Ferahbaş	14:00-14:30	**SKYRIZI ile Sürdürülebilir Yüksek Etkililik ve İyileşen Yaşamlar** Moderatörler: Nilgün Atakan, Başak Yalçın Konuşmacılar: Neslihan Akdoğan, Algün Polat Ekinci abbvie
14:00-15:00	**Pemfigusta Kanıta Dayalı Güncellemeler** Savaş Yaylı		**Klinik ve Sınıflamada Yenilikler** Bengü Çevirgen Cemil		
	Pemfigusta Öğreten Olgular Soner Uzun		**Vitiligoda Güncel Tedavi** Seray Külcü Çakmak	14:30-14:45	**ARA**
	Pemfigoid'de Kanıta Dayalı Güncellemeler Rıfkiye Küçükoğlu		**Vitiligoda Gelecek Tedaviler, Suplementler ve Diyet** Bilge Fettahoğlu Karaman		
	Pemfigoid'de Öğreten Olgular Soner Uzun		**Tartışma**	14:45-15:15	**Mikrobiyom ve Atopik Dermatit** Moderatör: Sibel Ersoy Evans Konuşmacı: Emel Bülbül Başkan EXPANSCIENCE LABORATOIRES
	Tartışma				
15:00-15:30	**ARA**	15:00-15:30	**ARA**	15:15-15:30	**ARA**
15:30-16:30	**PSORİAZİS VE YÖNETİMİNDE GELİŞMELER** Oturum Başkanları: Emel Bülbül Başkan, Esra Adışen	15:30-16:30	**OLGULARLA AKNEDE GÜNCEL YÖNETİM** Oturum Başkanı: Nilsel İlter	15:30-16:30	**MERCEK ALTINDA** Oturum Başkanı: Hamdi Memişoğlu
	Bireyselleştirilmiş Tedaviye Doğru: Katmanlandırma ve Biyobelirteçler Emel Bülbül Başkan		**Olgularla Akne Vulgaris ve Topikal Tedavi** Nilsel İlter		**Demodeks-Skabiyez** Aslan Yürekli
	Komorbiditeler ve Özel Hasta Grupları ile Bütüncül Yaklaşım Esra Adışen		**Olgularla Akne Vulgaris ve Sistemik Tedavi** Pelin Koçyiğit		**Tzanck İnceleme** Murat Durdu
	Erken Psoriatik Artrit Nedir? Umut Kalyoncu		**Olgularla Aknede Skar Yönetimi** Ayşenur Botsalı		**Layşmanyazis** Mehmet Harman
	Hasta Gözüyle Psoriazis Aslı Hapa	16:15-16:30	**Tartışma**		**Tartışma**
16:18-16:30	**Tartışma**				
16:30-17:30	**SIK GÖRÜLEN, AZ KONUŞULANLAR** Oturum Başkanı: Emel Fetil	16:30-17:30	**MELAZMAYA YAKLAŞIM** Oturum Başkanları: Server Serdaroğlu, Gonca Gökdemir	16:30-17:30	**LİTERATÜRDEN SEÇKİLER-II** Oturum Başkanı: Nilgün Şentürk
	Yüzeyel Mantar Enfeksiyonları Emel Fetil		**Melazmada Topikal Uygulamalar** Özge Aşkın		**Dermatologic Surgery** Ece Erbağcı
	Bakteriyel Deri Enfeksiyonlar Emine Tamer		**Melazmada Enjeksiyon Tedavileri** Gonca Gökdemir		**Pediatric Dermatology** Göknur Kalkan
	Viral Deri Enfeksiyonları Evren Odyakmaz		**Melazmada Lazerler ve Enerji Bazlı Tedaviler** Ömür Tekeli		**Journal of Cosmetic Dermatology** Filiz Canpolat
	Tartışma		**Tartışma**		**Tartışma**
17:30-18:30	**SERBEST BİLDİRİ OTURUMLARI**				
19:30-20:30	**AÇILIŞ KOKTEYLİ**				

16 KASIM 2023, PERŞEMBE

SAAT	CUMHURİYET SALONU	SAAT	100. YIL SALONU	SAAT	BAŞKENT SALONU
17:30-18:30	**SERBEST BİLDİRİ OTURUMU** Oturum Başkanı: Deniz Seçkin, Meral Ekşioğlu	17:30-18:30	**SERBEST BİLDİRİ OTURUMU** Oturum Başkanı: Serap Öztürkcan, Deren Özcan	17:30-18:30	**SERBEST BİLDİRİ OTURUMU** Oturum Başkanı: Yaşargül Denli, Ahmet Metin
SB-001	**Psoriazis Hastalarında IL-23 İnhibitörlerinin 52 Hafta Sonuçlarının Değerlendirilmesi: Tek Merkez Deneyimi** Gökçen Çelik, Fatmanur Hacınecipoğlu, Selda Pelin Kartal	SB-009	**Büllöz Pemfigoidli Hastalarda Omalizumab Tedavisinin Değerlendirilmesi** Rıza Tolga Ersöz, Başak Yalıcı Armağan, Neslihan Akdoğan, Duygu Gülseren, Sibel Doğan Günaydın, Sibel Ersoy Evans, Ayşen Karaduman	SB-017	**Hidradenitis Süpürativa Cerrahisinde Kutanöz Ultrasonografi Eşliğinde Modifiye Deroofing ve Platelet Zengin Fibrin (PRF) Kombinasyonu: Tek Merkez Deneyimi** Yusuf Can Edek, Yağmur Aypek, Esra Adışen
SB-002	**18-28 Yaş Arası Kadın ve Erkeklerde Kozmetik İşlem Arayışının ve Tercihinin Değerlendirilmesi** Kadir Küçük, Selda Pelin Kartal	SB-010	**Psoriazisli Geriatrik Popülasyonda Sarkopeni Varlığı Ve Sıklığının Araştırılması** Memduh Veysi Seyit, Sibel Doğan Günaydın, Zeynep Şahiner, Mustafa Cankurtaran	SB-018	**Geriatrik Popülasyonda Fototerapinin Güvenilirliği** Tuğçe Arslan, Sibel Doğan Günaydın
SB-003	**Dev Konjenital Melanositik Nevüslü Hastalarda Tek Merkezde 15 Yıllık Deneyimin Retrospektif Değerlendirilmesi** Anahita Sadidi Heris, Duygu Gülseren, Sibel Ersoy Evans				
SB-004	**Geriatrik Psöriasiste Klinik Özellikler, Hastalık Seyri ve Tedavi Yanıtının Değerlendirilmesi: Tek Merkez Deneyimi** Elif Çalışkan Güneş, Yusuf Can Edek, Nuray Keskin, Petek Üstün, Esra Adışen	SB-011	**Psoriasis Hastalarında IL-23 İnhibitörleri ve IL-17 İnhibitörlerinin Fekal Kalprotektin Düzeyi Üzerine Etkisi** Büşra Demirbağ Gül, Nilgün Şentürk, Büşra Usta, Demet Gür Vural	SB-019	**Dermatolojik Hastalıklarda Fototerapi: Üçüncü Basamak, Tek Merkezde 18 Yıllık Deneyimin Sonuçları** Tubanur Çetinarslan, Kamer Gündüz, Abdussamed Kök, Serap Öztürkcan, Işıl İnanır, Aylin Türel Ermertcan, Mustafa Turhan Şahin, Cemal Bilaç, Gülsüm Gençoğlan
SB-005	**Dermatofitoz Şüphesi Olan Hastalarda Klinik Örneklerin Değerlendirilmesi** Işıl Deniz Oğuz, Şahin Direkel, Burak Akşan, Sevgi Kulaklı, Sedanur Aksoy	SB-012	**Mikozis Fungoides Tanısında Mast Hücre, Ki-67 ve Bcl-2 'nin Rolü** Munise Daye, Sıdıka Fındık, Begüm Işık, Mehmet Uyar	SB-020	**Sistemik Melanom Tedavisi Alan Hastalarda Melanositik Lezyonların Dermoskopik Ve Patolojik Özelliklerinin İncelenmesi** Hüseyin Berk Yalçın, Gonca Elçin, Saadettin Kılıçkap, Ömer Dizdar, Özay Gököz, Duygu Gülseren
SB-006	**Şiddetli Atopik Dermatitli Çocuk Hastalarda Sistemik Tedavilerin Etkinlik ve Güvenilirliklerinin Gerçek Yaşam Verileri Üzerinden Değerlendirilmesi** Meryem Aktaş Şener, Ayşe Deniz Yücelten, Ferhan Bulut Demir	SB-013	**Hidradenitis Süpürativa Hastalarının Klinik-Demografik Özelliklerinin Retrospektif Değerlendirilmesi: Üçüncü Basamak Tek Merkez Deneyimi** Gökçe Işıl Kurmuş, Dilek Menteşoğlu, Selda Pelin Kartal	SB-021	**Erken Evre Mikozis Fungoides Hastalarının Klinik ve Prognostik Özellikleri** Banu Mendi, İncilay Kalay Yıldızhan, Hatice Şanlı
SB-007	**Türkiye'de Deri ve Zührevi Hastalıkları İhtisas Programı Pediatrik Dermatoloji Eğitim Yeterliliği Değerlendirilmesi** Aysel Çakır, Ecem Bostan, Erkan Büyükdemirci	SB-014	**Psoriazis Nedeniyle Sekukinumab Tedavisi Alan Hastalarda Sekukinumab Yanıtını Etkileyen Faktörlerin Araştırılması** Batuhan Kerem Balan, Neslihan Akdoğan, Sibel Doğan Günaydın, Başak Yalıcı Armağan, Duygu Gülseren, Ayşen Karaduman	SB-022	**Büllöz Pemfigoid Hastalarının Demografik ve Klinik Bulgularının Değerlendirilmesi: Üçüncü Basamak Tek Merkez Gerçek Yaşam Verileri** Emel Hazinedar, Pelin Ertop Doğan
SB-008	**Langerhans Hücreli Histiyositoz Vakalarının Klinik ve Demografik Özelliklerinin İncelenmesi: Tek Merkez Retrospektif Değerlendirme** Sedef Nur Yeşil, Duygu Gülseren, Başak Yalıcı Armağan, Neslihan Akdoğan, Sibel Doğan Günaydın, Sibel Ersoy Evans, Ayşen Karaduman	SB-015	**Psoriazis Tedavisinde İnterlökin-17 İnhibitörü ve İnterlökin-23 İnhibitörü Tedavilerinin Etkinliği ve Güvenilirliğinin Araştırılması** Halime Nur Hologlu Bulut, Leyla Elmas, Neslihan Akdoğan, Sibel Doğan Günaydın, Ayşen Karaduman, Duygu Gülseren, Başak Yalıcı Armağan	SB-023	**Kronik Plak Psoriasisli Hastalarda Risankizumabın Etkinlik ve Güvenirliği: Tek Merkez, Retrospektif, 16. ve 52. Hafta Gerçek Yaşam Verileri** Gülşen Akoğlu, Zeyneb Tecik
		SB-016	**Omalizumabın Yeni Hematolojik Enflamatuvar Belirteçler Üzerine Etkisi** Berkay Temel	SB-024	**Akne Vulgaris Tanılı Hastalarda İskemi Modifiye Albümin Düzeyi ve Tiyol/Disülfit Homeostazının Değerlendirilmesi** Esranur Ünal, Göknur Kalkan, Salim Neşelioğlu

17 KASIM 2023, CUMA

SAAT	CUMHURİYET SALONU	SAAT	100. YIL SALONU	SAAT	BAŞKENT SALONU
08:30-09:30	**OLGULARLA OTOİNFLAMATUVAR HASTALIKLAR** Oturum Başkanı: Ayşe Boyvat	08:30-09:30	**YA SONRA: İNFESTASYON ve ISIRIKLAR** Oturum Başkanları: Akın Aktaş, Murat Durdu	08:30-09:30	**ATOPİK DERMATİT: KOMORBİDİTELER VE TEDAVİ** Oturum Başkanı: Güzin Özarmağan
	Behçet Hastalığı Ayşe Boyvat		**Afet Tıbbında Bitlenme ve Uyuz** Murat Durdu		**Atopik Dermatit Komorbiditeleri** Kenan Aydoğan
	Monogenik Sendromik Otoinflamatuvar Hastalıklar Erdal Sağ		**Kene Isırıkları** Sevgi Kulaklı		**Deri Bariyeri, Deri Bakımı ve Nemlendiriciler** Emel Öztürk Durmaz
	Akne İlişkili Otoinflamatuvar Hastalıklar Sühan Günaştı		**Örümcek ve Akrep Isırığı, Yılan Sokmaları** Ali Güzelsoy		**Orta ve Şiddetli Atopik Dermatit Yönetimine Uzun Vadeli Yaklaşım** Levent Çınar
	Tartışma		**Su Kaynaklı Envonamasyonlar** Deniz Demircioğlu		**Tartışma**
			Tartışma		
09:30-10:30	**KONFERANS** Moderatör: Ayşen Karaduman **GENODERMATOZLAR: ÖĞRETEN OLGULARIM** Can Baykal	09:30-10:30	**HASTAM MELANOM: NASIL YÖNETECEĞİM?** Oturum Başkanı: Fezal Özdemir	09:30-10:30	**ESKİDEN YENİYE CİNSEL YOLLA BULAŞAN HASTALIKLAR** Oturum Başkanı: Osman Köse
			Melanomda Öğreten Olgularım Fezal Özdemir		**Maymunçiçeği** Güle Çınar
			Patolojik Raporlama, Evreleme, SLNB Gül Erkin Özaygen		**HPV/Kondiloma Aküminatada Yenilikler ve Aşılama** Pelin Kartal
			Primer ve Metastatik Melanomda Adjuvan Tedavi Ömer Dizdar		**Genital Ülsere Yaklaşım** Osman Köse
			Tartışma		**Tartışma**
10:30-11:00	**ARA**	10:30-11:00	**ARA**	10:30-11:00	**ARA**
11:00-12:00	**ÜRTİKER TANI ve TEDAVİSİNDE GÜNCEL YAKLAŞIMLAR** Oturum Başkanları: Oktay Taşkapan, Melih Akyol	11:00-12:00	**OLGULARLA TIRNAK HASTALIKLARI** Oturum Başkanları: Fatih Göktay, Güneş Gür Aksoy	11:00-11:30	**Gerçek Yaşam Deneyimleri Işığında, Ixekizumab ile Psoriasis Tedavisinde Hızla Başlayan Sürdürülebilir Tam İyileşme** Oturum Başkanı: Esra Adışen Konuşmacılar: Duygu Gülseren, Levent Çınar Lilly
	Kronik Spontan Ürtikerde 2023 Güncellemeleri Melih Akyol		**Batık Tırnak: Öğreten Olgular** Gülru Erdoğan		
	Ürtikerde Ayırıcı Tanı-Ürtikeryal Dermatozlar Ragıp Ertaş		**Melanonişi-Subungual Melanoma** Gamze Erfan	11:30-11:45	**ARA**
	Kronik İndüklenebilir Ürtikerlerde Tanı ve Tedavi Oktay Taşkapan		**Sistemik Hastalıkların Tırnak Bulguları** Güneş Gür Aksoy	11:45-12:15	**Aknede Topikal Tedavi, Biyofilm ve Medikal Kozmetikler** Konuşmacı: Nilsel İlter
	Ürtikerde Gelecek Tedaviler Bahar Sevimli Dikicier		**Eritronişi-Psödokistler-Neoplaziler** Fatih Göktay		
	Tartışma		**Tartışma**		DUCRAY LABORATOIRES DERMATOLOGIQUES

17 KASIM 2023, CUMA

SAAT	CUMHURİYET SALONU	SAAT	100. YIL SALONU	SAAT	BAŞKENT SALONU
12:00-13:00	**KONFERANS** Moderatör: Sedef Şahin **AKRAL VE TIRNAK LEZYONLARINDA DERMOSKOPİ** Bengü Nisa Akay	12:00-13:00	**HEDEFE YÖNELİK TEDAVİLER** Oturum Başkanları: Nilgün Atakan, Erkan Alpsoy **Biyolojik Tedavinin Temelleri** Tülin Ergun **Paradoksal Reaksiyonlar** Erkan Alpsoy **Biyolojik Tedavide Son Görüş ve Güncellemeler** Murat Borlu **Yeni Topikaller** Algün Polat Ekinci **Tartışma**	12:30-13:00	**Abrositinib ile Atopik Dermatit Tedavisinde Değişen Hikayeler** Moderatör: Başak Yalçın Konuşmacı: Neslihan Akdoğan Pfizer
13:00-14:00	**ÖĞLE YEMEĞİ**	13:00-14:00	**ÖĞLE YEMEĞİ**	13:00-14:00	**ÖĞLE YEMEĞİ**
14:00-15:00	**KONFERANS** Moderatör: Can Baykal **GEN VE ÖTESİ: EPİGENETİK HAYATIMIZI NASIL ETKİLİYOR?** Ferda Perçin	14:00-15:00	**HASTAM GEBE: OLGULARLA TEDAVİSEL YAKLAŞIM** Oturum Başkanı: Sevgi Bahadır , Meral Ekşioğlu **Nevus ve Melanoma** Sedef Şahin **Ürtiker** Meltem Uslu **Psoriazis** Neslihan Demirel Öğüt **İnfestasyon ve Isırıklar** Sema Koç **Tartışma**	14:00-14:30	**Atopik Dermatit Tedavisinde Sil Baştan** Moderatör: Sibel Doğan Günaydın **Atopik Dermatit Hastalık Yükü ve Patogenezi** Bülent Enis Şekerel **RINVOQ ile Sil Baştan Atopik Dermatit** Özlem Su Küçük abbvie
				14:30-14:45	**ARA**
				14:45-15:15	**Tremfya ile Psoriasisde Sürdürülebilir Tam Temizlenme** Moderatör: Murat Borlu Konuşmacılar: Burhan Engin, Neslihan Akdoğan janssen PHARMACEUTICAL COMPANIES OF Johnson & Johnson
15:00-15:30	**ARA**	15:00-15:30	**ARA**	15:15-15:30	**ARA**

17 KASIM 2023, CUMA

SAAT	CUMHURİYET SALONU	SAAT	100. YIL SALONU	SAAT	BAŞKENT SALONU
15:30-16:30	**KUTANÖZ ALERJİ** Oturum Başkanı: Esen Özkaya	15:30-16:30	**OLGULARLA DERMATOONKOLOJİ** Oturum Başkanları: Nahide Onsun, Murat Öztaş	15:30-16:30	**TANIDAN TEDAVİYE HİDRADENİTİS SÜPÜRATİVADA GÜNCEL STRATEJİLER** Oturum Başkanları: Başak Yalçın, Esra Adışen
	Prensiplerden Yeniliklere Yama Testi Esen Özkaya		**Aktinik Keratoz ve SHK: Olgularla Dermoskopik Patolojik Korelasyon** Bengü Nisa Akay, Bilge Ayça Kırmızı		**Mikrobiyom, Mikrobiyal Direnç ve Biofilm** Didem Dinçer Rota
	Kontakt Dermatit: Son 5 Yılın Seçilmiş Alerjenleri Andaç Salman		**Olgularla SHK Tedavi Yönetimi** Bengü Gerçeker Türk		**Hastalık Fenotipleri ve Medikal Tedavi** Başak Yalçın
	Nadir Kutanöz Alerjiler: Kontakt Ürtiker, Lateks ve Gıda Alerjileri Oktay Taşkapan		**BHK: Olgularla Dermoskopik Patolojik Korelasyon** Duru Tabanlıoğlu Onan		**Girişimsel Yöntemler ile Tedavi** Tuğrul Dereli
16:15-16:30	**Tartışma**		**Olgularla BHK Tedavi Yönetimi** Gülsüm Gençoğlan		**Şiddetli Hidradenitis Süpürativada Cerrahi** Sezai Leventoğlu
		16:18-16:30	**Tartışma**	16:18-16:30	**Tartışma**
16:30-17:30	**KOZMETİK DERMATOLOJİDE MERAK EDİLENLER** Oturum Başkanları: Hakan Erbil, Recep Dursun	16:30-17:30	**GÖREVİMİZ TEHLİKE** Oturum Başkanları: Rebiay Kıran, Meltem Önder	16:30-17:30	**OLGULARLA PEDİATRİK DERMATOLOJİ–II** Oturum Başkanı: Neslihan Şendur
	Eksozom Uygulamaları Evşen Altunay		**Anaflaksi ve Mast Hücre Aktivasyon Sendromu** Ebru Damadoğlu		**Olgularla Psoriazis** Neslihan Şendur
	Stromal Vasküler Fraksiyon Uygulamaları Pelin Eşme		**Eritrodermi: Tanı-Tedavi-Takip** Selma Emre		**Olgularla Alopesi Areata** Ahu Yorulmaz
	Saç Ekimi: Kime? Nasıl? Ne Zaman? Arzu Karataş		**Çocuk ve Erişkinde SJS-TEN** Rebiay Kıran		**Olgularla Morfea** Özge Başaran
	Dermatolojide Parenteral Takviyeler Ayşe Akman		**DRESS Mi? VRESS Mi?** Yıldız Hayran	17:15-17:30	**Tartışma**
17:18-17:30	**Tartışma**	17:18-17:30	**Tartışma**		

17 KASIM 2023, CUMA

SAAT	CUMHURİYET SALONU	SAAT	100. YIL SALONU	SAAT	BAŞKENT SALONU
17:30-18:30	SERBEST BİLDİRİ OTURUMLARI				
19:30-21:00	**DRx "Kongre Özel"** **Hisseden Kıssa** **Bir Dermatoloğun Masalı** Prof. Dr. Aysel Gürler *Dermatoloji Uzmanı* **Merak Yola Çıkmaktır** Prof. Dr. Nilgün Atakan *Dermatoloji Uzmanı* **Büyük Hayaller, Küçük Adımlar** Uzm. Dr. Merve Cansu Genç *Dermatoloji Uzmanı* *Müzik Performansıyla* **Sunum Mizah!** Prof. Dr. Ertuğrul Aydemir *Dermatoloji Uzmanı* **Değer Veriyorum, Önemsiyorum** Prof. Dr. Güneş Gür Aksoy *Dermatoloji Uzmanı* **Kararlar ve Seçimler** Prof. Dr. Oktay Taşkapan *Dermatoloji Uzmanı* *Müzik Performansıyla* RECORDATI				

17 KASIM 2023, CUMA

SAAT	CUMHURİYET SALONU	SAAT	100. YIL SALONU	SAAT	BAŞKENT SALONU
17:30-18:30	**SERBEST BİLDİRİ OTURUMU** Oturum Başkanları: Melih Akyol, Pınar Öztaş	17:30-18:30	**SERBEST BİLDİRİ OTURUMU** Oturum Başkanları: Kamer Gündüz, Murat Öztaş	17:30-18:30	**SERBEST BİLDİRİ OTURUMU** Oturum Başkanları: Dilek Bayramgürler, Selma Emre
SB-025	**Psöriazis Tanılı Hastalarda Biyolojik Tedavilerle İndüklenen Postinflamatuvar Hiperpigmentasyon ile İlgili Faktörlerin İncelenmesi** Sibel Doğan Günaydın, Beria Başak Türk	SB-033	**Alopesi Areata Hastalarında D Vitamini Düzeyleri ve Hastalık Yaygınlığı ile İlişkisi** Sabir Hasanbeyzade, Mustafa Tunca	SB-041	**Zona Zoster Sonrası Wolf'un Postherpetik İzotopik Yanıtı Gelişen Küçük Lenfositik Lenfoma Olgusu** Pelin Ertop Doğan, Aleyna Demirel, Cengiz Şimşek, Ali Can Önal, Emel Hazinedar, Rafet Koca
SB-026	**Hidradenitis Suppurativa Hastalarında Sistemik Tedavi Yanıtlarının Yeni İnflamatuvar Parametreler ile Değerlendirilmesi** Osmanege Atliya, Mahmut Esat Tanrıbilir, Esra Adışen	SB-034	**Bir Eğitim ve Araştırma Hastanesine Skatrisyel Alopesi ile Başvuran Hastaların Profilinin Değerlendirilmesi** Özge Mine Örenay	SB-042	**Abdominoplasti ve Mamoplasti Operasyonunu Takiben Gelişen Piyoderma Gangrenozum: Olgu Serisi** Rıfkiye Küçükoğlu, Tuğba Atcı
SB-027	**Vitiligo Hastalarında Otoimmünite İlişkili Laboratuvar Bulgularının Retrospektif Analizi** Gamze Taş Aygar, Selda Pelin Kartal	SB-035	**Hidradenitis Süpürativa Hastasında Modifiye Deroofing Cerrahisi Sonrası Yara İyileşmesi Sürecinde Topikal İnsülin Kullanımı: Bir Olgu Sunumu** Yusuf Can Edek, Esra Adışen	SB-043	**Down Sendromlu Bir Hastada Krutlu Skabiyez: Bir Olgu Bildirimi** Aslıhan Kul Taşğın, Esra Demir Maviş, Ruveyda Küçük, İlteriş Oğuz Topal
SB-028	**Psoriasis Doğal Seyri: Çok Merkezli Bir Çalışma** Birgül Özkesici Kurt, Selda Pelin Kartal, Selma Emre, Mustafa Tosun, Leyla Baykal Selçuk, Asude Kara Polat, Hülya Albayrak, Derya Uçmak, Aslı Özçentik, Melek Aslan Kayıran, Tuğba Özkök Akbulut, Pelin Üstüner, Emel Bülbül Başkan, Göknur Kalkan, İlteriş Oğuz Topal, Serkan Düzayak, Esra Adışen, Melis Gönülal, Merve Ekren, Ayşe Serap Karadağ, Algün Polat Ekinci, Fatma Kübra Gül Çiftçi, Petek Üstün, Eda Öksüm Solak, Murat Borlu, Serkan Yazici, Zeynep Topkarcı, Savaş Yaylı, Erkan Alpsoy	SB-036	**Hidradenitis Suppurativa Tedavisinde İntralezyonel Ablatif Lazer: Bir Olgu Sunumu** Yağmur Aypek, Yusuf Can Edek, Sezai Leventoğlu, Esra Adışen	SB-044	**Psödolenfomayı Taklit Eden Kutanöz Sarkoidoz Olgusu** İçim Kömürcügil Yiğit, Nermin Karaosmanoğlu
SB-029	**Steven Johnson Sendromu ve Toksik Epidermal Nekrolizis Tanılı Hastalarda Hemoglobin,Lenfosit,Eritrosit Dağılım Hacmi ve Hemoglobin/Eritrosit Dağılım Hacminin İncelenmesi** Selin Elif Sarıca, Sibel Doğan Günaydın, Başak Yalıcı Aramağan, Neslihan Akdoğan, Duygu Gülseren, Sibel Ersoy Evans, Ayşen Karaduman	SB-037	**Nadir Görülen Bir Kutanöz Lenfoma: Primer Kutanöz CD8+ Agresif Epidermotrofik Sitotoksik T Hücreli Lenfoma Olgu Sunumu** Sezgi Sarıkaya Solak, Hülya Mürüvvet Güvendi, Gülsen Dilek Esmer, Bilge Avcı, Nuray Can	SB-045	**Kutanöz Metastazların Farklı Klinik Prezantasyonları: Vaka Serileri ve Literatürün Gözden Geçirilmesi** İçim Kömürcügil Yiğit, Zülküf Arslan, Zülal İnci Bal, Mert Aydoğan, Nermin Karaosmanoğlu
SB-030	**Bir Üniversite Hastanesinde Dermatoloji Konsültasyonlarının Retrospektif Değerlendirilmesi: Kesitsel Bir Çalışma** Laman Farajsoylu, Burcu Beksaç, Yağmur Aypek, Evren Ateşçi, Elif Çalışkan, Petek Üstün, Ahmet Soyugür, Elif Çağla Aydın, Sheyda Gharehdaghi, Samed Hızardere, Hale Nur Ertugay Aral, Emre Güven, Derya Aydın, Mehmet Gülengül, Gülay Keyik, Ecem Ertürk, İrem Özdemir, Kaan Temirkaynak, Zeliha Karabudak, Yusuf Can Edek, Fahrettin Küçükhemek, Rabbana Hakimzada, Merve Demir, Osmanege Atliya, Mahmut Esat Tanrıbilir, Name Cemşitoğlu, Esra Adışen	SB-038	**Saçlı Deri Yerleşimli Sebase Nevüs Üzerinde Gelişen Trikoblastik Karsinom: Nadir Bir Olgu** Deniz Tatar, Özay Gököz, Sibel Doğan Günaydın	SB-046	**İmmun Yetmezlikli Eritrodermik Psöriazis Olgusu** Abdullah Bünyamin Palanci, Sibel Doğan Günaydın, Başak Yalıcı Armağan, Metin Zeyrek, Özay Gököz
SB-031	**Alopesi Areata Tanılı Hastalarda Serum Enflamasyon Belirteçlerinin Bakılması ve Tedavi Yanıtı ile İlişkisi** İçim Kömürcügil Yiğit, Nermin Karaosmanoğlu	SB-039	**Molluskum Kontagiozum Tedavisine Homeopatik Yaklaşım: Çay Ağacı Yağı ve Povidon İyot** Name Cemşitoğlu, Burcu Beksaç, Esra Adışen	SB-047	**Karpal Tünel Cerrahisi Sonrası Gelişen Postoperatif Piyoderma Gangrenozum: Bir Olgu Sunumu ve Literatürün Gözden Geçirilmesi** Yusuf Can Edek, Muhammed Kaan Temirkaynak, Melike Urgancı, Betül Öğüt, Esra Adışen
SB-032	**Piercing Yaptıran ve Yaptırmayan Kişilerin Piercing Uygulamasının Etkilerine Bakış Farklılıkları** Sümeyye Altıntaş Kakşi, Melek Aslan Kayıran, Hasan Aksoy	SB-040	**Renal Hücreli Karsinom Nedeniyle Pembrolizumab Kullanan Bir Hastada Büllöz Pemfigoid Gelişimi** Deniz Tatar, Neslihan Akdoğan, Deniz Ateş Özdemir	SB-048	**Familyal Lokalize Skleroderma** Hülya Albayrak, Hakan Ezer, Fatih Noyan

18 KASIM 2023, CUMARTESİ

SAAT	CUMHURİYET SALONU	SAAT	100. YIL SALONU	SAAT	BAŞKENT SALONU
08:30-09:30	**DERMATOLOJİDE KIRMIZI BAYRAKLAR** Oturum Başkanı: Aynur Akyol	08:30-09:30	**KUTANÖZ LENFOMALAR: TEDAVİ, ALT TİPLER VE UFUKLAR** Oturum Başkanı: Hatice Şanlı	08:30-09:30	**GİRİŞİMSEL DERMATOLOJİDE PÜF NOKTALARI** Oturum Başkanı: Zafer Kurumlu
	Yenidoğan ve Çocuklarda Ciddi Kutanöz Hastalıklar Güliz İkizoğlu		**Erken ve İleri Evre MF'te Tedavi Algoritması** Hatice Şanlı		**Kriyoterapide Püf Noktaları** Aylin Türel Ermertcan
	Eskarla Giden Kutanöz Hastalıklar Özlem Su Küçük		**MF: Alt Tipleri ve Varyantları** Dilek Bayramgürler		**Koter Uygulamalarında Püf Noktaları** Şirin Pekcan Yaşar
	Kozmetik Dermatolojde Katastrofik Olgular Hakan Erbil		**KTHL'de Yeni Molekül ve Belirteçler** Seçil Vural		**Lokal Anestezi ve Cerrahide İpuçları** Sezgi Sarıkaya Solak
	Tartışma		**Tartışma**		**Tartışma**
09:30-10:30	**KONFERANS** Moderatör: Fatih Göktay **WHITE ORAL LESIONS - WHY ARE THEY WHITE?** Eckart Haneke	09:30-10:30	**UV VE DERİ: HEM DOST HEM DÜŞMAN** Oturum Başkanı: Nihal Kundakçı		
			2023'te Fototerapinin Yeri Dilek Seçkin Gençosmanoğlu		
			Işıkla İndüklenen Dermatozlarda Tanısal İpuçları Ekin Şavk		
			Fotokorunmada Yeni Gelişmeler Simin Ada		
			Tartışma		
10:30-11:00	**ARA**	10:30-11:00	**ARA**	10:30-11:00	**ARA**
11:00-12:00	**OLGULARLA DERMATOPATOLOJİ** Oturum Başkanları: Alpaslan Acar, Özay Gököz	11:00-12:00	**OLGULARLA PEDİATRİK DERMATOLOJİ-III** Oturum Başkanı: Sibel Ersoy Evans	11:00-11:30	**Geleceğin İşleri ve Yapay Zeka** Konuşmacı: Sertaç Doğanay L'ORÉAL Dermatolojik Güzellik
	Melanom Özay Gököz		**Olgularla Tırnaktan Tanıya Genodermatozlar** Can Baykal		
	Non-Melanom Deri Kanserleri Gül Erkin Özaygen		**Pediatrik Melanositik Lezyonlara Yaklaşım** Özlem Özbağcivan	11:30-11:45	**ARA**
	Kutanöz Lenfomalar Duygu Gülseren		**Olgularla Neonatal Püstül-Bül** Zeynep Topkarcı	11:45-12:15	**Olgularla Erken Evre Mikozis Fungoides Tedavisi** Moderatör: Esra Adışen Konuşmacı: Salih Levent Çınar NOBEL
	Tanınız Nedir? Nilsel İlter		**Tartışma**		
	Tartışma				

18 KASIM 2023, CUMARTESİ

SAAT	CUMHURİYET SALONU	SAAT	100. YIL SALONU	SAAT	BAŞKENT SALONU
12:00-13:00	**KONFERANS** Moderatör: Günseli Öztürk **İKİ GÖRÜŞ: DERİ KANSERLERİNİN TEDAVİSİ** **Mohs Cerrahisi-Üç boyutlu (3D) Cerrahi** Bengü Gerçeker Türk **Olgularla Klinik Pratik Uygulamalar** Tuğrul Dereli	12:00-13:00	**GÜZEL YAŞ ALMA YÖNTEMLERİ II** Oturum Başkanları: Başak Kandi, Berna Şanlı **Fasyal Anatomi** Başak Kandi **Olgularla Üst Yüz Dolgu Uygulamaları** Neslihan Dolar **Olgularla Orta Yüz Dolgu Uygulamaları** Hande Ulusal **Olgularla Alt Yüz Dolgu Uygulamaları** Berna Şanlı		
	Tartışma		**Tartışma**		
13:00-14:00	**ÖĞLE YEMEĞİ**	13:00-14:00	**ÖĞLE YEMEĞİ**	13:00-14:00	**ÖĞLE YEMEĞİ**
14:00-15:00	**YARADA YENİ NE VAR?** Oturum Başkanı: Yalçın Tüzün **Yara İyileşmesinde Yenilikler** Ozan Erdem **Olgularla Yara Bakımı** Şebnem Aktan **Epidermolizis Bülloza'da Yara Bakımı ve Yara Örtüleri** Ahmet Metin	14:00-15:00	**DERMATOLOJİDE JAK İNHİBİTÖRLERİ** Oturum Başkanları: Mehmet Ali Gürer, Müzeyyen Gönül **Alopesi Areata ve Vitiligo** Burhan Engin **Psoriazis ve Psoriatik Artrit** Müzeyyen Gönül **Atopik Dermatit ve Diğer Endikasyonlar** Esra Pancar Yüksel **Güvenlik Verileri ve Güncel Öneriler** Neslihan Akdoğan	14:00-14:30	**Inmode ile Yüz ve Vücut Tedavilerinde Tüm Uygulamalar (Morpheus8 - Lumecca - Forma - DiolazeXL)** Moderatör & Konuşmacılar: Tuba İşeri, Sevil Özdöl ATT MEDİKAL • ESTETİK • KOZMETİK
	Tartışma		**Tartışma**		
15:00-15:30	**ARA**				

18 KASIM 2023, CUMARTESİ

SAAT	CUMHURİYET SALONU	SAAT	100. YIL SALONU	SAAT	BAŞKENT SALONU
15:30-16:30	**KONFERANS** Moderatör: Seher Bostancı **SURGERY OF MALIGNANT NAIL TUMORS** Eckart Haneke	15:30-16:30	**MERAK EDİLENLER** Oturum Başkanı: Emel Öztürk Durmaz **Aromaterapi** Emel Öztürk Durmaz **Deri Hastalıklarında Akupunktur** Fatma Elif Demirgüneş **Probiyotik-Prebiyotikler** Meltem Yalınay **Tartışma**	15:30-16:30	**KONFERANS** Moderatör: Zafer Kurumlu **FASYAL ESTETİK UYGULAMALARDA ULTRASON KULLANIMI** Fatih Gülşen
16:30-17:30	**KAPANIŞ OTURUMU**				
20:00-24:00	**GALA YEMEĞİ**				

Pierre Fabre
New ways to care

19 KASIM 2023, PAZAR

09:00-15:45	**DERMOSKOPİ KURSU**
09:00-10:30	**DERMOSKOPİYE GİRİŞ** **Oturum Başkanları:** Fezal Özdemir, Şirin Pekcan Yaşar
09:00-09:15	**Teknik ve Fiziksel Özellikler, Kullanım İlkeleri** Ercan Arca
09:15-09:30	**Dermoskopik Yapıları Tanıyalım** Özlem Özbağcivan
09:30-09:45	**Dermatopatolojik Korelosyon** Şirin Pekcan Yaşar
09:45-10:00	**Algoritmalarla Yaklaşım** Fezal Özdemir
10:00-10:15	**Tartışma**
10:15-10:30	**KAHVE ARASI**
10:30-11:45	**DERMOSKOPİDE TANI-1** **Oturum Başkanları:** Ercan Arca, Gülsüm Gençoğlan
10:30-10:45	**Melanositik Selim Lezyonlarda Dermoskopi** Seçil Vural
10:45-11:00	**Melanom** Gülsüm Gençoğlan
11:00-11:15	**Non-Melanositik Selim Lezyonlarda Dermoskopi** Aslı Vefa Turgut Erdemir
11:15-11:30	**Non-Melanositik Kanserlerde Dermoskopi** Duru Tabanlıoğlu Onan
11:30-11:45	**Tartışma**
11:45-13:00	**ÖĞLE YEMEĞİ**

13:00-14:15	**DERMOSKOPİDE TANI-2** **Oturum Başkanları:** Mustafa Turhan Şahin, Bengü Nisa Akay
13:00-13:15	**Nadir Benign ve Malign Tümörlerde Dermoskopi** İkbal Esen Aydıngöz
13:15-13:30	**Yüz ve Dermoskopi** Özgür Timurkaynak
13:30-13:45	**Özel Alanlarda Dermoskopi** Ayşe Anıl Karabulut
13:45-14:00	**Deri Tiplerine Göre Dermoskopi** Bengü Nisa Akay
14:00-14:15	**Tartışma**
14:15-14:30	**KAHVE ARASI**
14:30-15:45	**DERMOSKOPİ BAŞKA NEREDE?** **Oturum Başkanı:** Gamze Erfan
14:30-14:45	**Genel Dermatolojide Dermoskopi** Duygu Gülseren
14:45-15:00	**Kozmetik Dermatolojide Dermoskopi** Gamze Erfan
15:00-15:15	**Sürpriz Vakalar** M.Turhan Şahin
15:15-15:30	**Tartışma**

19 KASIM 2023, PAZAR

13:30-18:00	**HEMŞİRE VE YARDIMCI SAĞLIK PERSONELİ İÇİN FOTOTERAPİ KURSU**
13:30-14:50	**FOTOTERAPİ VE UYGULAMALARINDA TEMEL KAVRAMLAR** **Oturum Başkanları:** Ayşen Karaduman, Ertan Yılmaz
13:30-13:50	**FOTOTERAPİNİN TEMELLERİ-1** Simin Ada *UV Işınları* *Elektromanyetik Spektrumu* *Işık ve Deri Etkileşimi* *UV Işınlarının Dermatolojide Kullanımı (UVB, DarbandUVB, UVA,UVA1, Görünür Işık vs)* *Fototerapi Yöntemleri Nelerdir?* *Fototerapinin Başlıca Endikasyonları ve Beklenen Tedavi Yanıtları*
13:50-14:10	**FOTOTERAPİNİN TEMELLERİ-2** Ayda Acar *Temel Kavramlar* *Deri Tipleri* *Doz, Kümülatif Doz, Max Doz, Doz Artışı Nasıl Yapılır?* *MED, MFD* *Fototerapi Sonrası Oluşan Eritem Nedir, Eritem Gelişiminde Doz Ayarlaması Nasıl Yapılır?*
14:10-14:30	**Fototerapi Ünitesinde Kullanılan Ekipman ve Cihazlar: Bakım, Kalibrasyon ve Güvenlik Önerileri** Dilek Seçkin Gençosmanoğlu
14:30-14:50	**Fototerapi Öncesi Hasta Değerlendirilmesi ve Bilgilendirilmesi, Çalışan Güvenliği** Kenan Aydoğan
14:50-15:20	**KAHVE ARASI**
15:20-16:10	**DERMATOLOJİDE FOTOTERAPİNİN KULLANIMI** **Oturum Başkanları:** Ayşen Karaduman, Ertan Yılmaz
15:20-15:50	**Fototerapide Protokoller** Bengü Çevirgen Cemil *UVB, PUVA, UVA1, Lokal Tedaviler ve Mikrofototerapi*
15:50-16:10	**Fototerapide Akut ve Kronik Yan Etkiler ve Yönetimi** Tuğba Atçı *Fototerapinin Akut ve Kronik Yan Etkileri* *Katarakt ve Göz Koruması* *Deri Kanseri ve Yüz Koruması* *Genital SCC ve Genital Koruma* *Eritem ve Doz Modifikasyonu* *Hastalık Alevlenmesi ve Yapılacaklar* *Polimorf Işık Erüpsiyonu ve Doz Modifikasyonu* *Yan Etki ve Dikkat Edilmesi Gerekenler*
16:10-16:40	**KAHVE ARASI**
16:40-17:40	**VİDEOLAR İLE PRATİKTEKİ UYGULAMALAR** **Oturum Başkanları:** Ayşen Karaduman, Ertan Yılmaz
16:40-16:55	**Hasta ile Görüşme ve Onam** Ayşen Karaduman *Video ile Fototerapi Uygulaması Öncesi Hasta ile Görüşme* *Hastanın Bilgilendirilmesi* *Yüz ve Genital Koruma* *Gözlük* *Onam Formları* *PUVA İçin İlaç Kullanım Önerileri*
16:55-17:10	**Fototest-Fotoyama Uygulamaları** Dilek Seçkin Gençosmanoğlu *Video ile Fototest ve Fotoyama Testi Uygulamaları* *Hangi Durumlarda Fototest Yapmak Gerekli?*
17:10-17:25	**Mikrofototerapi ve UVA-1** Murat Öztaş *Video ile Mikrofototerapi ve UVA-1 Uygulaması*
17:25-17:40	**Banyo PUVA** Ayşe Öktem *Video ile Banyo PUVA Uygulaması*
17:40-18:00	**TARTIŞMA ve SERTİFİKALARIN DAĞITILMASI**

19 KASIM 2023, PAZAR

09:00–16:45	KOZMETOLOJİ KURSU			
	Kurs Moderatörleri: Hakan Erbil, Başak Yalıcı Armağan			
	Kozmetik Dermatolojide Botoks	**Dolgu Uygulamaları**	**İp Uygulamaları**	**Mezoterapi Uygulamaları**
	Berna Şanlı	Hande Ulusal	Başak Kandi	Pelin Eşme
09:00–10:30	**A**	**B**	**C**	**D**
10:30-10:45	**ARA**			
10:45-12:15	**B**	**C**	**D**	**A**
12:15- 13:30	**ÖĞLE YEMEĞİ**			
13:30-15:00	**C**	**D**	**A**	**B**
15:00-15:15	**ARA**			
15:15-16:45	**D**	**A**	**B**	**C**

• Kurs ekstra ücrete tabiidir.
• Kozmetoloji Kursu 10 kişilik gruplar halinde belirtilen rotasyonlar şekilde gerçekleştirilecektir.

SERBEST BİLDİRİLER

[SB-001]
Psoriazis hastalarında IL-23 inhibitörlerinin 52 hafta sonuçlarının değerlendirilmesi: Tek merkez deneyimi

Gökçen Çelik, Fatmanur Hacınecipoğlu, Selda Pelin Kartal
Ankara Etlik Şehir Hastanesi, Deri ve Zührevi Hastalıklar Kliniği, Ankara

Amaç:
Ülkemizde, psoriazis tedavisindeki biyolojik seçenekler arasına en son katılan ilaçlar Interlökin(IL)-23 inhibitörleridir. Randomize klinik çalışmalarda etkinliği ve güvenliği ortaya konan bu ilaçlar ile ilgili ülkemize ait gerçek yaşam verileri değerli ancak sınırlıdır. Bu çalışmada kliniğimizde takip edilen ve İl-23 inhibitörü tedavisi alan psoriazis hastalarının 52.hafta tedavi sonuçlarının değerlendirilmesi amaçlanmıştır.

Gereç-Yöntem:
Kliniğimizde takipli, Il-23 inhibitörü tedavisi almış ve 52 hafta takip verileri olan hastalar retrospektif olarak değerlendirildi. Hastaların tedavideki 16. ve 52.hafta psoriazis alan şiddet indeksi (PASİ)75 ve PASI90 yanıt oranları belirlendi. Ayrıca tedavi öncesi ve tedavinin 16. haftasındaki Sistemik İmmün-İnflamasyon Indeksi (SII) değerleri karşılaştırıldı.

Bulgular:
Guselkumab kullanan 23, ve Risankizumab kullanan 14 olmak üzere toplam 37 hastanın yaş ortalaması 45,27±27,48; kadın:erkek oranı 1:2.36 idi. Hastaların tedavi öncesi PASI ortalaması 15.78±11.09 olup ortalama ilaç kullanım süresi 14,4 ±3,8 aydı. Hastaların 20'si biyolojik naif ve 17'si biyolojik deneyimli idi. 16.hafta PASI75, 16.hafta PASI90, 52.hafta PASI75 ve 52.hafta PASI90' a ulaşma oranları sırasıyla %89.1, %67.6, %94.6 ve %75.7 idi. 16. ve 52.haftalarda PASI75 ve PASI90 yanıtları genel olarak biyolojik naif hastalarda, biyolojik deneyimli hastalara göre daha yüksekti ancak bu fark istatistiksel olarak anlamlı değildi (p>0.05). Guselkumab ve Risankizumab alan hastalar arasında hem 16. hem de 52.haftalarda PASI75 ve PASI90 yanıtları açısından anlamlı fark yoktu (p>0.05). Tedavi öncesi ve tedavinin 16.haftası SII ortalamaları arasında istatiksel anlamlı azalma bulundu (573.45 ±246.20; 495.66±189,57 sırasıyla; p=0.014). Biyolojik naif hastalarda tedavi öncesi (648,64±236,48) ve tedavi sonrası (494,67±174,67) SII değerinde anlamlı azalma bulundu (p=0.014). Biyolojik deneyimli hastalarda ise fark bulunamadı (476,76±231,31; 496,93±213,98; p=0.426).

Sonuç:
İl-23 inhibitörü ilaçların çalışmamızdaki tedavi etkinliği literatür verileri ile benzerdir. Orta-şiddetli psoriazis hastalarında klinik açıdan etkili ve güvenli bir seçenek olan Il-23 inhibitörleri; psoriazis ilişkili sistemik inflamasyonu azaltma yönünde de anlamlı etki göstermektedir. Guselkumab ve risankizumab, biyolojik deneyimli hastalarda anlamlı bir etkinlik kaybı ile ilişkili olmamakla birlikte, biyolojik naif hastalarda daha etkin olabilir.

Anahtar Kelimeler: *Il-23, psoriazis*

[SB-002]
18-28 yaş arası kadın ve erkeklerde kozmetik işlem arayışının ve tercihinin değerlendirilmesi

Kadir Küçük, Selda Pelin Kartal
Ankara Etlik Şehir Hastanesi, Deri ve Zührevi Hastalıklar Kliniği, Ankara

Amaç:
Gençlerde sosyal medyayla artan dış görünüşle fazla ilgili olmanın kişinin kozmetik işlem arayışını, kozmetik işleme bakış açısını, kendisiyle ilgili kozmetik yargılarını değerlendirmektir.

Gereç-Yöntem:
Sosyal medyadan iletilen anket formu doldurtulmuştur. Puanlamalar 10 puanlık ölçekle yapılmıştır.

Bulgular:
Çalışmada 72 kadın 25 erkek 97 kişiye ulaşıldı. 58'inin yüzünde hoşlanmadığı bir yer vardı, hoşnutsuzluk puanı ortalaması 5,17'ydi. Yüzünden memnun olma puanı 7,15'ti. 26'sı yüzünde değişiklik istemiyordu. En çok istenen değişiklikler burun, dudak ve göz altı içindi. Değişiklik yapma isteği puan ortalaması 5,28'di. 32'si hiç kozmetik işlem düşünmemişti. En çok istenen kozmetik işlemler dudak dolgusu, botoks, göz altı ve burun estetiğiydi. 83'ü ameliyat olmayı istemiyordu. İşlemin ağrılı olmasından duyulan korku puanı ortalaması 6,40'tı. İşlem ile ilgili bilgiyi internetten, güzellik uzmanından ve dermatoloji/plastik cerrahi uzmanından toplamak tercih edilmişti. İşlemi hastane veya muayenehanede yaptırmak öncelikliydi. İşlem tercihinde fenomen olmaktansa, hayran olunan kişiye benzemektense; daha güzel olmak, özgüvenini arttırmak amaçlanmıştı. Hijyen, güven, malzeme kalitesi, işlem sonucunun beklentiyi karşılaması uygulayıcıdan beklenenlerdi. Kozmetik işlemi ihtiyaç olarak görme puan ortalaması 3,2'ydi. Kozmetik işlemi lüks olarak görme puan ortalaması 5,56'ydı.

Sonuç:
Bu yaş grubunda kozmetik işlem arayışı olmakla birlikte bireyin yüzünden memnuniyetsizliği yüksek elde edilmemiştir. İşlem amacı kişinin kendisiyle ilgili düşüncesini olumlu yönde değiştirmektir. İşlem tercihi ameliyat harici yöntemler olup, işlemi yaptırmak için hastane ve muayenehane tercih edilmesi olumludur. En çok tercih edilen işlemlerde burun estetiği, dudak dolgusu ve göz altı estetiği öncelikli bulunmuştur. İşlemden beklentinin karşılanması önemlidir. Kozmetik işlem bir ihtiyaç olarak görülmemekle beraber kozmetik işlemin lüks olarak görüldüğü de söylenemez

Anahtar Kelimeler: *acceptance of cosmetic surgery, body appreciation*

[SB-003]
Dev konjenital melanositik nevüslü hastalarda tek merkezde 15 yıllık deneyimin retrospektif değerlendirilmesi

Anahita Sadidi Heris
Hacettepe Üniversitesi Tıp Fakültesi, Dermatoloji Anabilim Dalı, Ankara

Amaç:
Dev konjenital melanositik nevüsler (dKMN), melanositlerden köken alan benign proliferatif lezyonlar olup malign melanom ve merkezi sinir sistemi tutulumu (nörokutanöz melanozis (NKM)) gibi eşlik edebilen komplikasyonlara sahip olan bir tablodur.Sıklıkla doğumda görülürler ve erişkinde > 20cm çapa kadar ulaşabilirler. Çalışmamızın amacı, dKMN tanısı alıp fotoğraflanarak takibi yapılan hastaların demografik ve klinik özelliklerini saptamak, 7b sınıflama kriterlerine dayanarak hastaları belirlemek, dermatoloji polikliniğine başvuru sıklıklarını ve takip muayenelerinde tespit edilen, şüpheli görülerek eksizyon önerilen lezyonları değerlendirmektir.

Gereç-Yöntem:
2007 -2022 yılları arasında hastanemiz Deri ve Zührevi Hastalıkları polikliniklerine başvuran, dKMN tanısı alarak en az bir muayenede fotoğraflaması yapılan tüm hastaların tıbbi kayıtları geriye dönük olarak değerlendirildi. Hastaların bazal fotoğrafları incelenerek klinik özellikleri 7B kuralına (bolero, sırt, mayo, meme-karın, izole ekstremite, gövde,baş) göre sınıflandırıldı. Takipte çekilmiş fotoğrafı olan hastaların değişim gösteren klinik bulguları kaydedildi.

Bulgular:
Çalışmamızda 15 (%41.6) erkek, 21 (%58.3) kadın olmak üzere toplam 36 dKMN hastası değerlendirildi. Hastalarımızın ortanca değerlendirilme yaşı 96 ay (aralık, 12-4248) idi. 7b kriterlerine göre çalışmamızda tespit ettiğimiz bulgular Tablo 1-2'de görülmektedir. Oniki (%33.33) hastada mayo, 8 (%22.2) hastada sırt, 7 (%19.4) hastada bolero, 6 (%16.66) hastada gövde, 2 (%5.5) hastada izole ekstremite ve 1 (%2.7) hastada baş paterni tespit edildi. Meme- karın paterni görülmedi. G1 paterni daha sık olmak üzere 21 (%58.33) hastada görüldü.Lokalizasyona göre 32 (%88.8) hasta ile en sık gövde, uydu nevüs sayısına göre en sık 12 (%33.33) hasta ile S2, nodül sayısına göre 19 (%52,77) hasta ile en sık N1, hipertrikoz varlığına göre en sık 16 (%44.44) hastada H2, renk heterojenitesine göre en sık 19 (%52.77) hastada C1, pürüzlülüğüne göre ise en sık 22 (%61.11) hasta olmak üzere R1 paterni saptandı

Tablo1.Lezyonların 7b Sınıflanmasına Göre Dağılım Paterni

Lezyon Dağılım Paterni	Sayı N (%)
Bolero	7 (19.4)
Sırt	8 (22.2)
Mayo	12 (33.33)
Meme-Karın	0 (0)
İzole ekstremite	2 (5.5)
Gövde	6 (16.66)
Baş	1 (2.7)

Sonuç:
Çalışmamızda dKMN'lerin en sık gövdede olmak üzere mayo paterninde yerleştiği tespit edilmiştir. Ayrıca uydu nevüs, nodül, hipertrikoz, renk heterojenitesi ve pürüzlülük de sıklıkla nevüslere eşlik eden özelliklerdir.

Anahtar Kelimeler: *Dev konjenital melanositik nevüs, nörokutanöz melanozis*

[SB-004]
Geriatrik Psöriasiste Klinik Özellikler, Hastalık Seyri ve Tedavi Yanıtının Değerlendirilmesi: Tek Merkez Deneyimi

Elif Çalışkan Güneş, Yusuf Can Edek, Nuray Keskin, Petek Üstün, Esra Adışen
Gazi Üniversitesi Tıp Fakültesi, Dermatoloji Ana Bilim Dalı, Ankara

Amaç:
Hastanemizde psöriasisle takipli geriatrik (yaş>=60) popülasyonun demografik verilerinin, klinik özelliklerinin ve tedavi yanıtlarının incelenmesi amaçlanmıştır.

Gereç-Yöntem:
Çalışmamız tek merkezli ve retrospektif olarak planlanmış olup, 2016-2022 yılları arasında kliniğimize başvuran psöriasisle takipli geriatrik olgular dahil edilmiştir. Hastalar erken (<60 yaş) ve geç (>=60) başlangıçlı olarak iki grupta değerlendirilmiştir. Veriler SPSS 22,0 aracılığıyla değerlendirilmiştir. Bu çalışmanın istatistiksel anlamlılık değeri p<=0,05 olarak kabul edilmiştir.

Bulgular:
Çalışmaya 221 hasta dahil edildi. Ortalama yaş 65.98 (60-83)'di. Psöriasis başlangıç yaşı ortalama 47.7'ken, ortalama hastalık süresi 18.26 yıldı. Plak psöriasis %64,7 ile en çok izlenen psöriasis tipiydi. Tırnak tutulumu (%45.7) ve psöriatik artritte (%27.1) hastalarda eşlik etmekteydi. Hastaların %57'sinde hastalık hafif şiddette başlarken %42.1'sinde orta-şiddetli formda başlamıştı. Hastaların %86'sinin psöriasis seyri yavaşken; %13.5'sinin hastalık seyri hızlıydı.
Erken başlangıçlı grupta hastalık seyrinin geç başlangıçlı gruba göre daha yavaş olduğu izlendi. Erken başlangıçlı grupta tırnak tutulumu (p=0,021) ve psöriatik artrit varlığı (p=0,011) daha sık bulunmaktaydı. Hastalık başlangıç şiddetiyle yaş arasında bir korelasyon bulunmamaktaydı. Erken başlangıçlı grupta intertriginöz tutulum daha sık gözlendi. (p=0,029) Tedavide geç başlangıçlı grupta ilk tedavi ajanı olarak daha çok sistemik tedavi başlanmıştı. Erken başlangıçlı gruptaki hastalar daha fazla siklosporin tedavisi almıştı. (p=0,01)

Sonuç:
Psöriasis 125 milyon insanı etkileyen kronik inflamatuar dermatozdur. Plak psöriasis en sık görülen formudur. Çalışmamızda benzer şekilde en sık plak psöriasis gözlenmiştir.
Çalışmamızda erken başlangıçlı grupta tırnak tutulumu ve psöriatik artrit varlığı daha sık olarak saptanmıştır. Bu sonuç literatürle benzer bulunmuştur. Geç başlangıçlılarda erken başlangıçlılardan daha çok ilk tedavi olarak sistemik tedavi başlanmıştır. Bu durum geç başlangıçlı olgularda hastalık seyrinin daha hızlı seyretmesi ve orta-şiddetli psöriasis varlığıyla ilgili olabilir. Erken başlangıçlı grupta daha çok siklosporin tedavisi verildiği görülmüştür. Bu geç başlangıçlı olgularda hipertansiyon gibi komorbiditelerin daha çok gözlenmesiyle ilişkili olabilir.
Çalışmanın retrospektif dizaynı çalışmanın kısıtlılıkları arasında yer almaktadır. Klinik farklılıkların daha iyi değerlendirilmesi için daha ileri çalışmalara ihtiyaç vardır.

Anahtar Kelimeler: *geriatrik, psöriasis*

[SB-005]
Dermatofitoz şüphesi olan hastalarda klinik örneklerin değerlendirilmesi

Işıl Deniz Oğuz[1], Şahin Direkel[2], Burak Akşan[1], Sevgi Kulaklı[1], Sedanur Aksoy[3]
[1]Giresun Üniversitesi Tıp Fakültesi, Deri ve Zührevi Hastalıklar Ana Bilim Dalı, Giresun
[2]Malatya Turgut Özal Üniversitesi, Tıp Fakültesi, Mikrobiyoloji Ana Bilim Dalı, Malatya
[3]Op. Dr. Ergun Özdemir Görele Devlet Hastanesi, Giresun

Amaç:
Dermatoloji polikliniğine başvuran hastaların önemli bir kısmını mantar hastalıkları, bunların da büyük bir kısmını yüzeyel mantar hastalıkları teşkil etmektedir. Dermatofit enfeksiyonları önemli bir sağlık sorunudur. Bölgemizde de klinik pratiğimizde çok sık olarak rastladığımız bu hastalık hem yaşam kalitesinde bozulmaya hem de sekonder bakteriyel ajanların giriş kapısı olması nedeniyle çeşitli komorbiditelere neden olmaktadır. Bu çalışmada bölgemizde görülen dermatofitoz etkenlerinin tür dağılımının ve antifungal ilaçlara karşı duyarlılıklarının belirlenmesi amaçlandı.

Gereç-Yöntem:
Dermatofitoz ön tanısı ile başvuran hastalardan alınan deri, tırnak ve saç örnekleri kültürde üretildi ve tür tayini yapıldı. İn vitro sıvı mikrodilüsyon yöntemi ile üreyen izolatlara terbinafin, flukonazol, griseofulvin ve butenafin ile antifungal duyarlılık testleri uygulandı.

Bulgular:
326 hastanın saç, deri ve tırnak bölgelerinden 353 farklı örnek alındı. Alınan örneklerin 71'inde (%20,1) dermatofit üremesi saptandı. Kültürde üretilen dermatofit subtiplerini Trichophyton rubrum (49 örnekte %13,8), Microsporum audouini (20 örnekte %5,7) ve Trichophyton mentagrophytes (2 örnekte, %0,6) oluşturmaktaydı (Tablo 1). Antifungal duyarlılık testi sonuçlarında ise tüm dermatofit türlerinin en duyarlı olduğu antifungalin terbinafin, en dirençli olduğu antifungalin ise flukonazol olduğu saptandı (Tablo 2).

Sonuç:
Antifungal duyarlılık testlerinin uygulanması, etkili tedavi rejiminin seçimi ve direnç gelişiminin erken tespiti için önemlidir.

Anahtar Kelimeler: *Antifungal direnç, Dermatofitoz*

Tablo1

Mikolojik kültür sonuçları	Örnek sayısı
Dermatofit üreme oranı	71 (%20,1)
Mantar üreme oranı	167(%47,3)
Üreyen mantar tipleri	
Kontaminasyon	37 (%10,5)
Aspergillus spp.	52 (%14,7)
Trichophyton rubrum	46 (%13)
Microsporum audouini	20 (%5,7)
Penicillium spp.	5 (%1,4)
Trichophyton rubrum + Aspergillus spp.	3 (%0,8)
Trichophyton mentagrophytes	2 (%0,6)
Penicilium spp.+Aspergillus spp.	1 (%0,3)
Alternaria spp.	1 (%0

Örneklerin mikolojik kültür sonuçları

Tablo 2

		T.rubrum (n=49)	M. audouinii (n=18)	T.mentagrophytes (n=2)
Butenafin	MİK >=1	%65,3 (32)	%16,7 (3)	%50 (1)
	MİK>=0,5	%73,5 (36)	%44,4 (8)	%100 (2)
Griseofulvin	MİK >=1	%73,5 (36)	%55,6 (10)	%100 (2)
	MİK>=0,5	%91,8 (45)	% 88,9 (16)	%100 (2)
Flukonazol	MİK >=1	%55,1 (27)	%77,8 (14)	%100 (2)
	MİK>=0,5	%77,6 (38)	% 88,9 (16)	%100 (2)
Terbinafin	MİK >=1	%22,4 (11)	0	0
	MİK>=0,5	%28,6 (14)	%10 (2)	0

Üreyen suşların antifungal ilaçlara direnç oranları

[SB-006]
Şiddetli atopik dermatitli çocuk hastalarda sistemik tedavilerin etkinlik ve güvenilirliklerinin gerçek yaşam verileri üzerinden değerlendirilmesi

Meryem Aktaş Şener, Ayşe Deniz Yücelten, Ferhan Bulut Demir
Marmara Üniversitesi Tıp Fakültesi, Deri ve Zührevi Hastalıklar Anabilim Dalı, İstanbul

Giriş:
Sistemik tedaviler pediatrik atopik dermatit(AD) tedavisinde sıklıkla kullanılmalarına rağmen gerçek yaşam verileri kısıtlıdır.

Amaç:
Şiddetli atopik dermatit tanılı çocuk hastalarda fototerapi ve sistemik tedavilerin etkinliklerini ve güvenliklerini incelemek.

Yöntem:
Tek merkezli, retrospektif gözlemsel çalışma olarak planlanan çalışmada, Ocak 2019 ve Nisan 2022 tarihleri arasında en az bir sistemik tedavi veya fototerapi almış olan hastalar değerlendirmeye alındı.Tedavi yanıtları Hekimin Global Değerlendirmesi(HGD 0-2) sıralı ölçeği ile değerlendirildi.

Bulgular:
Toplam 30 hasta ve 81 tedavi kürü değerlendirmeye alındı. Hastaların %83,3'ünde kullanılan siklosporin(CSA; 25 hasta/ 25 tedavi kürü) en sık kullanılmış olan tedaviydi. Diğer tedaviler ise sırasıyla:%60 hastada kullanılmış olan sistemik steroid (SKS; 18 hasta/ 21 tedavi kürü), %40 hastada azatioprin(AZA; 12 hasta), %23,3 hastada metotreksat (MTX; 7 hasta), %16,6 hastada fototerapi (5 hasta/ 6 tedavi kürü), %16,6 hastada immunoglobulin(IVIG; 5 hasta), %10 hastada omalizumab (3 hasta), dupilumab(1 hasta) ve mikofenolat mofetil (MMF; 1 hasta) olarak saptandı. Tedaviler arasında, tedavi başlangıç yaşı ve cinsiyet açısından fark yoktu. SKS ve IVIG ile tedavilerde en az orta dereceli yanıt elde edilmişken (HGD 1 veya HGD 2), CSA, AZA, MTX ve fototerapi için total yanıt oranları sırasıyla %92, %66,7, %57,1 ve %50 olarak saptandı (p=0,001). 30 hastanın 6'sı tedavi sonrası takibe gelmemişti. 11 hasta remisyondaydı ve topikal steroid ve nemlendiricilerle takip edilmekteydi. Ayrıca 6 hasta CSA, 4 hasta MTX (bir hastada IVIG ile birlikte), 2 hasta omalizumab ve 1 hasta dupilumab tedavisine halen devam etmekteydi.

Sonuç:
Günümüzde AD tedavisinde klasik immunosupresif tedavilere kıyasla daha güvenli ve etkili olması nedeniyle, çocuk yaş grubunda da onaylanmış olan, dupilumab vb biyolojik tedaviler mevcuttur. Ancak ülkemizin sosyal güvenlik kuralları çerçevesinde pediatrik hastalar için bu ilaçlara ulaşım çok sınırlıdır. Bu nedenle, biyolojik tedavilere ulaşımın daha kolaylaşacağı zamanlara kadar ya da bu tedaviler öncesinde konvansiyonel sistemik tedaviler, şiddetli/dirençli pediatrik AD tedavisinde etkili ve güvenli tedavi seçeneği olarak günümüzde de halen yer almaktadır.

Anahtar Kelimeler: *atopik dermatit, sistemik tedavi*

[SB-007]
Türkiye'de Deri ve Zührevi Hastalıkları İhtisas Programı Pediatrik Dermatoloji Eğitim Yeterliliği Değerlendirilmesi

Aysel Çakır[1], Ecem Bostan[2], Erkan Büyükdemirci[3]
[1]Kastamonu Eğitim ve Araştırma Hastanesi
[2]Cihanbeyli Devlet Hastanesi
[3]Ankara İl Sağlık Müdürlüğü

Amaç:
Yapılacak anket çalışması ile Deri ve Zührevi Hastalıkları ihtisas eğitiminin pediatrik dermatoloji eğitimi açısından yeterliliğinin değerlendirilmesi amaçlanmıştır. Ayrıca eğitimdeki yetersizlikler belirlenerek eğitimde iyileştirmelerin yapılması için bir ön araştırma olacaktır.

Gereç-Yöntem:
Aralık 2022-Mart 2023 tarihleri arasında Türkiye genelinde görev yapan 3.-4. yıl deri ve zührevi hastalıkları araştırma görevlileri, uzman ve öğretim görevlisi doktorlardan oluşan toplam 201 kişiye 55 soruluk Google anket formu kullanılarak hazırlanan çevrimiçi anket uygulandı.

Bulgular:
Çalışmamıza 56 araştırma görevlisi, 107 uzman, 38 öğretim görevlisi olmak üzere toplam 201 kişi katılmıştır. Çalışmamıza katılanlardan 74 (%37) kişi pediatrik dermatoloji eğitimi almıştır. Yetmiş iki (%97.3) kişi pediatrik dermatoloji eğitimini eğitim aldığı klinikte alırken, 2 (%2.7) kişi eğitim aldığı klinik dışındaki bir hastanede görevlendirilerek almıştır. Pediatrik hasta yönetiminde dermatoloji asistanı, 46 (%16.9) kişi birincil olarak görevliyken, 113 (%41.5) kişi öğretim görevlisi/uzman gözetiminde görevliydi, 36 (%13.2) kişi ise pediatrik hasta yönetiminde görev almamıştı. Pediatrik dermatoloji eğitimine ayrılan süreyi 28 (%14.2) kişi yeterli bulmuştur. İhtisas süresince pediatrik dermatolojiye spesifik konuların anlatılması sorusuna 116 (%58.9) kişi evet yanıtını vermiştir. En rahatlıkla yönetebileceği hastalıklar tinea kapitis 181 (%90) kişi, molluskum kontagiosum 181 (%90) yönetimiydi. Çalışmamıza katılanların ihtisas programı pediatrik dermatoloji eğitim programı memnuniyetine bakıldığında; program memnuniyetinin en yüksek olduğu grubu %44.8'lik oranla öğretim görevlisi doktorlar oluşturmaktaydı, araştırma görevlisi doktorlar %33.9, uzman doktorlar ise %28.3 memnuniyet oranına sahipti.

Sonuç:
Çalışmamızdan elde ettiğimiz veriler doğrultusunda pediatrik dermatoloji eğitimini geliştirebilmek için pediatrik dermatoloji eğitim programına ayılan sürenin artırılması, poliklinik hizmetinde sıkça karşılaşılmayan hastalıkların yönetimi açısından makale saatleri-eğitim günleri yapılması, pediatrik dermatoloji yan dal eğitim programına alınarak pediatrik dermatoloji ile ilgilenenen eğitici sayısının artırılması ve yurtiçi-yurtdışı pediatrik dermatoloji kongrelerine katılımın artırılması için gerekli koşulların sağlanması için gerekli iyileştirilmelerin yapılması gerekmektedir.

Anahtar Kelimeler: *ihtisas programı, pediatrik dermatoloji*

[SB-008]
Langerhans Hücreli Histiyositoz Vakalarının Klinik ve Demografik Özelliklerinin İncelenmesi: Tek Merkez Retrospektif Değerlendirme

Sedef Nur Yeşil, Duygu Gülseren, Başak Yalıcı Armağan, Neslihan Akdoğan, Sibel Doğan Günaydın, Sibel Ersoy Evans, Ayşen Karaduman
Hacettepe Üniversitesi Tıp Fakültesi, Deri ve Zührevi Hastalıklar Anabilim Dalı, Ankara

Amaç
Langerhans hücreli histiyositoz (LHH), Langerhans hücrelerinin artmış proliferasyonu ile karakterize nadir bir hastalıktır. LHH, genellikle çocukları etkilemekle birlikte erişkin başlangıçlı olgular da görülebilmektedir. Klinik olarak tek sistem tutulumlu LHH ve multisistem tutulumlu LHH şeklinde sınıflandırılmaktadır. Kemik, deri, akciğer, karaciğer ve endokrin bezler başlıca etkilenen organlardır. Bu tek merkezli çalışmada Langerhans Hücreli Histiyositoz tanısı alan hastaların klinik ve demografik özelliklerinin, retrospektif verilere dayanarak incelenmesi amaçlanmaktadır.

Gereç-Yöntem:
Çalışmaya dahil edilen hastaların klinik ve demografik özellikleri veri toplama formuna kaydedilmiştir.

Bulgular:
Çalışmaya 36 hasta dahil edilmiş olup bu hastaların 17'si kadın,19'u erkekti; %83'ü çocukluk yaş grubunda tanı almıştı. Hastaların %69'unda ilk başvuru şikayetini deri bulguları oluşturmaktaydı. Deri bulguları en sık %55,5 vücutta yaygın döküntü şeklinde ortaya çıkmakla birlikte, %11 hasta izole saçta kabuklanma ve bez bölgesinde döküntü nedeniyle başvurmuştu. İlk başvuru şikayetleri arasında 4 (%11) hastada kemikte kitle, 3 (%11) hastada boyunda şişlik, 2 (%5,5) hastada ateş, 1 (%3) hastada nefes darlığı ve 1 (%3) hastada ishal bulunmaktaydı. Olguların %80'ninde deri biyopsisi ile histopatolojik tanı doğrulanmıştı. Hastaların 22'sinde multisistem tutulum görülmüş olup; en sık tutulan organlar sırasıyla deri (%83), karaciğer (%25), kemik (%25), lenf nodları (%22), akciğer (%14), hipofiz bezi (%11), dalak (%11) ve gastrointestinal sistemdi (%11). Hastaların %52'sinden kemik iliği biyopsisi, %14'ünden kemik biyopsisi, %11'inden lenf nodu biyopsisi alınmıştı. Hastaların %75'i sistemik kemoterapi almış olup; en sık kullanılan kemoterapötik ilaç vinblastin olarak izlenmişti. Deri bulguları için hastalarda topikal kostikosteroid ve asitretin tedavileri en sık tercih edilen ajanlar olmuştu.

Sonuç:
LHH çocukluk yaş grubunu daha sıklıkla etkilemekte, özellikle ilk bulgularını dermatolojik şikayetler oluşturmaktadır. Hastalık seyri sırasında birçok organ tutulumu gelişebilmekte ve tanı konulması açısından deri bulguları önem taşımaktadır. Takiplerde sistemik tutulum açısından sorgulama ve ileri değerlendirme yapılması önemlidir.

Anahtar Kelimeler: *Langerhans hücreli histiyositoz*

[SB-009]
Büllöz Pemfigoidli Hastalarda Omalizumab Tedavisinin Değerlendirilmesi

Rıza Tolga Ersöz, Başak Yalıcı Armağan, Neslihan Akdoğan, Duygu Gülseren, Sibel Doğan Günaydın, Sibel Ersoy Evans, Ayşen Karaduman
Hacettepe Üniversitesi Tıp Fakültesi,Deri ve Zührevi Hastalıkların Anabilim Dalı, Ankara

Büllöz pemfigoid (BP), deri ve mukoz membranların en sık görülen kaşıntılı ürtikeryal plaklar ve subepidermal yerleşimli büllerle karakterize otoimmün büllöz hastalığıdır. Omalizumab (OMA) immunglobulin (Ig) E 'ye karşı geliştirilmiş monoklonal antikorudur. Ig E otoantikorlarının BP patogenezindeki rolünün gösterilmesiyle birlikte sistemik steroidler ve diğer immünsüpresif tedavilerin kullanılamadığı veya yanıt vermediği BP'li hastalarda OMA kullanılmaya başlanmıştır. Bu olgu serisinde OMA tedavisi alan 5'i kadın, 3'ü erkek 8 BP'li hasta değerlendirildi. Hastaların ortalama yaşı 70'ti ve OMA tedavi süresi 3 ay ile 28 ay arasında değişmekteydi. OMA tedavi dozu 3 hastada 300 mg/28 gün, 2 hastada 300 mg/14 gün, 2 hastada 450 mg/28 gün ve 1 hastada 600 mg/28 gün şeklindeydi. Hastalardan 6'sı daha önce topikal steroid ve/veya sistemik steroid ve/veya dapson ve/veya intavenöz immünglobulin tedavilerini kullanmış ve yanıt alınamamıştı. Bir hastaya hepatit B taşıyıcılığı ve 1 hastaya kontrolsüz DM nedeniyle sistemik steroid tedavisi kullanılmadan OMA tedavisi başlanmıştı. Tüm hastalarda OMA ile kısmi veya tam yanıt alınmıştı. OMA tedavisi 2 hastada 16. ayda ve 1 hastada 28. ayda sonlandırılmıştı. OMA tedavisi kesilen hastalardan birinde 11. ayda relaps gelişirken, 2 hasta takipten çıkmıştı. Literatürde BP'de OMA tedavi yanıtları %70 ile %90 arasında değişen oranlarda bildirilmiştir. Çalışmalarda hastaların yaklaşık %60'ında standart OMA tedavi dozu (300 mg/28 gün) yeterli olurken, %40'ında doz artırımı gereksinimi olduğu belirtilmektedir. Vaka serimizde tüm hastalarda OMA tedavisi ile kısmi veya tam yanıt alınmıştı ancak hastaların %62.5'inde doz artırımı gerekmişti. Sonuç olarak; BP'li seçilmiş hasta grubunda OMA tedavisi standart dozdan daha yüksek dozlarda kullanım gerektirmekle birlikte etkili görünmektedir.

Anahtar Kelimeler: *Büllöz pemfigoid, Omalizumab*

[SB-010]
Psoriazisli Geriatrik Popülasyonda Sarkopeni Varlığı Ve Sıklığının Araştırılması

Memduh Veysi Seyit[1], Sibel Doğan Günaydın[1], Zeynep Şahiner[2], Mustafa Cankurtaran[2]
[1]Hacettepe Üniversitesi Tıp Fakültesi, Deri ve Zührevi Hastalıkları Ana Bilim Dalı, Ankara
[2]Hacettepe Üniversitesi Tıp Fakültesi, İç Hastalıkları Ana Bilim Dalı Geriatri Bilim Dalı, Ankara

Yöntem-Gereçler:
Çalışmaya merkezimizde takip edilen 60 yaş ve üzeri psoriazis tanılı hastalar ve aynı sayıda geriatrik kontrol grubu dahil edildi. Katılımcıların demografik ve klinik özelliklerinin yanı sıra, kan C-reaktif protein, eritrosit sedimantasyon hızı ve 25(OH)D vitamin düzeyleri, kas ultrasonografisi ve Tanita vücut analizi sonuçları değerlendirildi. Olası sarkopeni durumu el kavrama kuvveti (handgrip testi), konfirme sarkopeni tanısı ise biyoelektriksel impedans analizi (BIA) sonuçlarına göre belirlendi. Psoriazis tanılı hastalarda sarkopeni sıklığı ve bu grupta sarkopeni ile ilişkili olabilecek faktörler istatistiksel yöntemlerle incelendi.

Bulgular:
25(OH)D vitamin düzeyi psoriazisli hastalarda kontrol grubuna kıyasla daha düşüktü (p=0.002). Psoriazisli hastalarda handgrip testi ile belirlenen olası sarkopeni sıklığı %12.7 olup kontrol grubundan düşüktü (p=0.028). BIA ile saptanan konfirme sarkopeni sıklığı ise kontrol grubuna göre düşük olsa da fark istatistiksel olarak anlamlı bulunmadı (p=0.503). Ultrasonografik incelemede gastroknemius kalınlığı ve pennat açısı, rektus femoris kalınlığı ve kesit alanı, ve rektus abdominis kalınlığı psoriazis hastalarında kontrol grubuna göre yüksek saptandı (sırasıyla p=0.002, p=0.012, p<0.001, p<0.001, p=0.034). Psoriazisli hastalarda artan yaş ve tanı yaşı olası sarkopeni; kronik akciğer hastalığı ve düşük vücut kitle indeksi (VKİ) ise konfirme sarkopeni ile ilişkili bulundu. Çoklu lojistik regresyon analizinde düşük VKİ değeri konfirme sarkopeni için bağımsız risk faktörü olarak gösterildi (p=0.002). Tanı testleri ROC analizi ile incelendiğinde Tanita vücut analizi ile elde edilen yağsız vücut kitlesi (Erkekler: EAA: 0.878, p<0.001; Kadınlar: EAA: 0.918, p<0.001) ve visseral yağ oranı (Erkekler: EAA: 0.826, p=0.002; Kadınlar: EAA: 0.782, p=0.001) parametrelerinin anlamlı tanısal öngörüsel özelliğe sahip olduğu ortaya konuldu.

Sonuç: Çalışmamızda geriatrik psoriazis hastalarında sarkopeni sıklığının benzer yaş aralığındaki popülasyondan yüksek olmadığı, hatta handgrip testi sonuçları ve bazı ultrasonografik parametrelere göre daha iyi durumda oldukları gösterilmiştir. Psoriazisli hastalarda düşük vücut kitle indeksinin BIA ile belirlenen konfirme sarkopeni için bağımsız risk faktörü olduğu saptandı. Bunların yanı sıra, Tanita vücut analizinin sarkopeni tanısında rolü olabileceğine dair kanıtlar ortaya konuldu.

Anahtar Kelimeler: *Psoriazis, sarkopeni*

[SB-011]
Psoriasis Hastalarında IL-23 inhibitörleri ve IL-17 inhibitörlerinin Fekal Kalprotektin Düzeyi Üzerine Etkisi

Büşra Demirbağ Gül[1], Nilgün Şentürk[1], Büşra Usta[2], Demet Gür Vural[2]
[1]Ondokuz Mayıs Üniversitesi Tıp Fakültesi, Dermatoloji Anabilim Dalı, Samsun
[2]Ondokuz Mayıs Üniversitesi Tıp Fakültesi, Tıbbi Mikrobiyoloji Anabilim Dalı, Samsun

Amaç:
Psoriasis, farklı komorbiditelerle seyredebilen multisistemik bir hastalıktır. Fekal kalprotektin, psoriasise eşlik edebilen komorbiditelerden biri olan inflamatuar barsak hastalığında (İBH), sıkça kullanılan, doğrudan intestinal inflamasyonu gösteren İBH tanısında duyarlılığı ve özgüllüğü oldukça yüksek tespit edilen bir belirteçtir. Özellikle 200-250 µg/g üzeri değerlerin İBH düşündürmesi gerektiği vurgulanmaktadır. Bu araştırmada psoriasis hastalarında IL-23 ve IL-17 inhibitörlerinin FK düzeyi üzerindeki etkisinin değerlendirilmesi amaçlanmıştır.

Gereç-Yöntem:
Araştırmamız OMÜTF etik kurulu tarafından 2023/281 karar numarası ile onaylanmıştır. İBH tanısı ve şüphesi bulunmayan ve biyolojik tedavi planlanan 36 psoriasis hastadan tedavi öncesinde ve kullandıkları tedavinin 24.haftasında FK düzeyleri ölçümü için gaita örneği alınmıştır. Alınan örnekler Euroimmun Calprotectin ELISA kullanılarak tek aşamada çalışılmıştır.

Bulgular:
Başlangıç FK düzeyi ölçülen hastaların 7'si risankizumab, 15'i guselkumab, 9'u ikzekizumab, 5'i sekukinumab kullanmaya başlamıştı. Farklı biyolojik ajan kullananların ve katılımcıların tamamının başlangıç ve tedavi sonrası FK düzeyi ortancaları Tablo 1'de gösterilmiştir. Tüm hastalar incelendiğinde tedavi öncesi ve sonrası ölçülen FK düzeyleri arasında istatistiksel olarak anlamlı farklılık bulundu ($p<0,05$). Dört grubun FK düzeyi değişimine bakıldığında guselkumab ve risankizumab grubunda tedavi öncesi ve sonrası FK düzeyleri arasında istatistiksel olarak anlamlı farklılık saptandı ($p<0,05$). Dört grup ve IL-17 ve IL-23 inhibitörleri kullananlar ayrıca FK düzeyi değişimi açısından karşılaştırıldığında ise anlamlı farklılık bulunmadı ($p>0,05$). Dört grupta da başlangıç ve tedavi sonrası PAŞİ skorları arasında istatistiksel olarak anlamlı farklılık mevcuttu ($p<0,05$). FK düzeyi değişimi ile PAŞİ skoru değişimi arasında anlamlı bir korelasyon saptanmadı ($p>0,05$).

Sonuç: IL-23 inhibtörleri, intestinal inflamasyonu gösteren FK düzeyini anlamlı derecede düşürmüştür. IL-17 inhibitörleri kullananlarda da anlamlı bulunmasa da FK düzeyinde gerileme saptanmıştır. Başlangıç FK düzeyi 200-250 µg/g'ın üzerinde olan hastalardan IL-17 inhibitörleri kullanımı sonrası FK düzeyi gerileyenlerin bulunması FK'nin psoriasis hastalarında direkt olarak İBH'yi yansıtmayabileceğini düşündürmüştür. Sonuç olarak psoriasis hastalarında biyolojik ajan öncesi ve sonrası FK düzeylerinin değişiminin değerlendirilerek hastaların İBH açısından takip edilmesi ve yükselme saptandığında Gastroenteroloji bölümüne yönlendirilmesi faydalı olabilir.

Tablo 1

	FK başlangıç ortanca (min-maks)	FK tedavi sonrası ortanca (min-maks)	p değeri
Tüm hastalar	324,18 (69,66 - 2100)	184,22 (0,44 - 1115,3)	0,009
Risankizumab	192,9 (106,05 - 592,64)	85,35 (11,67 - 201,95)	0,028
Guselkumab	430,48 (104,6 - 1024,1)	155,45 (0,44 - 802,86)	0,013
İkzekizumab	297,77 (69,66 - 2100)	256,77 (13,1 - 582,03)	0,374
Sekukinumab	532,34 (258,31 - 795,31)	226,87 (122,35 - 694,96)	0,345

Farklı biyolojik ajan kullananların ve katılımcıların tamamının başlangıç ve tedavi sonrası FK düzeyleri ve karşılaştırılması

Anahtar Kelimeler:
fekal kalprotektin, psoriasis

[SB-012]
Mikozis Fungoides Tanısında Mast Hücre, Ki-67 ve Bcl-2 'nin Rolü

Munise Daye[1], Sıdıka Fındık[2], Begüm Işık[3], Mehmet Uyar[4]
[1]Necmettin Erbakan Üniversitesi,Meram Tıp Fakültesi,Deri ve Zührevi Hastalıkları
[2]Necmettin Erbakan Üniversitesi,Meram Tıp Fakültesi, Tıbbi Patoloji
[3]Yozgat Şehir Hastanesi, Deri ve Zührevi Hastalıkları
[4]Necmettin Erbakan Üniversitesi,Meram Tıp Fakültesi, Halk Sağlığı

Amaç:
Mikozis fungoides tüm kutanöz T hücreli lenfomaların yarısından fazlasını oluşturan varyantıdır. Erken evre MF tanısında klinik, histopatolojik, moleküler biyolojik, immünopatolojik yöntemler yer alır. Erken evre MF tanısında mevcut kriterlere ek olarak bcl-2 gibi apopitoz inhibitörleri ve ki-67 gibi proliferasyon markerlarının rolünü içeren moleküler çalışmalar yer almaktadır ancak mast hücrenin, hem erken evre MF tanısında hem de MF etyopatogenezinde kullanabileceğini gösterilen herhangi bir çalışma bulunmamaktadır. Çalışmamızda erken evre MF tanısında her laboratuvarda kolaylıkla elde edilebilecek Ki-67, bcl-2 ve mast hücre boyamalarının erken evre MF tanısında yardımcı markerlar olduğunu göstermeyi hedefledik

Gereç-Yöntem:
Çalışmaya 27 Mikozis Fungoides, 27 benign inflamatuar dermatoz(psöriazis, liken planus, egzema) ve herhangi bir hastalığı olmayan 27 kişi olmak üzere toplamda 81 olgu retrospektif dahil edildi. Boyalı lamlarla ışık mikroskobunda Ki-67, Bcl-2 ve mast hücre sayımı yapıldı.

Bulgular:
Mikozis fungoides evre IA ve IB olgularında ki-67, bcl-2 ve mast hücre yüzdesi istatistiksel olarak anlamlı farklılık göstermemiştir(p>0,05). Mikozis fungoides olgularında benign inflamatuar dermatoz olgularına kıyasla mast hücre anlamlı yüksek saptandı(p<0,001). Mikozis fungoides olgularında kontrol grubuna kıyasla ki-67, bcl-2 ve mast hücre anlamlı olarak yüksekti(p<0,001). Benign inflamatuar dermatoz olgularında kontrol grubuna göre ki-67 ve bcl-2 anlamlı yüksek bulundu(p<0,001)(Tablo1).

Sonuç:
MF lezyonları başlangıçta ekzema, psöriazis ve liken planusun yer aldığı birçok hastalığın ayırıcı tanısında yer almaktadır bu nedenle erken evre MF tanısı güçleşmektedir. Bu durumda net tanıya varabilmek için histopatolojik incelemeden yararlanılmaktadır. MF olgularında kontrol grubuna göre Ki-67, bcl-2 ve mast hücreleri anlamlı olarak yüksek saptanmıştır. Ancak ki-67 ve bcl-2 boyamalarında MF ve benign inflamatuar dermatozlar arasında fark saptanamamıştır bu nedenle ayırıcı tanıda ki-67,mast hücre popülasyonu ve bcl-2 boyanması anlamlı yüksek olan olguların tekrarlayan takiplerinde kontrol biyopsilerin alınması ve erken evre MF açısından değerlendirilmesi önerilir. Ayrıca çalışmamız mast hücrenin erken evre MF tanısında hem de MF etyopatogenezinde kullanabileceğini gösterilen bilinen ilk çalışmadır.

Tablo 1: Tüm gruplarda göre ki-67, bcl-2 ve mast hücre yüzdeleri

	1.grup(MF) Median(min-max)	2.grup(psöriazis, liken, egzema) Median(min-max)	3.grup(kontrol) Median(min-max)	p
Ki-67	3(2-15)	5(1-20)	1(0-2)	p<0,001
Bcl-2	30(10-80)	25(10-80)	10(5-40)	p<0,001
Mast hücre	7(3-31)	3(0-11)	2(0-6)	p<0,001

Anahtar Kelimeler: *Mikozis fungoides, mast hücre*

[SB-013]
Hidradenitis Süpürativa Hastalarının Klinik-Demografik Özelliklerinin Retrospektif Değerlendirilmesi: Üçüncü Basamak Tek Merkez Deneyimi

Gökçe Işıl Kurmuş, Dilek Menteşoğlu, Selda Pelin Kartal
Ankara Etlik Şehir Hastanesi, Deri ve Zührevi Hastalıkları Kliniği, Ankara

Amaç:
Hidradenitis süpürativa (HS) tekrarlayan inflamatuvar ataklarla karakterize kronik bir hastalıktır.Literatürde bildirilen HS prevelansı;kayıt çalışmalarında %0,0003 ile %1,popülasyon temelli çalışmalarda ve klinik gözlemlerde ise %1 ile %4 arasında değişmektedir.Bu çalışmanın amacı kliniğimizde HS tanılı hastaların klinik-demografik özelliklerinin retrospektif olarak değerlendirilmesidir.

Gereç-Yöntem:
Bu retrospektif çalışmaya üçüncü basamak kliniğimize 2015-2023 yılları arasında başvuran,ilk başvuru anında klinik olarak HS tanısı alan ve Hurley evrelemesi yapılan 85 hasta dahil edildi.Hastaların demografik verileri, klinik öykü ve dermatolojik muayene bulgularına, kontrol verilerine hasta dosya kayıtları ve elektronik veri tabanı kullanılarak ulaşıldı. Hastaların yaşı,cinsiyeti,hastalık başlangıç yaşı,hastalık süresi,vücut kitle indeksi,sigara öyküsü,aile öyküsü,geçmiş medikal/cerrahi tedavi öyküleri,eşlik eden komorbiditeleri,tanı anındaki mevcut lezyonları,yerleşim bölgeleri,şu anki tedavileri kaydedildi.

Bulgular:
Çalışmaya dahil edilen hastaların 64(%75,3)' ü erkek, 21(%24,7)'i kadın olup yaş ortalaması 39,15±1,7 olarak hesaplandı. Hastaların Hurley evreleri sırasıyla %5,9 evre 1, %55,3 evre 2 ve %38,8 evre 3 olup yaş ya da cinsiyet ile korelasyonu saptanmadı.Hastalık süresi evreler arasında karşılaştırıldığında istatistiksel olarak anlamlı fark saptandı (p=0.008). Hasta grubunda lezyonların anatomik yerleşim bölgeleri sıklık sırasına göre aksiller %72,9, inguinal %63,5 ve perineal/perianal bölge %47 şeklindeydi.Hastaların lezyon türü Hurley evre 3' de inflame sinus traktı,hipertrofik skar,eritematöz skar ve köprüleşen ağ benzeri skarlar istatistiksel olarak anlamlı düzeyde yüksekti (sırasıyla p:0,003, p:0.009, p:0,08 ve p<0.001).Eşlik eden komorbiditeler arasında hastaların %3,5' unda PKOS, %11,8' inde ise artropati saptandı.Hastalık evresi,lezyonların yerleşim bölgeleri ve eşlik eden komorbiditelerin cinsiyete göre dağılımları karşılaştırıldığında anlamlı farklılık saptanmadı.Hastaların mevcut tedavileri Hurley evrelerine göre doksisiklin (p<0.001) evre 1' de, rifampisin+klindamisin (p=0.003), isotretinoin (p=0.02) evre 2' de, adalimumab (p<0.001) tedavisi ise evre 3' de istatistiksel olarak anlamlıydı.
Sonuç: Hurley evre 1 olguların üçüncü basamak merkezlere daha az sevk edilmesi HS' in kesin prevelansının değerlendirilmesini zorlaştırmaktadır.Evrelere göre tedavi oldukça heterojen olup tedavi seçeneği ve süresi klinik yanıta göre karar verilmektedir.En sık verilen birinci basamak tedavi oral rifampisin+klindamisin kombinasyonu olup sıklık sırasına göre isotretinoin takip etmektedir.

Anahtar Kelimeler: *hidradenitis süpürativa, klinik-demografik özellikler*

[**SB-014**]
Psoriazis nedeniyle sekukinumab tedavisi alan hastalarda sekukinumab yanıtı etkileyen faktörlerin araştırılması

Batuhan Kerem Balan, Neslihan Akdoğan, Sibel Doğan Günaydın, Başak Yalıcı Armağan, Duygu Gülseren, Ayşen Karaduman
Hacettepe Üniversitesi Tıp Fakültesi, Deri ve Zührevi Hastalıkları Ana Bilim Dalı, Ankara

Amaç:
Çalışmamızın amacı, sekukinumab (SEK) tedavisi alan psoriazis hastalarının retrospektif incelenmesi ile SEK tedavisinin kesildiği ve/veya değiştirildiği hastalarla, SEK tedavi yanıtının sürdüğü hastaların karşılaştırılarak SEK tedavi yanıtını etkileyen parametreleri saptamaktır.
Gereç-Yöntem: 01.01.2018 ve 01.01.2023 tarihleri arasında kliniğimizde SEK tedavisi almayı sürdüren hastalar (n=30) ve SEK tedavisi değiştirilmiş/kesilmiş hastaların (n=30) demografik verileri, vücut kitle indeksi (VKİ), daha önceki tedavileri, psoriatik artrit (PsA) varlığı iki grup arasında karşılaştırıldı.

Bulgular:
Çalışmamızda univaryan analiz sonuçlarına göre SEK tedavisini almaya devam eden grupta ortalama yaş 48.53±12.01 (±SD, aralık, 29-72), SEK tedavisi değiştirilmiş hasta grubunda ortalama yaş 43.60±11.36 (aralık, 23-73) olarak bulundu. İki grup arasında ortalama yaş istatistiksel olarak farklı bulunmadı (p=0.108). SEK tedavisini almaya devam eden grupta psoriazis başlangıç yaşı 29.78±13.3 (aralık, 8-60), SEK tedavisi kesilmiş/değiştirilmiş grupta psoriazis başlangıç yaşı 21.06±11.77 (aralık, 3-60) olarak saptandı. İki grup arasında psoriazis başlangıç yaşı istatistiksel olarak anlamlı bulundu (p=0.011). SEK tedavisini almaya devam eden grupta SEK tedavisi önceki VKİ 26.60±4.61 (aralık, 19-35); SEK tedavisi kesilmiş/değiştirilmiş grupta VKİ 29.53±5.39 (aralık, 23-44) olarak saptandı. İki grup arasında VKİ açısından fark istatiksel olarak anlamlıydı (p=0.027). SEK tedavisini almaya devam eden grupta 7 hastada (%23.3), SEK tedavisi değiştirilmiş hasta grubunda 22(%73.3) hastada PsA tanısı mevcuttu. İki grup arasında PsA açısından bakılan fark istatistiksel olarak anlamlıydı (p<0.001). SEK tedavisini almaya devam eden grupta biyodeneyimli hasta sayısı 10(%33.3), SEK tedavisi değiştirilmiş hasta grubunda 23(%76.7) hasta olarak saptandı. İki grup arasında biyodeneyimlilik açıısndan bakılan fark istatistiksel olarak anlamlıydı (p=0.002). Multivaryan analizde PsA varlığı 28.96 kat (95%GA:3.51-238.48, p=0.002), VKİ yüksek olması 1.43 kat (%95GA:1.12-1.82, p=0.003), daha önce biyolojik ajan almış olmak 5.99 kat (%95GA:1.07-33.27, p=0.041) SEK değişikliğine sebep olarak bulundu. Psoriazisin geç yaşta başlaması %14.8 (%95GA: 0.76-0.95, p=0.004) oranında SEK değişiklik olasılığını azaltmaktadır.

Sonuç:
Çalışmamızda yüksek VKİ, biyodeneyimli olmak, PsA varlığı SEK değişikliği için pozitif prediktörken, geç yaşta psoriazis başlaması SEK değişikliği için negatif prediktör olarak saptanmıştır.

Anahtar Kelimeler: *Psoriazis, Sekukinumab*

Multivaryan analizde Sekukinumab değişikliyle ilişkili bulunan parametreler

Parametre	P	RR (95% GA)
PsA varlığı	0.002	28.96 (3.51 – 238.48)
SEK tedavisi öncesi VKİ	0.003	1.43 (1.12 – 1.82)
SEK tedavisi öncesinde biyolojik tedavi almış olma durumu	0.041	5.99 (1.07 – 33.27)
Psoriazis başlangıç yaşı	0.004	0.852 (0.76 – 0.95)

PsA=Psoriatik artrit; VKİ=Vücut kitle indeksi, SEK=Sekukinumab; RR=Rölatif Risk; GA=Güven Aralığı

[SB-015]
Psoriazis tedavisinde İnterlökin-17 inhibitörü ve İnterlökin-23 inhibitörü tedavilerinin etkinliği ve güvenilirliğinin araştırılması

Halime Nur Holoğlu Bulut, Leyla Elmas, Neslihan Akdoğan, Sibel Doğan Günaydın, Ayşen Karaduman, Duygu Gülseren, Başak Yalıcı Armağan
Hacettepe Üniversitesi Tıp Fakültesi, Deri ve Zührevi Hastalıkları Anabilim Dalı, Ankara

Amaç:
Biyolojik tedaviler konvansiyonel tedavilere cevap vermeyen, bu tedavilerin kontrendike olduğu veya tolere edilemediği orta/şiddetli plak psoriazis, stabil olmayan psoriazis ve psoriatik artritli(PsA) hastaların tedavisinde kullanılır.Ülkemizde psoriazis tedavisi için kullanılan biyolojik ajanlar TNF-inhibitörleri, IL-12/23 inhibitörü, IL-17 inhibitörleri ve yakın zamanda kullanılmaya başlanan IL-23 inhibitörleridir.Çalışmamızın amacı gerçek yaşamda kliniğimizde takip edilen IL-17 ve/veya IL-23 inhibitörü kullanan psoriazis hastalarında tedavilerin etkinliği ve güvenilirliğini belirlemektir.
Gereç-Yöntem:
01.11.2021-01.08.2023 tarihleri arasında Hacettepe Üniversitesi Dermatoloji kliniğinde IL-17 ve/veya IL-23 inhibitörü tedavilerini en az 1 yıldır kullanan psoriazisli hastaların başlangıç, 3. ay ve 1. yıl Psoriazis Alan Şiddet İndeksi(PAŞİ) ve vücut yüzey alanı(VYA) hesaplamaları yapılmıştır.
Bulgular:
Çalışmamıza 23-69 yaş aralığında(ort:43,75) 16'sı erkek(%50), 16'sı kadın(%50) toplam 32 hasta dahil edildi.Hastaların 8'i(%25) İxekizumab(İXE), 8'i(%25) Sekukinumab(SEK), 6'sı(%18.8) Risankizumab(RİS), 10'u(%31.3) Guselkumab(GUS) tedavileri almaktaydı.Hastaların 12'sinde(%37.5) PsA tanısı mevcuttu. Hastaların sırasıyla tedavi başlangıcı ve 1. yıldaki ortalama PAŞİ skoru 11.46-0.69 ve ortalama VYA skoru %16-%1.2'ydi.PAŞİ100 yanıtı izlenen hastalardan 2'si(%12.5) aktif sigara içicisiyken, PAŞİ100 yanıtı sağlanamayan 16 hastadan 11'i(%68.7) aktif içiciydi(Tablo 1).PAŞİ yanıtı ile sigara paket-yıl arasında istatiksel olarak anlamlı ilişki saptandı($p<0.001$).Vücut kitle indeksi(VKİ) ve PAŞİ yanıtı istatistiksel olarak ilişkili olup düşük-normal kilolu hastalarda PAŞİ yanıtı kilolu ve obezlere göre üstündü($p=0,038$).PAŞİ yanıtı ile cinsiyet($p=1$), PsA varlığı($p=0.216$), psoriazis hastalık süresi($p=0.200$) arasında anlamlı ilişki saptanmadı.
Tedavi başlangıcında ve 1. yıldaki PAŞİ ortalamaları İXE kullanan hastalarda 11.6-0.46; SEK kullananlarda 8.2-0.17; RİS kullananlarda 15-0.61; GUS kullananlarda 11.7-1.33 olarak hesaplandı(Tablo-2).Tedavi devamlılığı ve güvenlik açısından bakıldığında 1 hastanın SEK kullanırken anti-HIV pozitifliği nedeniyle tedavisi kesilirken, 1 hastada RİS tedavisiyle sekonder yanıtsızlık gelişmesi üzerine İXE tedavisine geçildi.Çalışmamızdaki diğer 32 hastamızın izleminde tedaviyi kesmeyi gerektirecek güvenlik problemi izlenmedi.
Sonuç: Çalışmamızda IL-23 inhibitörleri de IL-17 inhibitörleri gibi etkili ve güvenli bulunmuştur.Kliniğimizde takip ve tedavi edilen hastaların gerçek yaşam verilerinde 1. yıldaki PAŞİ yanıtı ve VYA tutulumu açısından en etkili bulunan tedavi SEK olarak değerlendirilmiş olup bunu sırasıyla İXE, RİS ve GUS tedavileri izlemiştir.

Anahtar Kelimeler: *Psoriazis*

İlaç etken maddesine göre hastaların tedavi başlangıcı, 3. ay ve 12. ayda hesaplanan ortalama PAŞİ değerleri

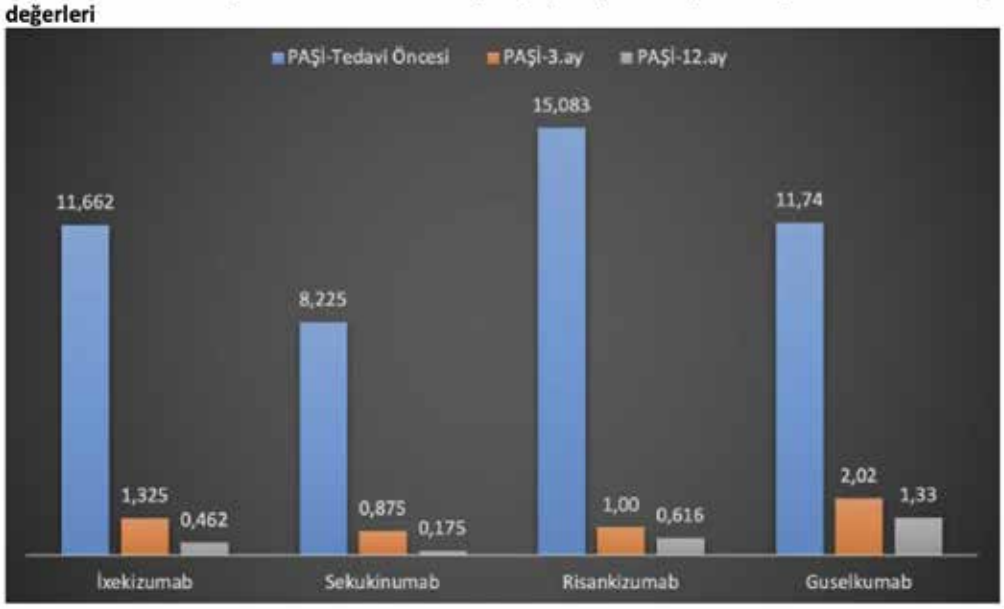

Hastaların PAŞİ yanıtı ile sigara kullanımına göre dağılımı

PAŞİ yanıtı / Sigara kullanımı	Hiç sigara içmemiş	Sigara içmiş, bırakmış	Aktif içici	Toplam
PAŞİ 100	8	6	2	16
PAŞİ 90	2	2	8	12
PAŞİ 75	0	0	3	3
PAŞİ 50	0	1	0	1
Toplam	10	9	13	32

PAŞİ 50: Psoriazis Alan Şiddet İndeksi(PAŞİ) skorunda %50 değişim olması PAŞİ 75: PAŞİ skorunda %75 değişim olması PAŞİ 90: PAŞİ skorunda %90 değişim olması PAŞİ 100: Psoriazis deri lezyonlarının tamamen gerilemesi

[SB-016]
Omalizumabın yeni hematolojik enflamatuvar belirteçler üzerine etkisi

Berkay Temel
Ankara Eğitim ve Araştırma Hastanesi, Dermatoloji Kliniği

Amaç:
Omalizumabın yeni hematolojik enflamatuvar belirteçler üzerine etkisini incelemektir.

Gereç ve Yöntemler:
Şiddetli kronik ürtikeri (Ürtiker aktive skoru-7 (UAS7) 28'in üzerinde) olup, ek hastalığı olmayan, 24 hafta 300 mg/4 hafta dozunda omalizumab kullanan hastaların, nötrofil/lenfosit oranı (NLO), monosit/lenfosit oranı (MLO), platelet/lenfosit oranı (PLO), ortalama trombosit hacmi (OTH), immatür granülosit sayısı, sistemik immün-inflamasyon indeksi (SII), sistemik inflamasyon yanıt indeksi (SIYI) hesaplanarak, 0. ve 24. hafta değerleri istatistiksel olarak karşılaştırılmıştır.

Bulgular:
50 hasta çalışmaya dahil edildi. Hastaların 20'si (%40)'ü erkek, 30'u (%60) kadın idi. Hastaların yaş ortalaması 39,1 idi. Hastaların tedavi öncesi ve 24. hafta değerleri sırasıyla C-reaktif protein değeri 7,17-2,61 mg/L ($p<0,05$); sedimentasyon değeri 10-5,4 mm/sa ($p<0,05$); platelet değeri 287,4-289,4 109/L($p>0,05$); ortalama trombosit hacmi değeri 10,42-10,46 fL ($p>0,05$); nötrofil değeri 5,32-4,64 109/L ($p>0,05$); lenfosit değeri 2,21-2,41 109/L ($p>0,05$), monosit değeri 0,57-0,58 109/L ($p>0,05$), eozinofil değeri 0,17-0,16 109/L ($p>0,05$), bazofil değeri 0,04-0,04 109/L ($p>0,05$), immatür granulosit (IG) değeri 0,34-0,18 109/L ($p<0,05$), sistemik immun-inflamasyon indeksi değeri (SII) 835,9-574,6 ($p<0,05$), sistemik inflamatuar yanıt indeksi değeri (SIYI) 1,58- 1,19 ($p>0,05$), nötrofil/lenfosit oranı 2,93-1,99 ($p<0,05$), monosit/lenfosit oranı 0,28-0,25 ($p>0,05$), platelet/lenfosit oranı 162,9-124,6 ($p<0,05$), eozinofil/lenfosit oranı 0,89-0,7 ($p>0,05$), bazofil/lenfosit oranı 0,21-0,19 ($p>0,05$) idi.

Sonuç:
Omalizumab tedavisiyle, konvansiyonel ve yeni hematolojik enflamatuvar belirteçlerden CRP, sedimentasyon, IG, SII, NLR ve PLR'de anlamlı değişiklik tespit edilmiştir. Bu belirteçlerin tedavi yanıtı ve rekürrens/relaps durumlarını öngörmedeki üstünlüklerini değerlendiren geniş katılımcılı çalışmalara ihtiyaç vardır.

Anahtar Kelimeler: *rekürrens, ürtiker*

[SB-017]
Hidradenitis süpürativa cerrahisinde kutanöz ultrasonografi eşliğinde modifiye deroofing ve Platelet Zengin Fibrin (PRF) kombinasyonu: Tek merkez deneyimi

Yusuf Can Edek, Yağmur Aypek, Esra Adışen
Gazi Üniversitesi Tıp Fakültesi, Dermatoloji Ana Bilim Dalı, Ankara

Amaç:
Hidradenitis Süpürativa (HS), intertriginöz bölgelerde görülen ağrılı apse, nodül, skarlarla karakterize inflamatuvar bir hastalıktır. Hastalık, hastaların hayatını fiziksel, sosyal, duygusal yönden oldukça kötü yönde etkilemekte ve yaşam kalitelerini düşürmektedir.
Trombosit türevli ürünler, büyüme faktörü ve diğer sitokin içerikleri nedeniyle yara iyileşmesinde kullanılmaktadır. Bu sitokinler ve büyüme faktörleri; hücre proliferasyonu, kemotaksis ve anjiyogenezde önemli roller oynarlar.
Bu çalışmadaki amacımız HS cerrahi yönetiminde ilk kez uygulanmış olan kutanöz ultrasonografi (USG) eşliğinde modifiye deroofing cerrahisi ve PRF kombinasyonunun hastalık aktivitesine, hastaların yaşam kalitesine ve yara iyileşmesi sürecine etkisini değerlendirmektir.

Gereç-Yöntem:
Bu çalışmada kliniğimizde değerlendirilen muayene ve USG incelemesi ile cerrahi işlem uygulanmasına karar verdiğimiz, cerrahi işlem olarak da USG eşliğinde modifiye deroofing yapıp, yara iyileşme sürecini PRF ile yönettiğimiz 15 hastanın verisini sunmaktayız.

Bulgular:
Çalışmamızda Hurley evre 1 olan 2, evre 2 olan 11 ve evre 3 olan 2 hastaya bu cerrahi işlem yapıldı. 15 hastanın 23 lezyonuna modifiye deroofing prosedürü uygulandı ve işlem sonrası hastaların hepsinde cerrahi alana PRF uygulandı. Hastalarda yara iyileşme süresi PRF tedavi uygulanmasıyla ortalama 19.07 ± 3,24 (14-25) gün olarak hesaplandı. Hastaların 6 aylık takiplerinde 23 lezyon bölgesinin sadece ikisinde işlem bölgesinde rekürrens gözlendi.

Sonuç:
HS cerrahisinde sık kullanılan bir prosedür olan deroofing işleminde fibrotik alanlar ve skar dokusunun genelde yerinde kalması ve bunun rekürrens oranlarında artışla ilişkili olabilmesi nedeniyle fibrotik alanların temizlenmesini amaçlayan cerrahi prosedürler denenmektedir. Bu prosedürle hastaların takiplerinde standart deroofing işlemine benzer iyileşme süreci gözlerken, geniş cerrahi ekzisyonlara benzer düşük rekürrens oranı elde edileceğini belirtilmiştir.
Çalışmamızda cerrahi alanda literatürdeki diğer modifiye deroofing cerrahilerine göre daha hızlı iyileşme gözlenmesi PRF işleminin yara iyileşmesi sürecini hızlandırma etkisini göstermekte önemliydi.
Çalışmamızda rekürrens oranın düşük olmasında işlem öncesinde ve işlem sonrası USG inceleme yapılması oldukça önemli rol oynamaktadır.
Çalışmamız HS'nin cerrahi yönetiminde ilk kez uygulanmış bir prosedür olup, etkinliğinin daha geniş katılımlı kontrollü çalışmalarda değerlendirilmesi gerekmektedir.

Anahtar Kelimeler: *dermatocerrahi, hidradenitis süpürativa*

Resim 1

Resim 1: Hastaların lezyonlarının işlem öncesi (a), (b), (c); işlem sonrası (d), (e), (f); birinci hafta (g), (h), (ı) ve dördüncü haftadaki görünümü (j), (k), (l).

Resim 2

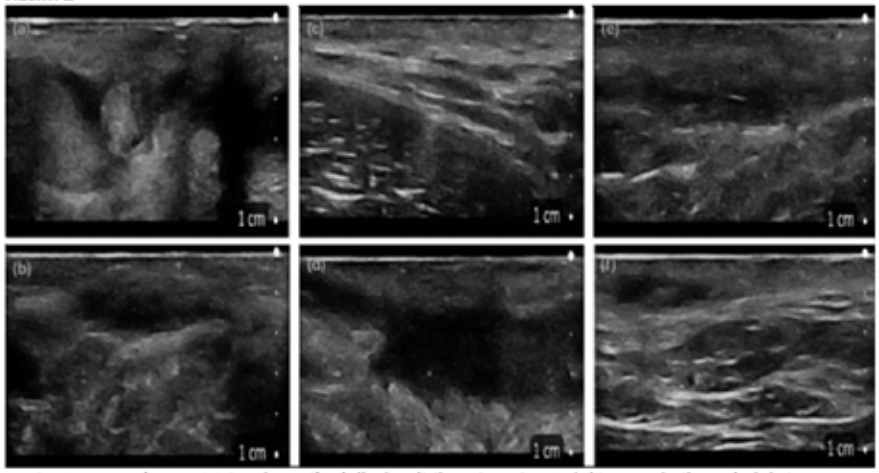

Resim 2: Lezyonların USG inceleme ile değerlendirilmesine ait psödokist, anekoik sıvı koleksiyonu, sinüs traktı görünümleri

Tablo 1

Hasta	Yaş/Cinsiyet	VKİ (kg/m2)	İlaşma (gün/yıl)	Hastalık Süresi (yıl)	Tanıda Geçirdiği (yıl)	Lokalizasyon	Hasta Kire	HBV Hasta	Komorbidite	Kullandığı Tedaviler	Cerrahi Öncesi Aldığı Tedavi	USG Gözlemleme	Cerrahi Alan Büyüklüğü (santim)	PEF Sinus Sayısı	Eşlenen Tanıtım (hafta)	Komplikasyon	Rekurrens
I	27 K	31.25	31	7	1	Aksilla, Inguinal	1	40	Alzer, Obezite	DCN, İSO, OCS, RF-CL	OCS, RF-CL	Fistel Traktı, Nodül, Ödem	2x1, 2x1	4	4	-	+
II	69 E	23.37	En 10	2	1	Aksilla, İnsz, Inguinal	2	12	DM, HT	CFZ, DCN	DCN	Anekoik Sıvı Koleksiyonu, Fistel, Psödokist	1.5x1, 3x1.5, 1.5x1.5	3	1.5	-	-
III	54 K	24.22	3	6	4	Aksilla, İnfraaksiyonun, Inguinal	1	13	Kronik Nevrojen, Hipotiroidi, Migren, Reflü	AMX-CLV, DCN, RF-CL	RF-CL	Fistel Traktı, Nodül	3x1, 3x1, 2x1	3	3	-	+
IV	32 K	29.16	En 25	20	15	Aksilla, İnfraaksiyonun, Inguinal	2	12	Obezite, HBV Taşıyıcılığı, Tanısı Kanser	DCN, RF-CL	DCN	Fistel Traktı, Nodül, Psödokist	1.5x0.5	1	2	-	-
V	44 E	31.4	20	10	2	Aksilla, Inguinal	2	8	Hiperlipidemi, Obezite, Tanısı Kanser	AMX-CLV, DCN, RF-CL	DCN	Fistel Traktı, Psödokist	1.5X1.5	2	3	-	-
VI	24 E	24.89	7	1	-	Aksilla, Inguinal	1	4	Alzer, Hiperlipidemi	İSO, RF-CL	İSO	Fistel Traktı, Nodül	3x1.5	3	3	-	-
VII	50 E	28.67	40	9	4	Aksilla, Inguinal	2	18	-	DCN	DCN	Anekoik sıvı koleksiyonu, Fistel Traktı, Psödokist	4X1.5, 4x1.5, 3x1	3	3	-	-
VIII	55 E	24.69	-	35	15	Aksilla	2	12	Inflamatuvar Artrit	AMX-CLV, DCN	-	Fistel Traktı	3x2	2	3.5	-	-
IX	46 E	23.88	20	10	3	Aksilla, Inguinal	2	12	DM, Epilepsi, Uzeklikal Hernisi, Vertigo	RF-CL	RF-CL	Fistel Traktı	3x1	2	2	-	-
X	40 E	24.69	10	7	6	Aksilla, Inguinal	2	1	Migren	DCN	DCN	Fistel Traktı, Nodül	1.5x2	3	3	-	-
XI	50 E	22.86	5	2	-	Aksilla, Inguinal	2	2	-	DCN, RF-CL	DCN	Nodül	2x1.5, 1.5x1	2	2.5	-	-
XII	38 E	21.22	20	5	-	Inguinal	2	8	Obezite, Fibrosalid Sinüs	AMX-CLV	AMX-CLV	Fistel Traktı, Nodül	1.5x1	1	2	-	-
XIII	37 K	28.6	En 20	10	5	Aksilla, Inguinal	2	19	Lenfoproliferatif Nöşlı Ülser Fakülteler	DCN, İSO, OCS, RF-CL	RF-CL	Anekoik Sıvı Koleksiyonu, Fistel Traktı, Nodül	3x1	2	2.5	-	-
XIV	55 K	46.09	-	4	1	Aksilla, Inguinal, Femoral	2	6	Alzer, Hipertansiyon, Obezite	DCN, İSO, MFN, RF-CL	-	Anekoik Sıvı Koleksiyonu, Fistel Traktı, Psödokist	4x2	3	3.5	-	-
XV	24 K	30.37	-	8	3	Aksilla, Gluteal, Inguinal	1	16	Obezite, Crohn	DCN, İSO	DCN	Fistel Traktı, Psödokist	3x2	2	3	-	-

Tablo 1: Hastaların demografik ve klinik verileri (VKİ: Vücut kitle indeksi, K: Kadın, E: Erkek, DM: Diyabetes mellitus, HT: Hipertansiyon, HBV: Hepatit B virüsü, DCN: Doksisiklin, İSO: İzotretinoin, OCS: Sistemik steroid, RF-CL: Rifampisin-Klindamisin, CFZ: Sefazolin, AMX-CLV: Amoksisilin-Klavulonat, MFN: Metformin).

[SB-018]
Geriatrik popülasyonda fototerapinin güvenilirliği

Tuğçe Arslan, Sibel Doğan Günaydın
Hacettepe Üniversitesi Deri ve Zührevi Hastalıkları Anabilim Dalı

Amaç:
Fototerapi doğrudan veya duyarlanmayı arttıran ilaç ile birlikte yapay ışık kaynakları olan fototerapi cihazlarının tedavi amacıyla kullanılmasıdır. Bu yapay ışık kaynaklarıyla istenen dalga boyuna uygun üretilen UV ışınları dokular tarafında absorbe edilir. Sonucunda bazı kimyasal süreçler başlar. Elde edilen dalga boylarına göre tedaviler geniş bant UVB, dar bant UVB, PUVA, UVA1dir. Başta psöriazis ve mikozis fungoides olmak üzere birçok dermatozun tedavisinde kullanılan fototerapinin bilinen yan etkileri eritem, kserozis, pruritus, pigmentasyon değişiklikleri, fotokonjuktivit, fotokeratit, fotokarsinojenezdir. Bu çalışmada bu yan etkilerin geriatrik popülasyondaki dağılımını değerlendirmeyi amaçladık.

Gereç-Yöntem:
Hacettepe Üniversitesi Hastanesi fototerapi ünitesinde tedavi almış 65 yaş ve üstü 26 hastanın verileri retrospektif olarak değerlendirildi. Hastaların yaşları, tanıları, fototerapi türleri, tedavi süreleri ve seansları, aldıkları toplam dozlar ve en yüksek dozlar kaydedildi. Tedavi süresince yan etki izlenip izlenmediği, yan etki olduysa açıklaması kaydedildi.

Bulgular:
Hastaların yaş ortalaması 70,2 idi. Ortama tedavi süresi 20,6 hafta ve 45,7 seans olarak hesaplandı. Tedavi alan hastaların 11 tanesi kütanöz T hücreli lenfoma, 4 tanesi psöriazis ve 3 tanesi ise perforan dermatozdu. Yan etki olarak 3 hastada kaşıntı, 2 hastada eritem, 1 hastada eritem ve ısı artışı, 1 hastada bulantı ve 1 hastada fototerapiye ek kulllandığı IFN alfa tedavsiyle birlikte KCFT yüksekliği ve lökopeni izlendi.

Sonuç:
Fototerapi alan geriatrik hastalarımızda görülen yan etkiler literatürde bilinen kısa dönem yan etkiler ile benzerdir. En sık görülen iki yan etki olan kaşıntı ve eritem hem dbUVB hem de PUVA tedavisi alan hastalarda izlenmiştir.

Anahtar Kelimeler: *fototerapi, geriatrik hasta*

[SB-019]
Dermatolojik hastalıklarda fototerapi: üçüncü basamak, tek merkezde 18 yıllık deneyimin sonuçları

Tubanur Çetinarslan[1], Kamer Gündüz[1], Abdussamed Kök[1], Serap Öztürkcan[1], Işıl İnanır[1], Aylin Türel Ermertcan[1], Mustafa Turhan Şahin[1], Cemal Bilaç[1], Gülsüm Gençoğlan[2]
[1]Manisa Celal Bayar Üniversitesi Tıp Fakültesi, Deri ve Zührevi Hastalıkları Ana Bilim Dalı, Manisa
[2]Medicana Ataköy Hastanesi, İstanbul

Amaç:
Fototerapi ünitemizde tedavi uygulanan hastalara ait 18 yıllık verilerin analizler eşliğinde sunulması hedeflenmiştir.

Gereç-Yöntem: Manisa Celal Bayar Üniversitesi Hafsa Sultan Hastanesi Dermatoloji Kliniği'nde 2004-2022 yılları arasında fototerapi ile tedavi edilmiş olan hastaların dosyaları retrospektif olarak incelenmiştir.

Bulgular:
Çalışmamıza toplam 1098 hasta dahil edildi. Hastaların %71.3'ü (n=796) darband UVB, %19.2'si (n=214) lokal PUVA, %7.8'i (n= 87) genel PUVA tedavisi almıştı. Çalışmaya dahil edilen hastaların %57.3'ü (n=640) kadın, %41'i (n=458) erkekti.
Hastaların tanısı sıklığına göre psoriazis (n=306) %27.4, vitiligo (n=248) %22.2, alopesi areata(n=59) %5.3, prurigo (n=93) %8.3, liken planus (n=60) %5.4, likenoid dermatitler (n=26) %2.3, ekzematöz hastalıklar (hiperkeratotik ekzema, atopik dermatit, polimorf ışık erüpsiyonu) (n=81) %7.3, mikozis fungoides (n=193) %17.3, diğer dermatozlar (subkorneal püstüler dermatoz, perforan dermatoz) (n=31) %2.8 idi.
Tedavide tüm hastalıklar için uygulanan total doz ortalama olarak 0-250 j/cm2 arasındaydı ve bu aralık hastaların (n=922) %84'üne karşılık gelmekteydi.
Tedavi yanıtına bakıldığında tam iyileşme (n=264) %23.7, kısmi iyileşme (n=353) %31.6, yanıt olmayan (n=29) %2.6, kendi isteğiyle tedaviyi bırakan (n=370) %33.2, pandemi sebebiyle fototerapi ünitesinin kapanması sonucu devam edemeyen (n=45) %4, diğer sebepler (doğum, nakil, taşınma) (n=36) %3.2idi.

Sonuç: Günümüzde deri hastalıklarının tedavisinde her geçen gün yeni tedavi seçenekleri kullanıma girmesine rağmen, fototerapi hala yaygın olarak uygulanan ve etkili bir tedavi yöntemi olarak geçerliliğini korumaktadır. Bu çalışmada kliniğimizin 18 yıllık fototerapi deneyimi sunulmuştur. Literatürde yer alan diğer çalışmalara benzer şekilde, en çok fototerapi uygulanan hastalıklar psoriazis ve vitiligo; en sık uygulanan fototerapi yöntemi dar-bant UVB idi. Hastaların (n=309) %55.7'sinde tam veya kısmi iyileşme elde edilmişti.
Çalışmamızın retrospektif olması nedeniyle bazı verilerin kaybı, fototerapiye ulaşım imkanlarının sorun olmasına bağlı olarak tedavinin yarıda bırakılması ve bu yüzden hastaların izlem sürelerinin kısalması çalışmanın kısıtlılıklarıydı. Çalışmamız dermatolojik hastalıklarda fototerapinin kullanımını, endikasyonlarını ve tedavi etkinliğini genel anlamda değerlendirmek dışında hastalık özelinde ortaya konulan istatistikler ile tedaviye yaklaşımda önemli bir veri kaynağı teşkil etmektedir.

Anahtar Kelimeler: *fototerapi, ultraviyole*

[SB-020]
Sistemik Melanom Tedavisi Alan Hastalarda Melanositik Lezyonların Dermoskopik Ve Patolojik Özelliklerinin İncelenmesi

Hüseyin Berk Yalçın[1], Gonca Elçin[1], Saadettin Kılıçkap[2], Ömer Dizdar[3], Özay Gököz[4], Duygu Gülseren[1]
[1]Hacettepe Üniversitesi Tıp Fakültesi, Deri ve Zührevi Hastalıkları Ana Bilim Dalı, Ankara
[2]İstinye Üniversitesi Tıp Fakültesi, Medikal Onkoloji Bilim Dalı, İstanbul
[3]Hacettepe Üniversitesi Kanser Enstitüsü, Prevantif Onkoloji Ana Bilim Dalı, Ankara
[4]Hacettepe Üniversitesi Tıp Fakültesi, Tıbbi Patoloji Ana Bilim Dalı, Ankara

Amaç:
Hedefe yönelik tedavi ve immünoterapi ajanları evre III ve IV melanom hastalarında cerrahi tedavi sonrasında kullanılan sistemik tedavi seçenekleridir. Çalışmamız sistemik melanom tedavisi alan hastalarda melanositik lezyonların dermoskopik ve patolojik özelliklerini incelemeyi amaçlamaktadır.

Gereç-Yöntem:
2013 – 2022 tarihleri arasında polikliniğimizde melanom tanısı nedeniyle takip edilen ve sistemik melanom tedavisi alan hastaların melanositik lezyonlarına ait tedavi öncesi ve sonrasında yapılan görüntülemeler dermoskopik olarak incelenmiştir. Aynı hastaların klinik takipleri sırasında eksize edilen melanositik nevüsleri histopatolojik olarak yapısal atipi, sitolojik atipi, inflamasyon, melanofaj varlığı ve fibroplazi kriterleri açısından incelenmiş; sistemik tedavi almayıp eksizyon uygulanan melanositik nevüs histopatolojileriyle karşılaştırılmıştır.

Bulgular:
Melanom tanısı nedeniyle takipli hasta sayısı 68 idi. Bu hastaların 25 tanesi sistemik melanom tedavisi almaktayken 43 tanesi sistemik tedavi almadan takip edilmekteydi. Sistemik melanom tedavisi alan hastalarda klinik takip sırasında dijital dermoskopi ile görüntülenen 2558 adet melanositik lezyon değerlendirildi. Bunların 1586 tanesi immünoterapi; 972 tanesi hedefe yönelik tedavi alan hastalara aitti. Melanom tanısı nedeniyle polikliniğimizde takip edilen hastalarda 147 adet melanositik lezyon eksize edilmişti. Eksize edilen 17 lezyonun histopatolojisi melanositik nevüs ile uyumlu değildi. 130 adet melanositik nevüs histopatolojik özellikler açısından değerlendirildi. Bunların 93 (%71.5) tanesi sistemik melanom tedavisi almayan hastalardan; 37 (%28.5) tanesi sistemik melanom tedavisi alan hastalardan eksize edilen lezyonlardı. Sistemik tedavi almayan hastalardan eksize edilen lezyonların histopatolojik incelemesinde 18 (%19.4) lezyonda yapısal atipi, 17 (%18.3) lezyonda sitolojik atipi, 40 (%43.0) lezyonda inflamasyon, 64 (%68.8) lezyonda melanofaj, 17 (%18.3) lezyonda fibroplazi izlenmişti. Sistemik tedavi alan hastalardan eksize edilen lezyonların histopatolojik incelemesinde 17 (%45.9) lezyonda yapısal atipi, 14 (%37.8) lezyonda sitolojik atipi, 26 (%70.3) lezyonda inflamasyon, 28 (%75.7) lezyonda melanofaj ve 16 (%43.2) lezyonda fibroplazi izlenmişti.

Sonuç:
Sistemik melanom tedavisi alan hastalarda dermoskopik ve histopatolojik olarak bulgularda değişim görülebilmektedir. Melanom hastasının takibinde dermoskopik ve histopatolojik bulgular klinisyen tarafından dikkatle yorumlanmalı, yeni tanı ve tedavi kararı bu durum göz önünde bulundurularak verilmelidir.

Anahtar Kelimeler: *dermatoonkoloji, melanom*

[SB-021]

Erken Evre Mikozis Fungoides Hastalarının Klinik ve Prognostik Özellikleri

Banu Mendi[1], İncilay Kalay Yıldızhan[2], Hatice Şanlı[2]
[1]Niğde Ömer Halisdemir Üniversitesi Eğitim ve Araştırma Hastanesi Dermatoloji Kliniği, Niğde
[2]Ankara Üniversitersi Tıp Fakültesi Dermatoloji Kliniği, Ankara

Amaç:
Mikozis fungoides (MF), primer kutanöz T hücreli lenfomaların en sık görülen formu olup nadir görülen, yavaş seyirli, sık nükslerle seyreden bir hastalıktır. Hastalık genellikle erken evrede teşhis edilmekte olup nadiren progrese olur. Son zamanlarda erken evre MF ile ilgili yapılan çalışmalar artsa da progresyon ve nüks öngörüsüne dair veriler netlik kazanmamıştır. Çalışmamızın amacı, MF polikliniğimizde takip edilen erken evre MF hastalarının demografik, klinik, histopatolojik özelliklerini, laboratuvar değerlerini belirlemek ve bu özelliklerin tedavi yanıtı, nüks, ileri evreye progresyon ve hastalık sağkalımına etkilerini değerlendirmektir.

Gereç-Yöntem:
Çalışmamızda Ocak 1987-Eylül 2021 tarihleri arasında, Ankara Üniversitesi Tıp Fakültesi Dermatoloji Kliniği Deri Lenfomaları Polikliniği'nde erken evre MF tanısı ile takipli 180 hastanın verileri retrospektif olarak incelendi ve istatistiksel olarak yorumlandı.

Bulgular:
Çalışmaya dahil edilen hastaların 94'ü kadın (%52,2), 86'sı erkekti (%47,8). Tanı yaşı ortalama 49,7 olup tanı anında yaşları 18 ile 81 arasında değişmekteydi. Ortalama takip süresi 6,97 yıl olup hastalar en az 1 yıl, en fazla 34 yıl takip edildi. Hastaların 74'ünün tanı anındaki evresi IA (%41,1), 72'sinin IB (%40), 34'ünün IIA (%18,9) idi. Başlangıç tedavisi olarak hastaların 143'ü deriye yönelik, 7'si sistemik ve 30'u kombine tedavi aldı. Hastaların %60,5'inde başlangıç tedavisine tam yanıt alındı. Tanı öncesi alınan biyopsi sayısı, tanı anındaki evre, CLIPI skoru, β-2-mikroglobulin ve laktat dehidrojenaz düzeyi, patolojik incelemede folikülotropizm ve büyük hücre transformasyonu tedavi yanıtıyla ilişkili bulundu. Çalışmamızda evre, β-2-mikroglobulin düzeyi, laktat dehidrojenaz düzeyi, ikincil malignite, poikiloderma, başlangıç tedavisine yanıt, CLIPI skoru, patolojik incelemede folikülotropizm, CD8 pozitifliği ve büyük hücre transformasyonu hastalığın prognozunda etkili bulundu.

Sonuç:
Erken evre MF zor tanı koyulan, sessiz seyirli, nükslerle seyreden ve nadiren progresyon gösteren bir hastalık olup çalışmamızda erken evre MF'in seyrini önceden değerlendirmede ve hasta yönetiminde etkili olabilecek faktörler ortaya konmuştur.

Anahtar Kelimeler: *Erken Evre Mikozis Fungoides, Prognoz*

[SB-022]
Büllöz pemfigoid hastalarının demografik ve klinik bulgularının değerlendirilmesi: Üçüncü basamak tek merkez gerçek yaşam verileri

Emel Hazinedar, Pelin Ertop Doğan
Zonguldak Bülent Ecevit Üniversitesi Tıp Fakültesi, Deri ve Zührevi Hastalıklar Anabilim Dalı, Zonguldak

Amaç:
Büllöz pemfigoid (BP), insidansı 2.5 ile 42.8 vaka/milyon/yıl aralığında değişen otoimmün büllöz bir hastalıktır ve genellikle yaşlı bireyleri etkilemektedir. Etyopatogenezinde, Th2 hücresi bağışıklık yanıtı ve hemidesmozomal proteinlere (BP180 ve BP230) karşı IgG ve IgE tipi otoantikorlarının sentezi, nötrofil ve eozinofil kemotaksisi rol oynamaktadır. Tedavisinde steroidler ilk basamakta tercih edilmekte olup hastalığın ileri yaş hastalarda görülmesi ve eşlik eden komorbiditeler sebebi ile ek tedaviler de gerekebilmektedir. Biz bu çalışmamızda büllöz pemfigoid tanılı hastaların klinik, laboratuvar, demografik özellikleri, tedavi modaliteleri ve klinik yanıtlarını değerlendirmeyi amaçladık.

Gereç-Yöntem:
Kliniğimize 2015-2023 yılları arasında başvuran klinik ve histopatolojik olarak BP tanısı konulan hastalar retrospektif olarak değerlendirilmiştir.

Bulgular:
Çalışmamızda değerlendirilen 43 hastanın % 69,8'i (n: 30) kadındı. Tanı anında yaş ortalaması; 74,91± 9,9'du. %14'ünde (n:6) mukoza tutulumu eşlik etmekteydi. Tedavi öncesi bakılan eozinofil sayısı median 300'dü (min: 0 max: 4200). 29 hastada tedavi öncesi ölçülen Total Immunglobulin E (IgE) düzeyinin median değeri 370 (min:24 max:5000) olarak bulunmuştur. En sık gözlenen komorbiditeler, diyabetes mellitus (%67,4) ve hipertansiyondu (%51,2). Hastaların %27,9'unda nörolojik hastalık mevcuttu. %11,6'sında (n:5) malignite öyküsü vardı. İlk başlanan ilaçlar sırasıyla sistemik steroid ve topikal steroid kombinasyonu (%41,9), topikal steroid (% 37,2) ve sistemik steroiddir (%14). Hastaların %48,8'inde ikinci tedavi modalitesi gerekmiştir. İkinci seçenek tedaviler arasında en sık azatioprin ve omalizumab yer almaktadır.

Sonuç:
Bizim çalışmamızda literatürü destekler nitelikte BP, ileri yaş hastalarda görülmüştür ve kadın hakimiyeti mevcuttur. Tedavide ilk seçenek topikal steroid, sistemik steroid veya kombinasyonu tercih edilmiştir. Ancak hastaların yarısına yakınında tedavi revizyonu ve ek tedaviler gerekmiştir. Hastaların ileri yaş olması diyabet, malignite gibi komorbiditelerin eşlik etmesi sistemik steroid veya diğer immünsupresif tedaviler açısından sorun oluşturabilmektedir. Büllöz pemfigoid hastalarında Total Ig E yüksekliğinin olması, etyopatogenezinde Ig E tipi antikorların da yer alması omalizumab gibi tedavi seçeneklerini gerektirebilmektedir.

Anahtar Kelimeler: *büllöz pemfigoid, tedavi*

[SB-023]

Kronik plak psoriasisli hastalarda risankizumabın etkinlik ve güvenirliği: tek merkez, retrospektif, 16. ve 52. hafta gerçek yaşam verileri

Gülşen Akoğlu, Zeyneb Tecik
Sağlık Bilimleri Üniversitesi, Gülhane Eğitim ve Araştırma Hastanesi, Deri ve Zührevi Hastalıkları Anabilim Dalı, Ankara

Amaç:
Ülkemizde yaklaşık iki yıl önce psoriasis tedavisinde kullanıma sunulmuş olan risankizumabın hastalar üzerindeki kısa ve uzun dönem etkinlik ve güvenirlik verileri oldukça yenidir. Bu çalışma ile merkezimizde risankizumab ile tedavi edilmiş olan kronik plak psoriasisli hastaların tedavi sonuçları sunulmaktadır.

Gereç-Yöntem:
Çalışmaya merkezimizde risankizumab tedavisi başlanan 80 hastadan en az 16 haftadır risankizumab tedavisi almış 39 kronik plak psoriasis hastası dahil edildi. Hastaların çeşitli demografik ve klinik özellikleri, geçmiş tedavileri, tedavi öncesi ve 4.,16. ve 52.hafta psoriasis alan şiddet indeks (PAŞİ) değerleri, PAŞİ90 ve PAŞİ100 iyileşme oranları, hekim genel değerlendirme (HGD) skorları retrospektif olarak dosya kayıtlarından kaydedildi.

Bulgular:
Hastaların 15'i (%38) erkek, 24'ü (%62) kadındı. Yaş ortancası 47 (20-72 yaş) idi. Hastaların 18'i (%46) biyonaif, 21'i (%54) biyodeneyimli hastaydı. Bazal PAŞİ ortalaması 10,8±7,2 idi. Hastaların %54'ü en az 52 haftalık tedaviyi tamamlamıştı. 4., 16. ve 52.hafta PAŞİ90 ve PAŞİ100'a ulaşan hasta oranları sırasıyla %16/%9; %23/%69; %90/%71 idi. HGD 0/1 oranları ise 16.haftada %69, 52. haftada %71'di. Tam/tama yakın temizlenme 2-28 hafta (ort:11,9± 6,3 hafta) aralığında gözlendi. Biyonaif hastaların 16.hafta PAŞİ değerleri biyodeneyimli hastalardan anlamlı olarak düşük iken (p=0,009), bazal, 4. ve 52.haftada PAŞİ değerleri arasında fark bulunmadı (p>0,05). Biyonaif hastaların 16.hafta PAŞİ90, PAŞİ100 ve HGD 0/1 skor oranları biyodeneyimli hastalardan anlamlı olarak yüksek iken (p değerleri sırasıyla 0,023; 0,002; 0,002) 4.hafta ve 52.hafta değerleri iki grupta benzerdi (p>0,05). Elde edilen tedavi sonuçları yaş, cinsiyet, hastalık süresi, aile öyküsü, ek komorbidite durumu, psoriatik artrit varlığı, sigara kullanımı, zor bölge tutulumu, obezite ve vücut kitle indeksinden bağımsızdı (p>0,05). Hastalarda tedavi sürecinde ajanın kesilmesini gerektiren önemli yan etki gözlenmedi.

Sonuç:
Merkezimizde uygulanan risankizumab ile kronik plak psoriasis hastalarının tedavinin 16. ve 52.haftasında etkin ve güvenli olarak tedavi edildiği görülmektedir. Her ne kadar etkinlik 16.haftada biyonaif hastalar lehine gözükse de 52 haftalık tedavi bionaif veya biyodeneyimli olmaktan bağımsız olarak benzer etkinlik sağlamaktadır.

Anahtar Kelimeler: *psoriasis, risankizumab*

[SB-024]

Akne Vulgaris Tanılı Hastalarda İskemi Modifiye Albümin Düzeyi ve Tiyol/Disülfit Homeostazının Değerlendirilmesi

Esranur Ünal[1], Göknur Kalkan[2], Salim Neşelioğlu[3]
[1]Kayseri Şehir Hastanesi, Deri ve Zührevi Hastalıklar Anabilim Dalı, Kayseri
[2]Ankara Yıldırım Beyazıt Üniversitesi Tıp Fakültesi, Deri ve Zührevi Hastalıklar Anabilim Dalı, Ankara
[3]Ankara Yıldırım Beyazıt Üniversitesi Tıp Fakültesi, Tıbbi Biyokimya Anabilim Dalı, Ankara

Amaç:
Akne vulgaris (AV), derinin pilosebase ünitesini etkileyen kronik inflamatuvar bir hastalıktır. Akne patogenezi multifaktöriyel olup, tam olarak aydınlatılamamıştır. Patogenezde oksidatif stresin rolüyle ilgili çalışmalar mevcut olup, farklı sonuçlar ortaya konulmuştur. Bu çalışmada AV ile oksidatif stres belirteçleri olan tiyol/disülfit homeostazı parametreleri ve iskemi modifiye albumin (İMA) düzeyi arasında ilişki olup olmadığının belirlenmesi amaçlanmıştır.

Gereç-Yöntem:
Çalışmaya AV tanılı 75 hasta, 75 kontrol grubu alındı. Katılımcılara ait demografik veriler, hastalık süresi, başlangıç yaşı, daha önce AV için tedavi alıp almadığı, aile hikayesi varlığı, akne şiddeti, lokalizasyonu, komorbid hastalıklar, son 3 ay içerisinde sistemik tedavi hikayesi, sigara alkol kullanımı, gebelik emzirme durumu, geçirilmiş travma cerrahi öyküsü sorgulandı. Tüm katılımcılarda serum İMA seviyeleri ve tiyol/disülfit homeostazı parametreleri spektrofotometrik yöntemle ölçülüp, sonuçlar istatistiksel olarak karşılaştırılmıştır.

Bulgular:
Nativ tiyol, total tiyol ve nativ tiyol/total tiyol oranı, hasta grubunda kontrol grubuna göre anlamlı olarak düşük, disülfit/nativ tiyol ve disülfit/total tiyol oranları ise anlamlı olarak yüksek saptandı ($p<0.05$). Disülfit düzeyinde, hasta ve kontrol grubu arasında anlamlı fark saptanmadı ($p>0.05$). Hastalık şiddeti, hastalık süresi ve başlangıç yaşına göre tiyol/disülfit parametreleri arasında anlamlı fark tespit edilmedi ($p>0.05$). İMA düzeyi, hasta grubunda kontrol grubuna göre anlamlı derecede yüksek bulundu ($p<0.05$). Hafif şiddetteki hastalarda, orta şiddetteki hastalara göre İMA düzeyi anlamlı derecede yüksek saptandı ($p<0.05$). Hasta yaşıyla İMA düzeyi arasında pozitif yönlü anlamlı ilişki tespit edildi ($p<0.05$).

Sonuç:
Bu çalışmada, daha önceki çalışmalarla nadiren ilişkisi ortaya konan AV patogenezi ve oksidatif stres ilişkisi, farklı parametrelerle değerlendirilmiştir. Literatüre bakıldığında, AV'de İMA ve tiyol/disülfit homeostazı, ayrı ayrı incelenmiş olup, çalışmamız, AV hastalarında, İMA ve tiyol/disülfit homeostazının birlikte değerlendirildiği ilk çalışmadır. İskemi göstergesi bir parametre olan İMA düzeylerinin artışı sonrası; antioksidan tiyollerin azalıp; disülfit düzeylerinin artışı, aknede iskemi sonrası oksidasyonu destekler niteliktedir. Çalışmamızda incelediğimiz bu parametre düzeylerinin sonuçları; aknede oksidan/antioksidan dengesinin, oksidan yöne eğilim gösterdiğini ve akne patogenezinde oksidatif stresin etkin rolünü ortaya koymaktadır.

Anahtar Kelimeler: *Akne vulgaris, oksidatif stres*

[SB-025]
Psöriazis tanılı hastalarda biyolojik tedavilerle indüklenen postinflamatuvar hiperpigmentasyon ile ilgili faktörlerin incelenmesi

Sibel Doğan Günaydın, Beria Başak Türk
Hacettepe Üniversitesi Deri ve Zührevi Hastalıkları Anabilim Dalı, Ankara

Psoriazis hastalarında çeşitli tedavi rejimlerinin kullanımı sonucu, gerileyen psoriazis plaklarının ardından ortaya çıkan pigmentasyon değişiklikleri literatürde bildirilmiştir. Ancak, bu pigmentasyon değişiklikleri ile ilişkili faktörler hakkındaki bilgiler sınırlıdır. Bu tek merkezli çalışmanın amacı, psoriazis hastalarında görülen hipo ve hiperpigmentasyonun şiddetini değerlendirmek ve bu pigmentasyon değişikliklerinin olası klinik faktörlerini tanımlamaktır.
Çalışmaya dahil edilen 12 hasta için, demografik ve klinik özellikler olgu rapor formlarında kaydedilmiştir. Bu hasta grubunun 5'i kadın, 7'si erkek olup, median yaşları 46,25 yıldır. Hastaların median psoriazis hastalık süresi ise 21,5 yıldır. Hipo ve hiperpigmentasyonun, hastaların tamamında yalnızca önceden psoriazis ile etkilenmiş bölgelerinde geliştiği gözlenmiştir. Hiperpigmentasyon izlenen hastaların kullandıkları ilaçların sırası ile 5 hasta Secukinumab, 2 hasta Infliximab, 2 hasta Ixekizumab, 1 hasta Metotreksat olduğu saptanmıştır. Hipopigmentasyon izlenen hastaların kullandıkları ilaçların sırası ile 1 hasta Guselkumab, 1 hasta Certolizumab olduğu saptanmıştır.
Sonuç olarak, bu çalışma psöriazis hastalarında hipo ve hiperpigmentasyonun yaygınlığını ve şiddetini belirlemeye yönelik önemli bulgular sunmaktadır. Ayrıca, bu pigmentasyon değişikliklerinin önceden etkilenmiş bölgelerle sınırlı olması, olası patogenez mekanizmalarını daha ayrıntılı bir şekilde araştırmayı gerektirebilir.

Anahtar Kelimeler: *Biyolojik tedavi, Psoriazis*

[SB-026]

Hidradenitis Suppurativa Hastalarında Sistemik Tedavi Yanıtlarının Yeni İnflamatuvar Parametreler ile Değerlendirilmesi

Osmanege Atliya, Mahmut Esat Tanrıbilir, Esra Adışen
Gazi Üniversitesi Tıp Fakültesi, Dermatoloji Anabilim Dalı, Ankara

Giriş-Amaç:
Hidradenitis Suppurativa (HS); genellikle apokrin bezlerden zengin bölgelerde, ağrılı nodül, apse ve sinüs traktlarıyla karakterize kronik inflamatuvar bir hastalıktır. Tedavide topikal tedavilerden sistemik antibiyotiklere; biyolojik ajanlardan cerrahi yöntemlere geniş bir yelpazede seçenekler mevcuttur, ancak altın standart bir tedavi algoritması henüz oluşturulamamıştır. Bu çalışmada, biyolojik ilaç veya sistemik antibiyotik tedavileri başlanan HS hastalarının tedaviden önceki ve tedavinin 16. haftasındaki inflamatuvar parametrelerindeki değişim karşılaştırılmıştır.

Gereç-Yöntem:
Gerekli izinlerin alınmasını takiben Gazi Üniversitesi Hastanesi Dermatoloji Kliniği'nde 2011-2023 yılları arasında HS ile takip edilen hastaların verileri Nucleus veri tabanından retrospektif olarak incelendi. Çalışmada ESR, CRP, monosit, nötrofil, lenfosit gibi parametrelere ek olarak, son yıllarda çeşitli inflamatuvar hastalıklarda rolü araştırılan; CRP/albümin, albümin/globülin, CRP/AGR, CRP/lenfosit, lenfosit/monosit, platelet-nötrofil/lenfosit ve monosit/HDL oranları değerlendirildi. Hastaların demografik özellikleri, aldıkları sistemik tedaviler, tedavi öncesi ve sonrası inflamatuvar parametrelerdeki 0-16. haftalardaki değişimler analiz edildi.

Bulgular:
HS tanısı alan 400 hastanın 112'sinin biyolojik ilaç kullandığı tespit edildi. Biyolojik ilaç kullanan hastaların 77'si adalimumab, 17'si infliksimab, 9'u anakinra, 5'i secukinumab, 5'i ustekinumab, 4'ü iksekizumab kullanmaktaydı.
Adalimumab kullanan hastaların %66'sında, ustekinumab kullanan hastaların %60'ında, 16. hafta CRP düzeyinde azalma tespit edildi. ESR düzeyinde azalma, anakinra alan hastaların %85.7'sinde, ustekinumab alan hastaların %80'inde gözlendi.
Albümin/globülin oranında artış, en yüksek %80 ve %58.3 ile secukinumab ve infliksimab alan hastalarda, CRP/albümin oranında azalma ise en yüksek %64 ve %60 ile adalimumab ve ustekinumab alan hastalarda tespit edildi.
Platelet/lenfosit oranında azalma; en yüksek %84.6 ve %80.3 ile infliksimab ve adalimumab alan hastalarda; nötrofil/lenfosit oranında azalma ise en yüksek oranda %80 ve %71.6 ile ustekinumab ve adalimumab tedavisi alan hastalarda tespit edildi.

Sonuç:
0-16. hafta değerleri karşılaştırıldığında, inflamatuvar parametrelerdeki en büyük düşüş, genel olarak adalimumab ve ustekinumab tedavileri alan hastalarda gözlendi. Adalimumab ve ustekinumabın yanı sıra; infliksimab, anakinra, secukinumab ve iksekizumab gibi ilaçlarla da, çeşitli inflamatuvar parametrelerde iyileşme gözlenmiştir. Bu ilaçların HS tedavisindeki etkinliğine yönelik yeni verilere ihtiyaç vardır.

Anahtar Kelimeler: *Hidradenitis Suppurativa, Yeni İnflamatuar Parametreler*

[SB-027]
Vitiligo hastalarında otoimmünite ilişkili laboratuvar bulgularının retrospektif analizi

Gamze Taş Aygar, Selda Pelin Kartal
SBU Ankara Etlik Şehir Hastanesi, Dermatoloji Anabilim Dalı, Ankara

Amaç:
Vitiligo derideki melanositleri hedef alan otoimmun bir hastalıktır. Bu çalışmada vitiligolu hastaların otoimmunite ile ilişkili laboratuvar parametrelerinin, eşlik eden hastalıklar, hastalık şiddeti ve aldıkları tedavi yöntemlerinin ilişkisinin irdelenmesi amaçlanmıştır.

Gereç-Yöntem:
Çalışmaya Ocak-Temmuz 2023 tarihleri arasında Ankara Etlik Şehir Hastanesi Dermatoloji kliniğine başvuran vitiligolu hastalar dahil edildi. Hastaların demografik özellikleri, açlık kan şekeri, vitamin B12, folat, ferritin, TSH, T4, sedimantasyon düzeyleri, Anti-TPO, Anti-TG varlığı ve uygulanan tedaviler, hasta dosya kayıtlarından retrospektif olarak incelendi.

Bulgular:
Çalışmaya 71 hasta dahil edildi. Hastaların yaş ortalamaları 39.57'ydi. Erkek hasta sayısı 34'iken, kadın hasta sayısı 37'ydi. Bu hasta gruplarının yaş ortalamaları sırasıyla 41 ve 38.27'ydi. Hastalardan 12(%16.9)'sinin açlık kan şekeri, 4(%5.6)'ünün Folat, 6(8.45)'sının TSH, 1(%1.4)'inin T4 ve 2(%2.8)'sinin sedimantasyon düzeyleri laboratuvar referans değerlerinin üzerindeydi. Bir(%1.4) hastanın TSH, 1(%1.4) hastanın T4 ve 2(%2.8) hastanın vitamin B12 değerleri laboratuvar referans değerlerinin altındaydı. Ayrıca 14(%19.71) hastada sadece Anti-TPO, 2(%2.81) hastada ise sadece Anti-Tg pozitif tespit edildi. 2(%2.81) hastada ise her iki test de yüksekti. Hastaların tümüne topikal tedavi uygulanırken, hiçbir hastaya dbUVB uygulanmadığı görüldü. Ayrıca topikal tedavi uygulanan hastalardan yedisine(%9.85) sistemik tedavi de verildiği ve bunların çoğunun kadın(%71.42) olduğu tespit edildi. Sistemik tedavi alanların sadece 1(%14,28)'inde Anti-TPO yüksek olarak saptandı. 11(%15.49) hastada hipertansiyon, diabetes mellitus, tiroid hastalıkları gibi sistemik hastalıkların da eşlik ettiği görüldü. En çok bulunan komorbiditenin %27.27 ile hipotiroidizm olduğu tespit edildi.tiroit otoantikorlarında yükseklik tespit edilen hastalardan sadece 2(%12,5) tanesinde tanı almış hipotirodizm mevcuttu.

Sonuç:
Otoimmun hastalıklara yatkınlık vitiligo hastalarında sık görülen bir durumdur. Bizim hastalarımızda da daha önceden tanı almış bir tiroit hastalığı olmamasına rağmen tiroit otoantikorları yüksekliği saptanmıştır. Vitiligo hastalarında otoimmunitenin taranması, komorbid durumların erken tespit edilmesi açısından önemlidir. Ancak hastalarımızda otoimmunite eşlik etmesinin sistemik tedavi ihtiyacıyla ve dolayısıyla hastalık şiddetiyle ilişkili olmadığı görülmüştür.

Anahtar Kelimeler: *otoimmunite, vitiligo*

[SB-028]

Psoriasis Doğal Seyri: Çok Merkezli Bir Çalışma

Birgül Özkesici Kurt[1], Selda Pelin Kartal[2], Selma Emre[3], Mustafa Tosun[4], Leyla Baykal Selçuk[5], Asude Kara Polat[6], Hülya Albayrak[7], Derya Uçmak[8], Aslı Özçentik[9], Melek Aslan Kayıran[10], Tuğba Özkök Akbulut[11], Pelin Üstüner[12], Emel Bülbül Başkan[13], Göknur Kalkan[3], İlteriş Oğuz Topal[14], Serkan Düzayak[15], Esra Adışen[16], Melis Gönülal[17], Merve Ekren[2], Ayşe Serap Karadağ[18], Algün Polat Ekinci[19], Fatma Kübra Gül Çiftçi[19], Petek Üstün[16], Eda Öksüm Solak[20], Murat Borlu[20], Serkan Yazici[13], Zeynep Topkarcı[21], Savaş Yaylı[22], Erkan Alpsoy[9]

[1]Sağlık Bilimleri Üniversitesi, Hamidiye Tıp Fakültesi, Hamidiye Etfal Eğitim ve Araştırma Hastanesi, Dermatoloji Kliniği, İstanbul
[2]Sağlık Bilimleri Üniversitesi, Ankara Etlik Şehir Hastanesi Dermatoloji Kliniği, Ankara
[3]Ankara Yıldırım Beyazıt Üniversitesi, Ankara Şehir Hastanesi, Dermatoloji Kliniği, Ankara
[4]Cumhuriyet Üniversitesi, Tıp Fakültesi, Deri ve Zührevi Hastalıkları Anabilim Dalı, Sivas
[5]Karadeniz Teknik Üniversitesi, Tıp Fakültesi, Deri ve Zührevi Hastalıkları Anabilim Dalı, Trabzon
[6]Memorial Bahçelievler Hastanesi, Dermatoloji Kliniği, İstanbul
[7]Namık Kemal Üniversitesi, Tıp Fakültesi, Deri ve Zührevi Hastalıkları Anabilim Dalı, Tekirdağ
[8]Dicle Üniversitesi, Tıp Fakültesi, Deri ve Zührevi Hastalıkları Anabilim Dalı, Diyarbakır
[9]Akdeniz Üniversitesi, Tıp Fakültesi, Deri ve Zührevi Hastalıkları Anabilim Dalı, Antalya
[10]İstanbul Medeniyet Üniversitesi Göztepe Profesör Doktor Süleyman Yalçın Şehir Hastanesi, Dermatoloji Kliniği, İstanbul
[11]Sağlık Bilimleri Üniversitesi, İstanbul Haseki Eğitim ve Araştırma Hastanesi, Dermatoloji Kliniği, İstanbul
[12]Nişantaşı Üniversitesi, Tıp Fakültesi, Deri ve Zührevi Hastalıkları Ana Bilim Dalı, İstanbul
[13]Uludağ Üniversitesi, Tıp Fakültesi, Deri ve Zührevi Hastalıkları Ana Bilim Dalı, Bursa
[14]Sağlık Bilimleri Üniversitesi, Prof. Dr. Cemil Taşcıoğlu Şehir Hastanesi Dermatoloji Kliniği, İstanbul
[15]Adana Kozan Devlet Hastanesi, Adana
[16]Gazi Üniversitesi, Tıp Fakültesi, Deri ve Zührevi Hastalıkları Ana Bilim Dalı, Ankara
[17]İzmir Tepecik Eğitim ve Araştırma Hastanesi Dermatoloji Kliniği, İzmir
[18]İstanbul Arel Üniversitesi, Tıp Fakültesi, Deri ve Zührevi Hastalıkları Ana Bilim Dalı, İstanbul
[19]İstanbul Üniversitesi, Tıp Fakültesi, Deri ve Zührevi Hastalıkları Ana Bilim Dalı, İstanbul
[20]Erciyes Üniversitesi, Tıp Fakültesi, Deri ve Zührevi Hastalıkları Anabilim Dalı, Kayseri
[21]Sağlık Bilimleri Üniversitesi, İstanbul Bakırköy Dr. Sadi Konuk Eğitim ve Araştırma Hastanesi Dermatoloji Kliniği, İstanbul
[22]Koç Üniversitesi, Tıp Fakültesi, Deri ve Zührevi Hastalıkları Ana Bilim Dalı, İstanbul

Amaç:
Bu çalışmanın amacı; hastalığın başlangıçtaki klinik tipi ve klinik tipler arasındaki geçişin kronolojik olarak belirlenmesi, hastalığın bireysel lezyonlarının en sık görülen başlangıç yerlerinin belirlenmesi ve tanı için gecikme süresinin belirlenmesidir. Ayrıca bu çalışmada psoriasis süresinin uzunluğuna paralel olarak eşlik eden hastalıkların artıp artmadığının saptanması da amaçlanmıştır.

Gereç-Yöntem:
Bu retrospektif kohort çalışmasına toplam 1056 hasta (ortalama yaş 42,0±15,2 yıl) dahil edildi. Psoriasis tanı tarihi, bireysel lezyonlar ve klinik formlardaki değişim kronolojik olarak kaydedildi. Hastalar aynı zamanda hastalık süresince eşlik eden ek hastalıklar açısından da değerlendirildi.

Bulgular:
Deri belirtileri hastalığın en sık gözlemlenen başlangıç alanıydı (%92,7) ve hastalığın başlangıcında en sık gözlenen klinik morfoloji psoriasis vulgaristi (%80,5). Hastalığın en sık gözlenen başlangıç yeri saçlı deriydi (%38,8), bunu dirsek ve diz izlemekteydi (sırasıyla; %26,23 ve 24,62). Tanı için gecikme süresi 26,9±55,1 ay olarak saptandı. Hastalığın seyrinde toplam 639 hastada klinik tipde değişiklikler saptandı. En sık gözlenen klinik tip değişikliği tırnak ve guttat psoriasis idi (sırasıyla; n=277, n=96). Sağkalım analizi sonucunda; başlangıç semptomunu takiben deri belirtilerinin çıkması için geçen ortalama süre 39,5±49,0 ay, tırnak ve eklem için ise 90,5±98,7 ay idi. Ortalama 10,5 yıllık hastalık süresi boyunca eşlik eden hastalıklarda iki kat artış gözlendi.

Sonuç:
Çalışmamız psoriasisin en sık deri tutulumu ile başladığını, tırnak ve eklem tutulumlarının daha sonra geliştiğini göstermektedir. Psoriasis vulgaris en sık gözlenen klinik morfoloji; saçlı deri ise hastalığın başlangıcında en çok etkilenen deri alanıdır. Psoriasiste zamanla eşlik eden ek hastalıkların sayısı artmaktadır.

Anahtar Kelimeler: *doğal seyir, psoriasis*

[SB-029]

Steven Johnson Sendromu ve Toksik Epidermal Nekrolizis Tanılı Hastalarda Hemoglobin,Lenfosit,Eritrosit Dağılım Hacmi ve Hemoglobin/Eritrosit Dağılım Hacminin İncelenmesi

Selin Elif Sarıca, Sibel Doğan Günaydın, Başak Yalıcı Aramağan, Neslihan Akdoğan, Duygu Gülseren, Sibel Ersoy Evans, Ayşen Karaduman
Hacettepe Üniversitesi Tıp Fakültesi, Deri ve Zührevi Hastalıkları Ana Bilim Dalı, Ankara

Steven Johnson Sendromu (SJS) ve toksik epidermal nekrolizis (TEN) nadir görülen,genellikle ilaçlar ile tetiklenen epidermal nekroz ile karakterize cilt ve mukoza tutulumu ile seyreden bir tablodur. Mortalite ve morbiditelerin önlenmesinde erken tanı ve tedavinin önemi büyüktür.Literatürde Steven Johnson Sendromu ve toksik epidermal nekrolizis tanılı hastaların takiplerinde lenfopeni,anemi, yüksek eritrosit dağılım hacmi ve düşük hemoglobin/eritrosit dağılım hacmi oranı varlığını gösteren çalışmalar mevcuttur.Bu tek merkezli çalışmanın amacı; Steven Johnson Sendromu ve toksik epidermal nekrolizis tanılı hastaların takiplerinde hemoglobin, lenfosit,eritrosit dağılım hacmi, hemoglobin/eritrosit dağılım hacmi oranı parametrelerinin incelenmesidir. Çalışmaya 9 hasta dahil edilmiştir. Bu hasta grubunun 5'i kadın,4 'ü erkek olup 7 kişi Steven Johnson Sendromu, 2 kişi toksik epidermal nekrolizis tanısı ile takip edilmiştir. Ortalama yaş 32,77'dir.Hasta grubunun ilk başvuru tetkiklerinde hemoglobin ortalaması 13,01 gr/dl; lenfosit ortalaması 2,06 x10^3/µL;eritrosit dağılım hacmi ortalaması %14,655;hemoglobin/eritrosit dağılım hacmi oranı ortalaması 0,8201557'dir. Hasta grubunun takiplerinde 6 hastada ilk başvuru tetkiklerinde;2 hastada takiplerinin 2.gününde lenfopeni gelişimi saptanmış olup 1 hastanın takiplerinde lenfopeni izlenmemiştir. Sonuç olarak bu çalışma Steven Johnson Sendromu ve toksik epidermal nekrolizis tanılı hastalarda eşlik edebilecek anemi, lenfopeni,yüksek eritrosit dağılım hacmi ve ve düşük hemoglobin/eritrosit dağılım hacmi oranı hakkında veriler sunmaktadır.

Anahtar Kelimeler: *Steven Johnson Sendromu, Toksik Epidermal Nekrolizis*

[SB-030]
Bir Üniversite Hastanesinde Dermatoloji Konsültasyonlarının Retrospektif Değerlendirilmesi: Kesitsel Bir Çalışma

Laman Farajsoylu, Burcu Beksaç, Yağmur Aypek, Evren Ateşçi, Elif Çalışkan, Petek Üstün, Ahmet Soyugür, Elif Çağla Aydın, Sheyda Gharehdaghi, Samed Hızardere, Hale Nur Ertugay Aral, Emre Güven, Derya Aydın, Mehmet Gülengül, Gülay Keyik, Ecem Ertürk, İrem Özdemir, Kaan Temirkaynak, Zeliha Karabudak, Yusuf Can Edek, Fahrettin Küçükhemek, Rabbana Hakimzada, Merve Demir, Osmanege Atliya, Mahmut Esat Tanrıbilir, Name Cemşitoğlu, Esra Adışen
Gazi Üniversitesi Tıp Fakültesi, Dermatoloji Ana Bilim Dalı, Ankara

Amaç:
Dermatolojik hastalıkların çeşitliği ve deri lezyonlarının benzerliği, deri hastalıklarının tanımlanmasını diğer klinik branşlar için zorlaştırmaktadır. Dermatoloji konsültasyonları, deri hastalıklarına tanı konması ve yatış endikasyonuna bağlı dermatolojik bulguların değerlendirilmesi açısından önem taşımaktadır. Bu çalışmada bölümümüze danışılan hastaların verileri değerlendirilmiştir.

Gereç-Yöntem:
Nisan 2023-Ağustos 2023 tarihleri arasında Gazi Üniversitesi Dermatoloji Anabilim Dalına konsülte edilmiş hastalar retrospektif değerlendirildi.

Bulgular:
Toplam 528 hasta değerlendirildi (%54 erkek, %46 kadın). Ortalama yaş 54,3'tü (2 ay-94 yıl). 6'sı çocuk acil olmak üzere 46 (%8,7) acil servisten, 15 (%2,8) kemik iliği ünitesinden, 1 (%0,2) transplantasyon servisinden, 51 (%9,7) yoğun bakımdan, 415 (%78,6) diğer servislerden konsültasyon gönderilmişti. Günlük ortalama konsültasyon sayısı 4,2 olarak belirlendi. En sık konsültasyon isteyen bölüm, hematoloji servisiydi (%14). 114 (%21,6) konsültasyonda genel dermatolojik değerlendirme istenmiş, 270'inde (%50,1) değerlendirilmesi istenen lezyon tarif edilmiş, 144 (%27,3) konsültasyonda ön tanı belirtilmişti. Ön tanının yazıldığı 144 konsültasyondan %27,8'i doğru, %20,1'i hatalı, %52,1'i ön tanıyla uyumlu olarak değerlendirildi. Konsültasyonların %51,6'sı hastaneye yatış sebebinden bağımsız nedenlerle, %40,1'i hospitalizasyon nedeni veya tedavisi ile ilişkili, %8,3'ü primer deri hastalığı nedeniyle danışılmıştı. 53 biyopsi, 8 dermatoskopi, 8 yara yeri kültürü, 2 nativ preparat, 2 diaskopi, 1 Wood muayenesi olmak üzere toplam 73 (%14) olguda ek tanısal yöntemler kullanılmıştı. En sık saptanan tanılar sırasıyla fungal enfeksiyon (%11,2), bakteriyel enfeksiyon (%7,2), ilaç erüpsiyonu (%6,6), kontakt dermatit (%6,2), viral enfeksiyon (%4,7), ürtiker (%4,7), selülit (%4,9), staz dermatiti (%4,3), pruritus (%3,6), graft versus host hastalığı (%2,5) ve 13 benign deri tümörleri (%2,5) olarak belirlendi.

Sonuç:
Yataklı servis konsültasyonları, günlük dermatoloji pratiğinde önemli bir iş yükünü oluşturmaktadır. Tıp eğitiminde deri lezyonlarının tanı ve tedavisine yönelik bilincin artırılması, dermatoloji konsültasyonlarının sayısının azalmasına ve nitelikli konsültasyonların artmasına yardımcı olabilir. Hematoloji konsültasyonlarının sıklığı, dermatologların hematolojik hastalıklarla ilişkili dermatozlar konusunda bilgilerinin güncel tutulmasını gerektirmektedir. Bu çalışmanın her yıl tekrarlanarak yıllar içinde konsültasyon eğilimlerindeki değişimin gözlenmesi planlanmaktadır.

Anahtar Kelimeler: *dermatoloji konsültasyonları, hospitalizasyon*

[SB-031]

Alopesi Areata Tanılı Hastalarda Serum Enflamasyon Belirteçlerinin Bakılması ve Tedavi Yanıtı ile İlişkisi

İçim Kömürcügil Yiğit, Nermin Karaosmanoğlu
Sağlık Bilimleri Üniversitesi Ankara Eğitim ve Araştırma Hastanesi, Dermatoloji Ana Bilim Dalı, Ankara

Amaç:
Bu çalışmanın amacı, AA (alopesi areata) hastalarında serum enflamatuvar belirteçlerin düzeyini ve hastalık şiddetiyle ilişkisini araştırmaktır. Ek olarak SII (sistemik immün inflamasyon indeksi) değerinin, tanı koymada ve tedavi yanıtını değerlendirmede kullanılabilirliği araştırılacaktır.

Gereç-Yöntem:
Bu çalışma, Dermatoloji polikliniğine 05/2022-08/2022 tarihleri arasında başvurmuş klinik olarak AA tanısı almış 60 hasta ile yaş ve cinsiyet olarak benzer 40 kontrol hastasının kayıtları incelenerek retroprospektif olarak yapıldı. AA ve kontrol grubundaki hastaların yaş, özgeçmiş, cinsiyet gibi sosyodemografik özellikleri kaydedildi. AA hastalarında, SALT skoru, alopesik yamanın lokasyonu ve serum enflamatuvar belirteçler ayrıntılı olarak değerlendirildi. İntralezyonel triamsinolon asetonid tedavisinin 3. ayında AA hastalarında serum enflamatuvar belirteçler ayrıntılı olarak tekrar değerlendirildi.

Bulgular:
Hasta grubunun tedavi öncesi N/L (Nötrofil/Lenfosit), MPV (mean platelet volume) ve SII değerleri kontrol grubundan istatistiksel olarak anlamlı düzeyde yüksek bulundu. Hasta grubunun tedavi öncesi HDL (high density lipoprotein) ortalaması, kontrol grubundan istatistiksel olarak anlamlı düzeyde düşük bulundu. Hasta grupta; tedavi öncesi SII ile SALT skoru (Severity of Alopecia Tool) arasında pozitif yönlü, orta düzeyli (%38.4) ve istatistiksel olarak anlamlı bir ilişki bulundu (p:0.002; $p<0.05$). AA tanısında SII için ROC eğrisi çizilmiş olup eğri altında kalan alan 0.625, standart hatası 0.06'dır. ROC eğrisi altında kalan alan 0.5'ten anlamlı şekilde yüksek bulundu (p:0.030; $p<0.05$). AA tanısında SII için tespit edilen cut-off değeri >368.67'dir. Bu değerin duyarlılığı %85, özgüllüğü %57.5 olarak bulundu (AUC:0.625; 95% CI: 0.522-0.719; p:0.030; $p<0.05$). Tedavi öncesi SII ile tedavi sonrası SALT skorunda azalma düzeyi arasında istatistiksel olarak anlamlı bir ilişki bulunmadı ($p>0.05$).

Şekil 1

Şekil 1: SALT skoru ve SII ilişkisini gösteren korelasyon grafiği

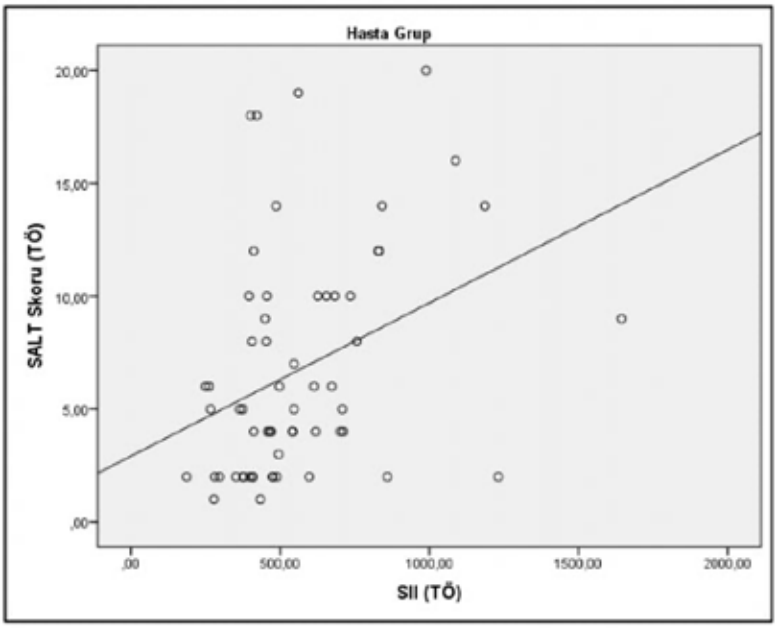

Sonuç:
SII ile SALT skoru arasında orta düzeyli pozitif bir korelasyon olması, SII değerinin hastalık şiddetini değerlendirmede faydalı olabileceğini göstermiştir. Bu çalışmada ek olarak, SII değerinin (>368.67), AA için orta derecede yararlı bir tanı testi olduğu bulunmuştur. Literatürde SII'nin AA hastalık şiddetini değerlendirmede ve AA tanısı koymada kullanılabilirliğiyle ilgili bir çalışma mevcut değildir.

Anahtar Kelimeler: *alopesi areata, sistemik immün inflamasyon indeksi*

[SB-032]
Piercing yaptıran ve yaptırmayan kişilerin piercing uygulamasının etkilerine bakış farklılıkları

Sümeyye Altıntaş Kakşi, Melek Aslan Kayıran, Hasan Aksoy
İstanbul Göztepe Prof. Dr. Süleyman Yalçın Şehir Hastanesi Dermatoloji Kliniği

Amaç:
Literatürde piercing yaptıranlarla yaptırmayanların piercing ile ilgili bakış açılarını kıyaslayan çalışma bulunmamaktadır. Çalışmamızda piercing yaptıranların yaptırma gerekçeleri, yaptırma süreçlerindeki seçimleri ve yaptırdıktan sonraki süreçlerini saptamak ve piercing yaptıranlarla yaptırmayanların uygulamayla ilgili görüşlerini karşılaştırmak amaçlanmıştır.

Gereç-Yöntem:
Piercing yaptıranlara piercing yaptırdıkları yaş, vücut bölgesi, kullanılan metal, işlemin nerede ve hangi koşullarda yapıldığı, işleme bağlı gelişen tıbbi durumlar, piercing yaptırmanın gerekçeleri, işlem öncesi ve sonrasında yakın çevreden alınan tepkiler ve başkalarının piercing yaptırmasına yönelik görüşlerini sorgulayan; yaptırmayanlara ise neden yaptırmadıkları, yakınları piercing yaptırmak istese nasıl tepki verecekleri, başkalarında piercing gördüklerinde hissettikleri ve gelecekte piercing yaptırmaya yaklaşımlarını içeren bir anket doldurtulmuştur.

Bulgular:
alışmaya piercing yaptıran 128, yaptırmayan 124 kişi katıldı. Yaş ortalaması 28,07 ± 9,32 idi. Her iki grupta kadınlar çoğunluktaydı (%81.3'e %18.7). Piercing yaptıranlarda en sık uygulama bölgesi kulak (%85.2), en sık kullanılan malzeme çelik (%48.4), en sık uygulayıcı "tanıdık ve referanslı bir yer" (%35.9) idi. Piercing öncesi işlemi yapacak kişiyi inceleyenler %66.1, hijyen koşullarını araştıranlar %66.8, işlem sırasındaki hijyen koşullarına dikkat edenler %91.4 oranındaydı. İşlem sonrasında herhangi bir cilt sorunu yaşamayanların oranı %59.4 iken, katılımcıların %17.2'sinde enfeksiyon, %10.9'unda alerjik reaksiyon, %9.4'ünde yara, %3.9'unda keloid gelişmişti. En sık "farklı bir şeyler yapmak" için piercing yaptırılmıştı (%46.9). Piercing yaptıranların aileleri %55.5 oranında bu karara karışmamıştı. Aile bireylerinden birinin piercing yaptırma kararına en sık verilen tepki "karışmam" seçeneği piercing yaptıranlarda %67.2, yaptırmayanlarda %47.6 oranında seçilmişti (p=0.002). Resmi görevlilerde piercing görülmesi halinde en sık verilen tepki olan "önemsemem" yanıtı piercing yaptırmayanlarda %88.7 iken, yaptıranlarda %64.1 idi (p<0.001).

Sonuç:
Çalışmamızda en sık kulağa piercing yaptırıldığı, en sık çelik malzeme kullanıldığı, işleme bağlı gelişen enfeksiyon, alerjik reaksiyon gibi komplikasyonların nadir olmadığı görülmüştür. Ayrıca, piercing yaptıranlara karar alma sürecinde genellikle karışılmadığı, bu kişilerin işlem sonrasında hem olumlu hem olumsuz tepkiler aldığı, aileden birinin piercing yaptırmasına genellikle karışılmayacağı ve resmi görevlilerde piercing görülmesi halinde bunun önemsenmediği saptanmıştır.

Anahtar Kelimeler: *piercing*

Tablo 1. Çocuğunuz, eşiniz veya bakımını üstlendiğiniz biri piercing yaptırmak istese tepkiniz ne olur?

	Piercing yaptıranlar	Piercing yaptırmayanlar	p
Yaptırmaması için uyarırım	%7.8	%25.8	<0.001*
Yaptırmasını yasaklarım	%0.8	%6.5	0.018*
Yaptırması için teşvik ederim	%3.1	%0	0.122
Karışmam, kendisi karar verir	%67.2	%47.6	0.002*
Reşit değilse engellerim, yetişkinse karışmam	%21.9	%20.2	0.739
Yaptırmaması için uyarıda bulunurum ama yine de isterse desteklerim	%5.5	%22.6	<0.001*

Tablo 2. Görevi nedeniyle başvurduğunuz doktorunuz, savcınız, hakiminiz, öğretmeniniz gibi meslek gruplarından birinin piercing yaptırmış olduğunu görseniz ne düşünürsünüz?

	Piercing yaptıranlar	Piercing yaptırmayanlar	p
Hoşuma gider	%33.6	%6.5	<0.001*
Hoşuma gitmez	%3.9	%9.7	0.068
Önemsemem	%64.1	%88.7	<0.001*
Kendisine daha az güvenirim	%0	%0.8	0.492
Kendisine daha çok güvenirim	%1.6	%0	0.498

[SB-033]
Alopesi Areata hastalarında D vitamini düzeyleri ve hastalık yaygınlığı ile ilişkisi

Sabir Hasanbeyzade[1], Mustafa Tunca[2]
[1]Özel Deri ve Zührevi Hastalıkları Muayenehanesi, Ankara, Türkiye
[2]SBÜ Gülhane EAH Deri ve Zührevi Hastalıkları Kliniği, Ankara, Türkiye

Giriş:
Alopesi areata, özellikle saç, sakal, kaş ve kirpikler olmak üzere, diğer vücut kıllarının da skarsız dökülmesi ile karakterize otoimmun bir dermatozdur. Biz bu vaka-kontrol çalışmamızda D vitamini düzeyleri ile hastalık ve tutulum şekli (yama, total ve universal) arasındaki ilişkiyi araştırdık.

Gereç-Yöntem:
Çalışma için etik kurul onayı alındı. Çalışmaya 08.03.2016-31.05.2016 tarihleri arasında hastanemiz Dermatoloji polikliniğine başvuran ve çalışmayla ilgili sözel ve yazılı bilgi verildikten sonra çalışmaya katılmayı kabul edip izmalı onay veren, 18 yaş üzeri, gebe olmayan, 41 alopesi areata hastası alındı. Kontrol grubuna ise, yaş ve cinsiyet olarak hasta grubu ile eşleştirilmiş alopesi areata dışındaki başka sebeplerle polikliniğe başvuran, gebe olmayan, 18 yaş üzeri 41 kişi alındı.

Bulgular:
Hasta ve kontrol grubu arasında, aynı zamanda tutulum şekline göre ayrılmış gruplar arasında D vitamini düzeyleri açısından istatistiksel anlamlı fark bulunmadı (sırasıyla p=0,06 ve 0,72). Aynı zamanda, D vitamini normal ve düşük (<30ng/ml) olan 2 grup arasında da hem hastalık, hem de tutulum şekilleri açısından anlamlı farklılık bulunmadı (sırasıyla p=0.11 ve 0.37). Tüm katılımcılar serum D vitamini düzeyleri açısından normal, sınırda düşük (20-29,9 ng/ml) ve düşük (<20ng/ml) olacak şekilde 3 gruba ayrıldığında da, hastalık ve tutulum şekilleri açısından istatistiksel anlamlı farklılık bulunmadı (p=0.33). Veriler Tablo 1 ve 2'de özetlenmiştir.

Sonuç:
Çalışmamızda D vitamini düzeyleri ve düşüklüğü açısından hastalık ve hastalık yaygınlığı arasında istatistiksel olarak anlamlı bağlantı bulunamadı.

Anahtar Kelimeler: *alopesi areata, D vitamini*

Tablo 1: Hasta ve kontrol gruplarında D vitamini düzeyleri ve düşüklük oranları.

n/%		Hasta	Kontrol	P
D vit. (ort±ss)		32,1±19,5	39,6±15,7	0,058
D vit. (ng/ml)	Normal >=30	22 (53,7)	29 (70,7)	0,1
	Düşük <30	19 (46,3)	12 (29,3)	0,1
D vit. (ng/ml)	Normal >=30	22 (53,7)	29 (70,7)	0,17
	Eksik 20-29,9	9 (22)	8 (19,5)	0,17
	Ciddi yetersiz <20	10 (24,4)	10 (24,4) 4 (9,8)	0,17

Tablo 2: Tutulum şekline göre ayrılmış gruplarda D vitamini düzeyleri ve düşüklük oranları.

n/%		Sınırlı AA[1]	Yaygın AA[1]	AT[2]	AU[3]	P
D vit. ort. (min-max)		31,8 (4,3-42,6)	34,8 (7,6-53,2)	26,4 (15,7-120,4)	40,9 (5,6-49,9)	0,72
D vit. (ng/ml)	Normal >=30	7 (63,6)	7 (63,6)	3 (30)	5 (55,6)	0,37
	Düşük <30	4 (36,4)	4 (36,4)	7 (70)	4 (44,4)	0,37
D vit. (ng/ml)	Normal >=30	7 (63,6)	7 (63,6)	3 (30)	5 (55,6)	0,33
	Eksik 20-29,9	1 (9,1)	1 (9,1)	5 (50)	2 (22,2)	0,33
	Ciddi yetersiz <20	3 (27,3)	3 (27,3)	2 (20)	2 (22,2)	0,33

[1]Alopesi Areata, [2]Alopesi Totalis, [3]Alopesi Universalis

[SB-034]

Bir Eğitim ve Araştırma Hastanesine Skatrisyel Alopesi ile Başvuran Hastaların Profilinin Değerlendirilmesi

Özge Mine Örenay
Ankara Eğitim ve Araştırma Hastanesi

Amaç:
Dermatoloji polikliniğine skatrisyel alopesi ile başvuran hastaların özelliklerinin değerlendirilmesidir.

Gereç-Yöntem:
Skatrisyel alopesi tanısı konulan hastaların demografik bilgileri, kullandığı ve başlanan tedaviler, dermoskopi bulguları, laboratuvar değerleri ve biyopsi sonuçları kaydedilmiştir. Hastaların tanıları Frontal fibrozan alopesi (FFA), liken pilanopilaris (LPP), diskoid lupus eritematozus (DLE) ve non-spesifik olarak tanımlanarak özellikleri değerlendirilmiştir.

Bulgular:
32 skatrisyel alopesi hastası çalışmaya alınmıştır. Hastaların 30'u (%93,8) kadın, 2'si (%6,3) erkek idi. Hastaların yaş ortalaması 46,9 idi. Hastaların 14'üne (%43,8) FFA, 11'ine (%34,4) LPP, 4'üne (%12,5) DLE ve 3'üne (%9,4) non-spesifik skatrisyel alopesi tanısı konuldu. Hastaların tümünde skalp tutulumu mevcutken, kaş tutulumu 14 (%43,8) hastada görüldü. FFA hastalarında kaş tutulumu, dermoskopide kaşta sarı nokta görünümü ve histopatolojik incelemede periadneksiyal infiltrasyon ve bazal tabakada vakuolizasyon diğer skatrisyel alopesiler ile karşılaştırıldığında istatiksel olarak anlamlı yüksek bulundu (p=0,004, p=0,012, p=0,034, p=0,003).

Sonuç:
Skatrisyel alopesi hastalarının tanısı klinik özellikler, dermoskopi ve histopatolojik incelenme ile konulmaktadır. Bu çalışmada, skatrisyel alopesi yapan hastalıkların özellikleri araştırılmış ve birbiriyle karşılaştırılmıştır.

Anahtar Kelimeler: *frontal fibrozan alopesi, skatrisyel alopesi*

Tablo-1: Hastaların özellikleri

	Hasta (n=32)
Yaş, ortalama (yıl)	46,9
Cinsiyet, n(%) Kadın Erkek	 30 (93.8) 2 (6.3)
Tutulum bölgesi, n(%) Skalp Kaş Kirpik Aksilla	 32 (100) 14 (43,8) 1 (3,1) 2 (6,3)
Önceden tedavi kullanımı, n(%)	14 (43,8)
Semptom, n(%)	21 (65,6)
Özgeçmişte hastalık varlığı, n(%)	13 (40,6)
Operasyon öyküsü, n(%)	6 (18,8)
Saç alışkanlıkları, n(%)	10 (31,3)
Güneş kremi, n(%)	16 (50)
Menapoz, n(%) Premenapoz Postmenapoz	 16 (50) 14 (43,8)
Başlanan tedavi, n(%) Topikal kortikosteroidler Topikal kalsinörin inhibitörleri Minoksidil Plaquenil	 29 (90,6) 11 (34,4) 5 (15,6) 14 (43,8)

[SB-035]
Hidradenitis süpürativa hastasında modifiye deroofing cerrahisi sonrası yara iyileşmesi sürecinde topikal insülin kullanımı: Bir olgu sunumu

Yusuf Can Edek, Esra Adışen
Gazi Üniversitesi Tıp Fakültesi, Dermatoloji Ana Bilim Dalı, Ankara

Amaç:
Hidradenitis süpürativa (HS); koltuk altı, inguinal bölge, perianal bölge gibi kıvrım alanlarında yerleşimli nodül, abse, fistül traktları ve skarlarla karakterize eşlik eden ağrı, akıntı ile hastaların yaşam kalitesini önemli derece etkileyen inflamatuvar bir hastalıktır
Bu olgu sunumunda kliniğimizde HS tanısı ile takip edip modifiye deroofing cerrahisi uyguladığımız sonrasında yara iyileşmesi sürecini topikal insülin kullanarak hızlandırdığımız bir kadın hasta sunulacaktır. Bu vakayı sunmaktaki amacımız; HS cerrahisinde son dönemlerde uygulanmaya başlanmış bir metod olan modifiye deroofing tekniğinin özelliklerinden bahsetmek ve insülinin topikal uygulanmasının yara iyileşeme sürecini hızlandırıcı etkisini vurgulamaktır.

Olgu:
33 yaşında HS tanısı ile takipli kadın hasta tarafımızca değerlendirildi. Hastanın dermatolojik muayenesinde inguinal bölgede sağ tarafta yerleşimli nodüller, fistül traktları ve skar dokusu gözlendi. Hastanın inguinal bölgesine yapılan kutanöz ultrasonografik incelemede anekoik sıvı koleksiyonları, psödokist ve fistül yapıları gözlendi. Hastaya modifiye deroofing cerrahisi uygulanmasına karar verildi. Elektrokoter cihazıyla çıkarılacak olan alan subkutan yağ doku seviyesine kadar eksize edildi, fibrotik dokular da elektrokoter aracılığıyla temizlendi. Son olarak koagülasyon sağlandıktan sonra işlem bölgesine insülin tedavisi (İnsulin aspart 100IU/ml®), insülin enjektörüyle damlatılarak uygulandı. Haftalık kontrollerde cerrahi alana topikal insülin uygulaması yapılan hastanın ülserinde hızlı bir kapanma ve re-epitelizasyon gözlendi ve dördüncü haftanın sonunda tam iyileşme saptandı.

Sonuç:
HS cerrahisinde çeşitli teknikler kullanılabilirken, deroofing dermatoloji pratiğinde en sık uygulanan prosedürdür. Deroofing işlemi, sinüs traktının çatışının çıkarılıp sekonder iyileşmeye bırakıldığı bir cerrahi yöntemdir. Son dönemlerde Zaaymen ve ark. deroofing işlemine ek olarak işlem bölgesindeki fibrotik dokuları da temizlemiştir. Dahmen ve ark. bu prosedürü uygulamış ve hastaların takiplerinde standart deroofing işlemine benzer iyileşme süreci gözlerken, geniş cerrahi ekzisyonlara benzer düşük rekürrens oranı elde edileceğini belirtmiştir. İnsülinin topikal olarak yara yönetiminde kullanımı son dönemlerde popülerliğini gittikçe arttırmaktadır. İnsülinin yara iyileşmesi üzerindeki etkileri nedeniyle vakamızda da cerrahi sonrası yara iyileşmesinde kullanılmıştı ve bu uygulamayla yara iyileşme süreci hızlı bir şekilde, komplikasyonsuz tamamlandı.

Anahtar Kelimeler: *hidradenitis süpürativa, topikal insülin*

Resim 1

Hastanın lezyonunun işlem öncesi (a) işlem sonrası (b) ve dördüncü haftadaki görünümü (c).

Resim 2

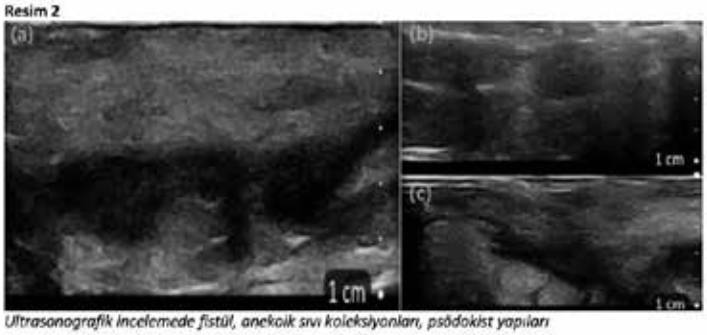

Ultrasonografik incelemede fistül, anekoik sıvı koleksiyonları, psödokist yapıları

[SB-036]

Hidradenitis Suppurativa Tedavisinde İntralezyonel Ablatif Lazer: Bir Olgu Sunumu

Yağmur Aypek[1], Yusuf Can Edek[1], Sezai Leventoğlu[2], Esra Adışen[1]
[1]Gazi Üniversitesi Tıp Fakültesi, Dermatoloji Ana Bilim Dalı, Ankara
[2]Gazi Üniversitesi Tıp Fakültesi, Genel Cerrahi Ana Bilim Dalı, Ankara

Amaç: Hidradenitis Suppurativa (HS),intertriginöz bölgelerde inflamatuar nodül, abse ve sinus traktları ile seyreden kronik, inflamatuar bir deri hastalığıdır. HS tedavisinde topikal, intralezyonal, sistemik ve cerrahi gibi çeşitli tedavi seçenekleri kullanılabilmektedir. Bu tedavilerin yanı sıra lazer ve ışık temelli tedavi seçenekleri de giderek popülerlik kazanmaktadır. Bu olgu sunumunda tedavisinde intralezyonal ablatif lazer uygulanmış bir erkek hasta sunulacaktır. Bu olguyu sunmaktaki amacımız HS yönetiminde intralezyonal ablatif lazerin de etkili bir tedavi olarak değerlendirilebileceğini vurgulamaktır.

Olgu: 64 yaşındaki erkek hasta sol koltuk altındaki ağrılı, akıntılı şişlikler nedeniyle kliniğimize başvurdu. Hastadan alınan anamnezde, şikayetlerinin iki yıl önce başladığı ve aralıklı olarak tekrarladığı öğrenildi. Dermatolojik muayenede sol aksillada subkutan nodüller, sinüs traktları, fistül ağızları, sağ aksillada double komedonlar saptandı. Hastaya klinik değerlendirmeler sonucunda HS tanısı konuldu. Hurley evre 2 olarak değerlendirilen hastaya doksisiklin antibiyoterapisi ve topikal klindamisin tedavisi başlandı. Bir aylık tedavi sonrası ağrı ve akıntı şikayeti gerileyen hastanın, lezyonlarına ablatif lazer uygulanmasına karar verildi. İşlem bölgesine lokal anestezi uygulanıp, sterilizasyonu sağlandı.Aksilladaki nodüler lezyonların içerisine lazerin ucu yerleştirilip, beş saniye süreyle her lezyonda uygulama yapıldı.Takiplerinde lezyonlarında gerileme gözlenirken ortalama üç haftada sekonder iyileşmeye bırakılan alanlar iyileşti ve işlem bölgesinde rekürrens gözlenmedi.

Sonuç: HS, yönetimi zorlayıcı olabilen, hastaların günlük hayatını önemli ölçüde kısıtlayan kronik inflamatuar bir hastalıktır. Hastalığın tutulum alanları olan kıvrım bölgelerinde rahatsızlık hissi, kötü kokulu akıntı, kozmetik görünüm ve sekonder malignite gelişme riski hastaları etkileyen faktörler arasındadır. Lazer ve ışık temelli tedavi yöntemleri, farmakolojik ve cerrahi tedavi yöntemleriyle birlikte veya tek başına HS'de başarılı bir şekilde kullanılmaktadır. Hastalığın şiddetine göre farklı enerji temelli yöntemler önerilmektedir. Kıl folikülü ve bakteriyel yükü azaltarak etki eden Nd:YAG lazer ve fotodinamik tedavi daha çok Hurley evre 1 ve 2 hastalarında faydalı olup CO2 lazer ve eksizyon Hurley evre 2 ve 3 gibi daha ileri hastalarda yararlıdır. Sonuç olarak HS yönetiminde lazer tedavilerinin yeri artmakta ve etkililiği ile ilgili veriler artmaktadır.

Resim 1

(a) Sol aksillada subkutan nodüller, sinüs traktları, fistül ağızları, aksillanın ultrasonografik incelemesinde (b) anekoik sıvı koleksiyonları, (c) psödokist ve fistül görünümü, (d) işlem sırasında ablatif lazerin kullanımı

Resim 2

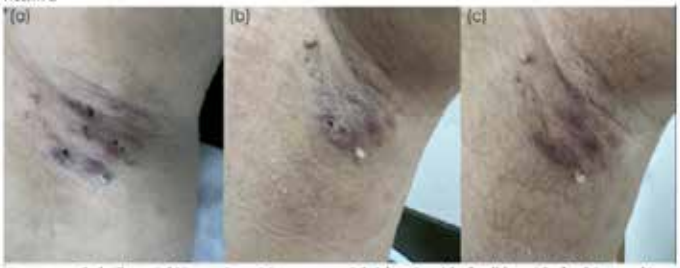

Hastanın sol aksillasındaki lezyonların işlem sonrası (a), işlemden 1 hafta (b) ve 4 hafta (c) sonraki görünümü.

Anahtar Kelimeler: *Ablatif lazer, Hidradenitis suppurativa*

[SB-037]
Nadir Görülen Bir Kutanöz Lenfoma: Primer Kutanöz CD8+ Agresif Epidermotrofik Sitotoksik T Hücreli Lenfoma Olgu Sunumu

Sezgi Sarıkaya Solak[1], Hülya Mürüvvet Güvendi[1], Gülsen Dilek Esmer[1], Bilge Avcı[2], Nuray Can[2]
[1]Trakya Üniversitesi Tıp Fakültesi, Deri ve Zührevi Hastalıkları Anabilim Dalı, Edirne
[2]Trakya Üniversitesi Tıp Fakültesi, Tıbbi Patoloji Anabilim Dalı, Edirne

Amaç:
Primer kutanöz CD8+ agresif epidermotropik sitotoksik T hücreli lenfoma (PK-AESTHL), hızlı ülserasyon, nekrozun izlendiği papül ve nodüllerle karakterize genellikle ileri yaş erkeklerde saptanan nadir bir kutanöz T hücreli lenfoma tipidir. PK-AESTHL agresif bir lenfoma olarak sınıflandırılıp hastalarda, median sağ kalım süresi 12 aydır. Bu olgu sunumunda bacaklarındaki lezyonlar nedeniyle değerlendirilen, klinik ve histopatolojik inceleme sonucunda PK-AESTHL tanısı alan 15 aydır takipli bir erkek hasta sunulacaktır. Bu olguyu sunmaktaki amacımız nadir görülen bu lenfomanın klinik, histopatolojik özelliklerini, tedavi seçeneklerini belirtmek, hızlı ülserasyonla nekrozun gözlendiği papüler/nodüler lezyonlarda ayırıcı tanıda bu lenfoma tipinin akla gelmesi gerektiğini vurgulamaktır.

Olgu:
61 yaşında erkek hasta bacağında iki yıldır olan lezyonlar nedeniyle tarafımızca değerlendirildi. Hastadan alınan anamnezde eşlik eden bir şikayetinin olmadığı öğrenildi. Dermatolojik muayenede abdomende, uyluklarda, bacakta eritemli skuamlı plaklar, sağ uyluk lateralinde çok sayıda nodülün birleşerek oluşturduğu yüzeyinde ülserasyon bulunan tümöral lezyon saptandı. Hastanın uyluktaki tümöral lezyonundan histopatolojik değerlendirme için 4mm punch biyopsi alındı. Biyopsi materyalinin histopatolojik incelemesinde nekroz, ülserasyon, dermiste epidermotropizm gösteren CD8+ atipik lenfoid proliferasyon, perivasküler plazma hücresiyle eozinofillerden oluşan infiltrasyon bulunmaktaydı. İmmunohistokimyasal çalışmada atipik lenfositlerde CD7, CD8, CD3, CD30, TIA1, granzim, perforin ekspresyonu mevcuttu. Klinik muayene ve histopatolojik inceleme sonucunda hastaya PK-AESTHL tanısı konuldu. Hastanın evreleme için yapılan tetkiklerinde sistemik tutulum gözlenmedi. Tedavide Siklofosfamid-Doksorubisin-Vinkristin-Prednizon (CHOP) kemoterapi rejimi uygulanmasıyla hastanın lezyonlarında küçülme saptandı. Hastanın takip ve tedavisi devam etmektedir.

Sonuç:
PK-AESTHL, hızla büyüyen, erken ülserasyon, nekroz gelişen nodül/tümör veya anüler hiperkeratotik yama/plaklarla karakterize nadir bir kutanöz lenfoma tipidir. Hastalıkta mukozal tutulumla ekstrakutanöz yayılım (akciğer, beyin) görülebilirken lenf nodu, kemik iliği tutulumu sık değildir. Bizim olgumuz CHOP rejimiyle literatürde bildirilenden daha iyi prognoz göstermesi, 15 aylık takipte mukozal/ekstrakutanöz tutulumu olmaması nedeniyle sunulmuştur. Median sağ kalım süresini aşan olgumuz gibi yeni olgu sunumları ve çalışmalar, PK-AESTHL için farklı klinik ve terapötik özelliklerin tanımlanmasına olanak sağlayacaktır.

Anahtar Kelimeler: *primer kutanöz CD8+ agresif epidermotropik sitotoksik T hücreli lenfoma, deri lenfoması*

1

Sağ uyluk lateralinde çok sayıda nodülün birleşerek oluşturduğu yüzeyinde ülserasyon bulunan tümöral lezyon

2

Sağ uyluk medialinde eritemli plak üzerinde yer yer krutlar ve skuamlar

[SB-038]

Saçlı Deri Yerleşimli Sebase Nevüs Üzerinde Gelişen Trikoblastik Karsinom: nadir bir olgu

Deniz Tatar[1], Özay Gököz[2], Sibel Doğan Günaydın[1]
[1]Hacettepe Üniversitesi Deri ve Zührevi Hastalıklar Ana Bilim Dalı, Ankara
[2]Hacettepe Üniversitesi Patoloji Anabilim Dalı, Ankara

Amaç:
Trikoblastik karsinom kıl folikülünün nadir görülen malign bir tümörüdür. Geçmişte bazal hücreli karsinom (BHK) altında sınıflansa da günümüzde tamamen farklı bir tümör olarak kabul edilmektedir. Çoğu vakada mevcut trikoblastom üzerinden gelişse de de novo da geliştiğine dair bildirilmiş vakalar mevcuttur. Trikoblastik karsinom malign bir lezyon olması nedeniyle derin doku invazyonu, lenf nodu tutulumu ya da uzak organ metastazı görülebilmektedir.

Olgu:
50 yaş, kadın hasta; deri kanseri tarama gününde tarafımıza başvurdu, çocukluğundan itibaren var olan saçlı derideki lezyonun giderek büyüdüğünü ve ara sıra kanadığını ifade etti. Dermatolojik muayenede sebase görünümlü sarı kahverengi verrüköz plak üzerinde nodüler tümör yapısı not edildi. Dermoskopisinde verrükoz yapılar, mavi clodlar, sarı kahverengi globüller, arborizan ve serpentin damarlar izlenmekteydi. Hastadan yapılan eksizyonel biyopsi sebase adenom zemininde gelişen trikoblastik karsinom şeklinde raporlandı. Hastaya uzak organ metastazı ve lenf nodu tutulumu açısından gerekli görüntülemeler yapıldıktan sonra 1 cm'lik cerrahi sınırla lezyon reeksize edildi.

Sonuç:
Trikoblastik karsinom eskiden BHK altında sınıflandırılsa da histopatolojik özellikleri, lenf nodu tutulumu ve uzak organ metastazı yapabilmesi nedeniyle tamamen farklı bir tablodur. Trikoblastik karsinomun kliniği ve dermoskopisi BHK'ye benzer olsa da; trikoblastik karsinom, BHK'den daha agresif seyirli olması, lenf nodu tutulumu veya uzak organ metastazı yapabilmesi ve sebase nevüs zemininde gelişebilecek patolojiler içerisinde nadir de olsa akılda tutulması gerekliliği ile bu olgunun sunulması planlanmıştır.

Anahtar Kelimeler: *Trikoblastik karsinom, Sebase Nevus*

dermoskopik görüntü

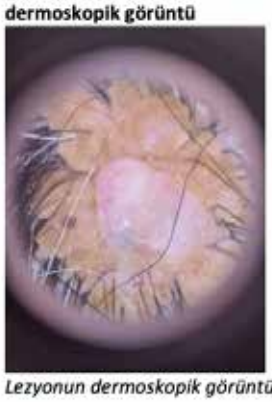

Lezyonun dermoskopik görüntüsü

Trikoblastik karsinom makroskopi

Hastanın lezyonun makroskopik görüntüsü

[SB-039]
Molluskum Kontagiozum Tedavisine Homeopatik Yaklaşım: Çay Ağacı Yağı ve Povidon İyot

Name Cemşitoğlu, Burcu Beksaç, Esra Adışen
Gazi Üniversitesi, Dermatoloji Ana Bilim Dalı, Ankara

Amaç:
Molluskum kontagiozum, poxvirüs ailesinden bir virüsün neden olduğu sık görülen viral bir enfeksiyondur. Çocuklarda ve genç erişkinlerde daha sık olmakla birlikte her yaşta görülebilir. Lezyonlar tipik olarak kubbe şeklinde, göbekli ve parlak görünümdedir. Virüs, enfekte bireylerin lezyonlarına ve kontamine eşyalarına doğrudan temas sonucu bulaşır. Olguların çoğu, aylar içerisinde kendiliğinden gerileyebilmektedir ancak son zamanlarda tedaviye dirençli vaka sayısı oldukça artmıştır. Özellikle immünsüprese kişilerde molluskum tedavisi, hekimler için zorluk yaratabilmektedir.

Olgu:
Kırk üç yaşında kadın hasta, yaygın ve şiddetli genital molluskum kontagiozum şikayetiyle başvurdu. Renal transplantasyon nedeniyle immünsupresif tedavi altında olan hastaya daha önce dış merkezde birçok kez kriyoterapi uygulandığı ancak lezyonların sürekli tekrarladığı öğrenildi. Hasta, ağrılı bir tedavi olması ve kalıcı çözüm oluşturmaması nedeniyle kriyoterapiyi reddetti. Bunun üzerine hastaya topikal olarak uygulaması için saf çay ağacı yağı ve povidon iyot önerildi. On beş gün sonra yapılan kontrolde hastanın lezyonlarında dramatik gerileme gözlendi. Birinci ayda lezyonlar tama yakın geriledi. Üç aydır takip altında olan hastada rekürrens gözlenmedi.

Sonuç:
Çay ağacı yağı, melaleuca alternifolia bitkisinden elde edilen esansiyel bir yağdır. Dermatolojide akne vulgaris, yara iyileşmesi, seboreik dermatit gibi pek çok hastalıkta hem primer hem de destek tedavi olarak kullanımı ile bilinmektedir. Molluskum kontagiozum, kendiliğinden gerileyebilmekle birlikte, olgumuzda olduğu gibi immunsupresif hastalarda oldukça dirençli seyredebilmektedir. Çay ağacı yağı uygulaması ve ardından povidon iyot ile temizleme, hastamıza etkili, ağrısız ve kolay uygulanabilir bir tedavi seçeneği sunmuştur. Özellikle çocuk hastalar gibi tedavi uyumu düşük, daha önce diğer tedavi seçeneklerini denemiş ve fayda görmemiş, veya olgumuzda olduğu gibi sık nüks ya da başka bir nedenle ağrılı işlemlerden yorulmuş hastalarda çay ağacı yağı seçenekler arasında değerlendirilebilir.

Anahtar Kelimeler: *çay ağacı yağı, molluskum*

[SB-040]
Renal Hücreli Karsinom nedeniyle Pembrolizumab kullanan bir hastada büllöz pemfigoid gelişimi

Deniz Tatar[1], Neslihan Akdoğan[1], Deniz Ateş Özdemir[2]
[1]Hacettepe Üniversitesi Tıp Fakültesi Deri ve Zührevi Hastalıkları Anabilim Dalı, Ankara
[2]Hacettepe Üniversitesi Tıp Patoloji Anabilim Dalı,Ankara

Amaç:

Büllöz pemfigoid (BP) en sık görülen otoimmun subepidermal büllöz hastalık olup genellikle yaşlılarda idiyopatik yada ilaç ilişkilidir. Pembrolizumab başta melanom, akciğer kanseri olmak üzere birçok kanserde kullanılan bir immün kontrol noktası inhibitörüdür. Pembrolizumab ilişkili en sık görülen kutanöz yan etkiler pruritus, morbiliform döküntü, likenoid erüpsiyon, vitiligodur. Burada pembrolizumab ilişkili nadir görülen BP bahsedilmek istenmiştir.

Olgu:

Bilinen renal hücreli karsinom(RHK) tanılı 44 yaşında kadın hasta, kaşıntı, vücutta su toplayan kabarcıklar nedeniyle tarafımıza başvurdu. RHK tedavisi için pembrolizumab aldığı, kaşıntı şikayetinin pembrolizumab tedavisinin 1.ayında başladığını belirtti. Hasta yaklaşık 1 yıldır kullandığı pembrolizumab tedavisi süresince şikayetlerinin giderek arttığını ve 13.ayda vücutta su dolu kabarcıkların çıktığını belirtti. Dermatolojik muayenede vücutta yaygın eritemli yer yer üzerinde intakt büller veya erode bül artıklarının izlendiği plaklar; ekskoriye eritemli üzeri hemorajik kurutlu papüller ve plaklar; oral mukozada parlak eritemli erode plaklar mevcuttu. BP, subkorneal püstüler dermatoz, IgA pemfigus ön tanılarıyla alınan punch biyopside epidermiste spongioz, intraepidermal eozinofiller, subepidermal ayrışma görülürken immunofloresan incelemede IgG, C3, Kappa ile dermoepidermal bileşke boyunca lineer pozitif reaksiyon elde edildi.Klinik, histopatolojik ve immünofloresan bulgularla hastada pembrolizumab ilişkili BP düşünüldü.Hastanın pembrolizumab tedavisi kesildi; topikal klobetazol propiyonat, günde 2 defa setirizin tablet ve 0.5 mg/kg oral prednizolon tedavileri başlandı.Tedavinin 1. ayında hastada aktif bül izlenmedi. Birinci ayın sonunda oral kortikosteroid dozu aşamalı azaltılarak toplamda 2.5 ay alacak şekilde kesildi, tedaviye 28 günde bir 300 mg subkutan Omalizumab eklendi.Hasta şu an Omalizumab ve topikal kortikosteroid tedavileri ile izlenmekte olup hastanın aktif şikayeti bulunmamaktadır.

Sonuç:
Daha önce literatürde 49 tane pembrolizumab ilişkili BP vakası bildirilmiştir.Bu hastalar erkek cinsiyet ağırlıkta olup, ortalama tanı yaşı 72'dir.Kaşıntı ortalama 4. ayda başlarken, bül oluşumu ortalama 7.ayda görülmüştür.Hastalarda pembrolizumab kullanımına en sık neden olan malignite melanom olup, bunu sırasıyla akciğer kanseri, mesane kanseri, RHK), endometrial karsinom, kolanjiyosarkom izlemiştir. Burada RHK nedeniyle pembrolizumab alan bir hastada pembrolizumab ilişkili büllöz pemfigoid vakasından bahsedilmiştir.

Anahtar Kelimeler: *Büllöz pemfigoid, pembrolizumab*

resim 1

resim 2

[SB-041]
Zona zoster sonrası Wolf'un postherpetik izotopik yanıtı gelişen küçük lenfositik lenfoma olgusu

Pelin Ertop Doğan[1], Aleyna Demirel[1], Cengiz Şimşek[1], Ali Can Önal[2], Emel Hazinedar[1], Rafet Koca[1]
[1]Bülent Ecevit Üniversitesi Tıp Fakültesi, Dermatoloji Ana Bilim Dalı, Zonguldak
[2]Bülent Ecevit Üniversitesi Tıp Fakültesi, Patoloji Ana Bilim Dalı, Zonguldak

Amaç:
Wolf'un izotopik yanıtı, ilk kez 1955 yılında tanımlanan, iyileşmiş dermatoz sahasında, yeni bir dermatozun oluşmasıyla karakterize, nadir görülen bir fenomendir. Herpes zoster enfeksiyonuna bağlı gelişen formuna, Wolf'un postherpetik izotopik yanıtı denmektedir. İmmünsüpresyonla ilişkisi bildirilen fenomen, sıklıkla granülomatoz dermatoz şeklindedir. Küçük lenfositik lenfoma tanılı olgumuzda, geçirilmiş zona lokalizasyonunda, yeni bir dermatoz gelişmiş ve postherpetik izotopik yanıt tanısı biyopsi ile desteklenmiş olup immünkompromizelerde, geçirilmiş zona sahasında, sonrasında gelişen dermatozlarda, fenomenin akılda tutulması amacıyla olgumuzu sunmaktayız.

Olgu:
59 yaş, erkek hasta, 2 ay önce zona geçirdiğini, iyileştikten sonra aynı alanda, kırmızı, kabarıklıklar oluştuğunu belirtti. 8 yıl önce, Hodgkin lenfoma tanısı konulduğu, uygun kemoterapi sonrası, takiplerinde, indolent lenfoma (küçük lenfositik lenfoma) geliştiği öğrenilen hastanın, muayenesinde, sol frontotemporal bölge, sol göz laterali ve sol kaş süperiorunda, deplase, lividi renkli papüller, dermatoskopik incelemesinde; eritemli zeminde, sarı-turuncu globüller, beyaz çizgilenmeler ve telenjiektatik damarlanma mevcuttu. Sol temporal bölgeden biyopsi planlandı. Histopatolojik incelemede; hafif dereceli kronik enflamasyon, granülom yapıları ve multinükleer dev hücreler izlendi. Bulgular, kutanöz granülomatöz enflamatuar proseslerle uyumlu olarak değerlendirildi. Hastaya, küçük lenfositik lenfoma tanısı nedeniyle immünsüpresif olması, mevcut dermatozun geliştiği lokalizasyonda, öncesinde zona öyküsünün bulunması, dermatoskopik muayenede, lezyon sahasında görülen granülom yapılarının, alınan biyopsi sonucuyla doğrulanması sebebiyle, Wolf'un postherpetik izotopik yanıtı tanısı konuldu ve topikal kortikosteroid planlandı. Kontrollerinde, lezyonlarında büyük oranda regresyon gözlenen hastanın takip ve tedavisi devam etmektedir.

Sonuç:
Literatürde, malignitelerle beraberliği gösterilen ve yaklaşık %50 oranında immünsüpresyonla ilişkilendirilen, Wolf'un postherpetik izotopik yanıtının, en sık ilişkili olduğu immünsüpresyon, kronik lenfositik lösemidir. TNF alfa düzeyinde upregülasyon ve immünkompromizasyonun, herpetik sinir hasarına bağlı lokal nöroimmün aksın disregüle halini derinleştirmesi, granülom oluşumuna zemin hazırlamaktadır. Bu nedenle, immünsüpresif hastalarda geçirilmiş zona sahasında gelişebilen, postherpetik izotopik yanıt fenomeni akılda tutulmalıdır.

Anahtar Kelimeler: *Wolf'un postherpetik izotopik yanıtı, küçük lenfositik lenfoma*

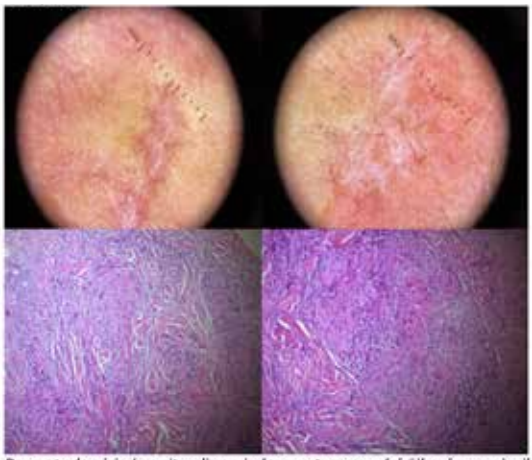

Dermatoskopisinde; eritemli zeminde, sarı-turuncu globüller, beyaz çizgilenmeler, telenjiektatik damarlanma, histopatolojisinde; granülom yapıları, langhans tipi multinükleer dev hücreler görülmekte.

Sol frontotemporal bölge, sol göz laterali ve sol kaş süperiorunda, deplase, lividi renkli papüller mevcut.

[SB-042]
Abdominoplasti ve mamoplasti operasyonunu takiben gelişen piyoderma gangrenozum: olgu serisi

Rıfkiye Küçükoğlu, Tuğba Atcı
İstanbul Üniversitesi, İstanbul Tıp Fakültesi, Deri ve Zührevi Hastalıklar Anabilim Dalı

Amaç:
İnsanların iş hayatındaki yerlerini koruma isteği veya gençleşme tutkusu estetik amaçlı operasyonların artmasına yol açmıştır. Piyoderma gangrenozum (PG), nötrofilik bir dermatoz olup estetik operasyon komplikasyonları arasında önemli bir yer teşkil etmektedir. Cerrahi işlemleri takiben herhangi bir bölgede PG görülebilirse de sıklıkla meme operasyonları sonrası ortaya çıkmaktadır. Bu çalışmada mamoplasti ve/veya abdominoplasti operasyonunu takiben PG gelişen hastalarda hızlı tanı ve tedavinin önemini vurgulamak istedik.

Yöntem:
Üçüncü basamak dermatoloji merkezinde mamoplasti ve/veya abdominoplasti operasyonu sonrası cerrahi alanda PG gelişen hastalar retrospektif olarak incelendi. Hastaların demografik özellikleri, operasyon ve PG gelişimi arasında geçen süre, PG tanısıyla uygulanan topikal ve sistemik tedaviler ve hastalık seyri kaydedildi.

Bulgular:
Çalışma sürecinde toplam 7 hastada estetik amaçlı uygulanan mamoplasti (n=6) ve/veya abdominoplasti (n=2) cerrahi alanında PG gelişimi mevcuttu. Hastaların tamamı kadın olup yaş ortalamaları 37,8±8,7 (27-54) olarak belirlendi. Hastalardan birinde meme operasyonu farklı zamanlarda üç kez tekrarlandı ve her seferinde PG gelişti. Cerrahi sonrası PG gelişimine kadar geçen süre medyan 7 (2-60) gün olup hastaların tamamında PG tanısı konulana kadar cerrahi yara yeri infeksiyonu tanısıyla sistemik ve topikal antibiyotik kullanım öyküsü bulunmaktaydı. Mamoplasti operasyonunu takiben PG gelişen hastaların hepsinde meme başı ve areola ünitesi korunmuştu. Hastaların tamamına PG tanısıyla sistemik kortikosteroid tedavisi ve beşinde ek olarak siklosporin tedavisi verildi. PG ülserleri ortalama 63,7±27,5 (45-120) günlük sistemik tedaviyi takiben kribriform skar bırakarak geriledi.

Sonuç:
Başta mamoplasti olmak üzere estetik işlemleri takiben cerrahi alanda nötrofilik yanıtın tetiklenmesiyle PG lezyonlarının geliştiği düşünülmektedir ve bu durum istenmeyen kötü kozmetik sonuçlara neden olabilmektedir. Çalışmamızda daha önce bildirilen olgulara benzer şekilde PG lezyonları operasyon sonrası çoğunlukla ilk iki hafta içinde ortaya çıkmıştı. Ayrıca PG ülserlerinin meme başı ve areola ünitesini etkilememesi yara yeri infeksiyonu başta olmak üzere diğer hastalıkların ayırıcı tanısında önemli bir klinik ipucudur. Bu bulgunun farkındalığı hastalarda tanıda gecikmelere neden olabilen antibiyotik ve cerrahi debridman tedavilerinin önüne geçilmesini sağlayabilir.

Anahtar Kelimeler: *pyoderma gangrenosum, cerrahi*

[SB-043]
Down sendromlu bir hastada krutlu skabiyez: bir olgu bildirimi

Aslıhan Kul Taşğın, Esra Demir Maviş, Ruveyda Küçük, İlteriş Oğuz Topal
Sağlık Bilimleri Üniversitesi Prof. Dr. Cemil Taşçıoğlu Şehir Hastanesi, Deri ve Zührevi Hastalıklar Ana Bilim Dalı, İstanbul

Amaç: Krutlu skabiyez, klasik formuna göre daha şiddetli semptomlarla ortaya çıkan paraziter bir hastalıktır. Vücutta yaygın hiperkeratoz ve krutlar, avuç içi ve ayak tabanlarında fissürler ve düzensiz kalınlıktaki krutlarla karakterizedir. Hastalarda subungual hiperkeratoz, onikodistrofi, palmoplantar keratoderma meydana gelebilir.
Yaşlı, hareketsiz, immobil, mental geriliği ve his kusuru bulunan kişilerde daha sık görülür. Sarkopta karşı duyarlılığın oluşamadığı steroid kullanan, organ nakli yapılmış immünsupresif hastalar, Down sendromlu ve HIV (human-immunodeficiency-virus) pozitif kişiler riskli gruplardır. Bazen lezyonların atipik görünümü hastaların geç tanı almasına neden olabilir.
Bu bildiride, daha önce ekzema tanısı ile vazelinli ve topikal kortikosteroidli karışım tedavisini kullanan ancak şikayetleri geçmeyen, sonrasında krutlu skabiyez tanısı konulan Down sendromlu bir olgu sunularak klinik özellikler ve tedavi yöntemlerinin tartışılması amaçlanmıştır.

Olgu: Bilinen Down sendromu olan 42 yaşında erkek hasta, polikliniğimize yaklaşık 6 aydır ellerinde, ayaklarında ve genital bölgesindeki hiperkeratotik papül ve plaklarla başvurdu. Daha öncesinde ekzemaya yönelik potent topikal kortikosteroid krem ve vazelin salisile tedavisi verildiği ancak şikayetlerinin gerilemediği öğrenildi. Hastanın anamnezi derinleştirildiğinde hem kendisinde hem de beraber yaşadığı aile üyelerinde özellikle geceleri artan kaşıntı şikayeti olduğu öğrenildi. Dermatolojik muayenesinde penis, inguinal bölge ve ellerde hiperkeratotik, kalın skuamlı, eritemli, endüre plaklar, tırnaklarında sarı renk değişikliği ve hiperkeratoz saptandı (Resim 1,2). Dermoskopik muayenesinde çok sayıda silion izlendi. Tüm bulgular eşliğinde hastaya krutlu skabiyez tanısı konuldu. Oral ivermektin ve %10 topikal vazelin salisile tedavisi başlandı. Tedavi ile hastanın lezyonları geriledi.

Sonuç: Polikliniğe şiddetli kaşıntı ile başvuran hastalarda vücutta klasik tedaviye dirençli, hiperkeratotik lezyonlar ve tırnak distrofisi saptandığında krutlu skabiyez ayırıcı tanıda düşünülmelidir. Down sendromu gibi genetik bozukluklar, AIDS (Acquired immunodeficiency syndrome) gibi immunsupresif hastalıkların predispozan durumlar olduğu bilinmeli ve uygun tedavi verilmelidir.

Anahtar Kelimeler: *skabiyez, Down sendromu*

Resim-1

Tırnaklarda sarı renk değişikliği ve hiperkeratoz

Resim-2

penis ve inguinal bölgede hiperkeratotik, kalın skuamlı, eritemli, endüre plaklar

[SB-044]

Psödolenfomayı Taklit Eden Kutanöz Sarkoidoz Olgusu

İçim Kömürcügil Yiğit, Nermin Karaosmanoğlu
Ankara Eğitim ve Araştırma Hastanesi, Dermatoloji Ana Bilim Dalı, Ankara

Amaç:
Sarkoidoz, hastaların yaklaşık %30'unun cilt tutulumu ile prezente olduğu sistemik bir hastalıktır. Çoğu zaman, sistemik sarkoidoz tanısı alan hastalar ilk olarak cilt lezyonları ile hastaneye başvurmaktadır. Bu olgu sunumunun amacı "büyük taklitçi" olarak bilinen kutanöz sarkoidoz ile ilgili farkındalığı artırmaktır.

Olgu:
43 yaşında kadın hasta, alnında ve kolunda 2 yıldır geçmeyen ağrılı lezyonlar ile tarafımıza başvurdu. Özgeçmişinde ek bir özellik yoktu. Sistemlerin gözden geçirilmesinde halsizlik ve dispne şikayetleri mevcuttu. Dermatolojik muayenesinde alında ve sol ön kolunda çok sayıda, ağrılı 3x2 cm boyutlarında viyolase renkli plaklar görüldü. (Resim 1) Hastadan, psödolenfoma, kutanöz sarkoidoz, lupus tumidus, Jessner'in lenfositik infiltrasyonu, metastatik kutanöz B-hücreli lenfoma, anjiyolenfoid hiperplazi ve Kaposi sarkomu ön tanılarıyla 4 mm'lik punch biyopsi alındı. Histopatolojik incelemede dermiste Langhans tipi multinükleer dev hücreler içeren, kazeifiye olmayan "çıplak granülomlar" görüldü. (Resim 2) Biyopsi sonucu kutanöz sarkoidoz ile uyumluydu. Hastanın serum anjiyotensin dönüştürücü enzim seviyesinin yüksek olduğu görüldü (76 U/L; normal aralık: 8-52 U/L). Hemogram, metabolik panel, idrar tahlili ve 24 saatlik idrar tahlili sonuçları normaldi. Bilgisayarlı tomografisinde akciğerde bilateral üst loblarda ve lenf nodlarında peribronkovasküler nodüler infiltrasyon saptandı. Sonuç olarak hastaya evre 2 pulmoner sarkoidoz tanısı kondu. Hastaya tedavi olarak 6 ayda tedrici olarak azaltılacak şekilde deflazakort 60 mg/gün başlandı. Tedavinin sonunda hastanın dispne şikayeti ve cilt lezyonları iyileşti.

Sonuç:
Sarkoidoz hastalarında en çok etkilenen ikinci organ cilttir; deri tutulumu hastaların yaklaşık üçte birinde görülür. Cilt lezyonları spesifik ve spesifik olmayan olmak üzere ikiye ayrılır. Spesifik lezyonlar papül, plak, nodül, lupus pernio şeklinde veya iktiyoziform, eritrodermik, alopesik ve livedoid formlarda olabilir. Kalsinozis kutis, çomak parmak, prurigo ve eritema nodosum ise spesifik olmayan lezyonlardır. Spesifik lezyonlar, kazeifiye olmayan granülomlarla karakterizedir. Kutanöz sarkoidoz diğer dermatolojik hastalıklarla karışabildiği için "büyük taklitçi" olarak kabul edilmektedir. Cilt lezyonları genellikle sistemik sarkoidoz gelişiminin habercisi olduğu için biz dermatologlar sarkoidozun cilt tutulumunu ayırıcı tanıda aklımıza getirmeliyiz.

Anahtar Kelimeler: *çıplak granülom, sarkoidoz*

Resim 1

Resim 2

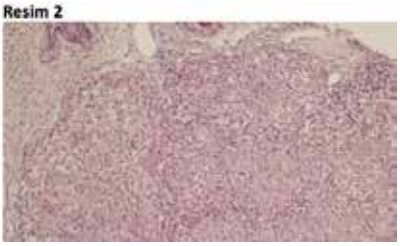

[SB-045]
Kutanöz metastazların farklı klinik prezantasyonları: vaka serileri ve literatürün gözden geçirilmesi

İçim Kömürcügil Yiğit, Zülküf Arslan, Zülal İnci Bal, Mert Aydoğan, Nermin Karaosmanoğlu
Sağlık Bilimleri Üniversitesi Ankara Eğitim ve Araştırma Hastanesi, Dermatoloji Ana Bilim Dalı, Ankara

Amaç:
Kutanöz metastaz (KM), onkoloji hastalarında görülme sıklığı %10'dan az olan nadir bir klinik antitedir. Deri metastazları genellikle primer tümörün tanısından aylar veya yıllar sonra gelişir; bazı nadir durumlarda bunun tam tersi de olabilir. Burada her biri farklı dermatolojik bulgulara sahip beş farklı kutanöz metastaz olgusunu sunuyoruz. Buradaki amacımız farklı klinik prezantasyona sahip beş farklı kutanöz metastaz olgusunu sunmak ve dermatologların ayırıcı tanıda deri metastazlarını dikkate almalarını sağlamaktır.

Olgu:
Olgu 1: 86 yaşında erkek hasta, skrotumunda eritemli, kaşıntılı nodüller ile kliniğimize başvurdu. (Figür 1a) Histopatolojik ve immünhistokimyasal bulgulara göre hastaya kolorektal adenokarsinom kutanöz metastazı tanısı konuldu.
Olgu 2: 54 yaşında kadın hasta, gövde posteriorunda çıkan deri renginde, kaşıntılı nodüllerin değerlendirilmesi için başvurdu. (Figür 1b) Biyopsi raporu ve immünhistokimyasal sonuçlara göre hastamıza invaziv lobüler meme karsinomunun kutanöz metastazı tanısı konuldu.
Olgu 3: 58 yaşında kadın hasta sol memede eritemli zeminde üzeri yer yer kurutlu sert papüller ile kliniğimize başvurdu. (Figür 2a) Hastamıza memenin invaziv duktal karsinomunun kutanöz metastazı tanısı konuldu.
Olgu 4: 67 yaşında erkek hasta, burun ucunda hemorajik kurutlu, viyolase-kırmızı renkli plak ile kliniğimize başvurdu. (Figür 2b) Biyopsi sonucu akciğerin skuamöz hücreli karsinomunun kutanöz metastazı ile uyumluydu.
Olgu 5: 72 yaşında erkek hasta, sağ submandibular bölgede mor renkli, ağrılı bir nodülün değerlendirilmesi için kliniğimize başvurdu. (Figür 2c)Histopatoloji sonucu akciğerin büyük hücreli karsinoid tümörünün kutanöz metastazı ile uyumluydu.

Sonuç:
İç organ malignitelerinin kutanöz metastazları klinikte farklı şekillerde karşımıza çıkabilmektedir. Dermatologlar, dermatolojik hastalıkların ayırıcı tanısında 'büyük taklitçi' olarak da değerlendirilen deri metastazlarını göz önünde bulundurmalıdır.

Anahtar Kelimeler: *kutanöz metastaz*

Figür 1 a.b.

Figür 2 a.b.c

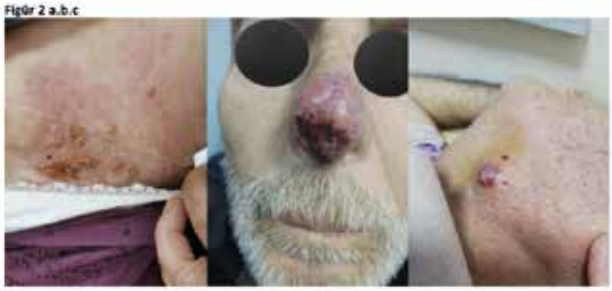

[SB-046]
İmmun Yetmezlikli Eritrodermik Psöriazis Olgusu

Abdullah Bünyamin Palanci
Hacettepe Üniversitesi Dermatoloji ABD

Artemis genindeki mutasyonlar (OR), ağır kombine immün yetmezliğe neden olur. Artemis eksikliği olan hücreler, radyasyon duyarlılığı ve kusurlu V(D)J rekombinasyonu sergiler. Edinilmiş epidermodisplazi verruciformis, en sık bağışıklık sistemi baskılanmış hastalarda bulunan bir epidermodisplazi verruciformis (EV) şeklidir. EV genellikle HPV ile ilişkilidir. Organ transplantasyonu, HIV+, hematolojik hastalıklar ve diğer iyatrojenik immünsüpresyonu olan hastalar risk altındadır. Psoriazis dünya çapında yaygın olarak görülen, her yaşta ortaya çıkan, kronik papüloskuamöz bir deri hastalığıdır. Psoriazis hastalığında bağışıklık fonksiyonunun rolünün ve doğuştan gelen ve kazanılmış bağışıklık sistemi arasındaki etkileşimin anlaşılması, hastaları deri ve deri dışı sistemleri etkileyen bu karmaşık hastalığın yönetilmesine yardımcı olmuştur. Bu sunumda artemis eksikliği, edinilmiş EV ve psoriazis tanılı 39 yaşındaki olgumuzda immün yetmezlikteki eritroderminin yönetimini, siklosporin tedavisinin kontrendikasyonunu ve gelişen eritroderminin yönetimi için önemli noktalar vurgulanmaktadir.

Anahtar Kelimeler: *Artemis, Eritroderma*

[SB-047]
Karpal Tünel Cerrahisi Sonrası Gelişen Postoperatif Piyoderma Gangrenozum: Bir Olgu Sunumu ve Literatürün Gözden Geçirilmesi

Yusuf Can Edek[1], Muhammed Kaan Temirkaynak[1], Melike Urgancı[2], Betül Öğüt[2], Esra Adışen[1]
[1]Gazi Üniversitesi Tıp Fakültesi, Dermatoloji Ana Bilim Dalı, Ankara
[2]Gazi Üniversitesi Tıp Fakültesi, Patoloji Ana Bilim Dalı, Ankara

Amaç:
Piyoderma gangrenozum (PG), viyalose kenarlı ağrılı ülsere lezyonlarla karakterize non-enfeksiyoz nötrofilik bir dermatozdur. PG'nin inflamatuvar bağırsak hastalıkları, artritler ve lenfoproliferatif hastalıklar gibi sistemik komorbiditelerle birlikteliği olabilmektedir. Hastalığın tedavisinde topikal-sistemik steroid, siklosporin, metotreksat, azatiyopürin, dapson gibi sistemik tedavi ajanları ve biyolojik ajanlar kullanılabilmektedir.
Bu olgu sunumunda karpal tünel cerrahisi sonrası operasyon bölgesinde PG gelişen bir olgu sunulacaktır. Bu olgu sunumuyla birlikte nadir bir PG alttipi olan postoperatif PG'nin özelliklerine dikkat etmek ve cerrahi sonrası işlem bölgesinde iyileşmeyen, yara bakımına dirençli ülsere lezyonlarda PG'ninde ayırıcı tanılar arasında düşünülmesi gerektiğini vurgulamak istiyoruz.

Olgu:
Kırk iki yaşındaki erkek hasta sol el bileğindeki ağrılı akıntılı lezyon nedeniyle tarafımızca değerlendirildi. Hastadan alınan anamnezde yaklaşık altı ay önce karpal tünel sendromu nedeniyle sol bileğinden opere olduğu, operasyondan bir hafta sonra işlem bölgesinde küçük ağrılı sivilce benzeri lezyon oluştuğu ve zamanla ülsere bir lezyon halini aldığı öğrenildi. Hastanın özgeçmişinde bilinen romatoid artrit ve diyabetes mellitus tanıları bulunmaktaydı. Dermatolojik muayenede sol kolda bilek seviyesinde 6x4 cm boyutlarında akıntılı ülsere lezyon gözlendi. Hastanın lezyonundan histopatolojik inceleme için alınan punch biyopsi PG ile uyumlu olarak değerlendirildi. (Resim 1) Postoperatif PG tanısı konulan hastaya 1 mg/kg/gün sistemik steroid tedavisi planlandı.

Sonuç:
Postoperatif PG, genellikle cerrahi sonrası iki hafta içinde operasyon bölgesinde eritem ve şiddetli ağrı ile başlayan zamanla ülsere lezyonun geliştiği bir PG tipidir. Postoperatif PG cerrahi komplikasyon olarak ortaya çıkabilmekte ve lezyonların klinik görünümünün nekrotizan enfeksiyonlara benzerliği nedeniyle sıklıkla hastalara yanlış tanılar konulup, tedaviler gecikebilmektedir. Postoperatif PG sıklıkla meme ve abdomen cerrahileri sonrası bu bölgelerde ülsere lezyonlar şeklinde ortaya çıkmaktadır. Literatürde karpal tünel cerrahisi sonrası bildirilmiş az sayıda postoperatif PG vakası mevcuttur. (Tablo 1)
Bu vaka sunumunda literatürde nadir olarak bildirilmiş karpal tünel cerrahisi sonrası gelişmiş PG olgusu sunarak, postoperatif hızlı başlangıçlı, şiddetli ağrının eşlik ettiği, tedavilere dirençli, debridmanla büyüme gösteren lezyonlarda PG'nin de akla gelmesini gerektiğini vurgulamak istiyoruz.

Anahtar Kelimeler: *piyoderma gangrenozum*

Resim 1

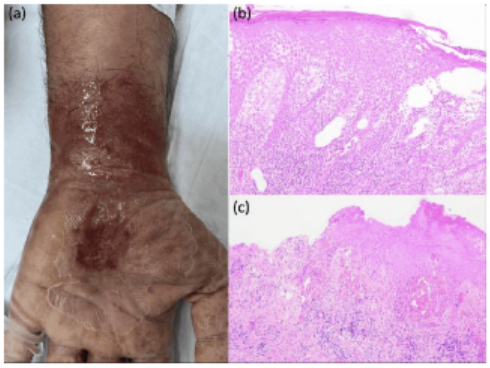

(a) Sol kolda bilek seviyesinde 6x4 cm boyutlarında akıntılı ülsere lezyon, (b), (c) histopatolojik değerlendirmede; epidermiste fokal ülserasyon, intakt epidermiste akantoz, spongiyoz, nötrofillerden zengin inflamasyon, dermiste likenoid tarzda mikst tip inflamasyon (H&E, x100, x100).

Tablo 1

Olgu	Yaş/Cinsiyet	Komorbidite	Cerrahi	Lezyonun Ortaya Çıktığı Süre	Antibiyoterapi Öyküsü	Debridman Öyküsü	Yara Yeri Kültürü	Tedavi
Mehdiyev ve ark.	81/K	HPL, PG, guatr, hiperürisemi, üriner inkontinans	Karpal tünel cerrahisi	7 gün	+	+	Steril	Sistemik steroid, antibiyotik
Geerards ve ark.	60/E	?	Karpal tünel cerrahisi	?	+	+	Steril	Sistemik steroid
Ruebhausen ve ark.	33/K	-	Karpal tünel cerrahisi	2 gün	+	+	Steril	Debridman, VAC, sistemik steroid, dapson, greft, amputasyon
Giugale ve ark.	51/K	DM, depresyon, anksiyete	Karpal tünel cerrahisi	5 gün	-	+	Steril	Sistemik steroid
Olgumuz	42/E	RA, DM	Karpal tünel cerrahisi	7 gün	+	-	Steril	Sistemik steroid

Literatürde bildirilmiş karpal tünel cerrahisi sonrası gelişmiş postoperatif piyoderma gangrenozum vakaları (K: Kadın, E: Erkek, HPL: Hiperlipidemi, PG: Piyoderma Gangrenozum, DM: Diyabetes Mellitus, RA: Romatoid Artrit).

[SB-048]
Familyal Lokalize Skleroderma

Hülya Albayrak, Hakan Ezer, Fatih Noyan
Tekirdağ Namık Kemal Üniversitesi Tıp Fakültesi, Deri ve Zührevi Hastalıkları Ana Bilim Dalı, Tekirdağ

Amaç:
Lokalize skleroderma, çok sayıda klinik alt tipi olan dermisin ve cilt altı dokunun inflamatuar sklerozan bir hastalığıdır. Hastalığın seyri, derinin hafif eritematöz yüzeyel sklerozundan; ağrı, deride kalınlaşma, kas ve eklem tutulumu nedeniyle yaşam kalitesinin düştüğü şiddetli vakalara kadar geniş bir spektrum gösterir. Etiyolojisi ve patogenezi net bilinmemektedir. Genetik ve çevresel faktörlerin rolü üzerinde tartışılmaktadır. Bazı yazarlar ailesel kümelenmenin kalıtsal bir hastalığın kanıtı olduğunu ileri sürmektedir. Hem anne hem de kızında görülen lokalize sklerodermalı olgularımızı sunarak hastalığın tartışılan genetik geçişine dikkat çekmek istedik.

Olgu:
32 yaşında kadın hasta kliniğimize sol kolda sertlik şikayetiyle başvurdu. Hastanın kliniğimize başvurmasının asıl sebebi; kızında da benzer bir tablonun ortaya çıkmasıydı. 10 yıldır mevcut şikayetlerinin olduğunu söyleyen hastanın eşlik eden başka bir hastalığı ve ilaç kullanımı yoktu. Yapılan tetkiklerinde herhangi bir anormallik saptanmadı. Dermatolojik muayenesinde; sol kol boyunca uzanan, sol el 3. ve 4. parmaklarda deformiteye sebep olan sklerotik plak mevcuttu. Hastanın 9 yaşındaki kızında da sağ ayak dorsalinde, 5 ay önce başlayan, sklerotik plak izlendi. Hem anneye hem de kızına klinik ve histopatolojik olarak lokalize skleroderma tanısı konuldu ve sistemik metotreksat tedavisi başlandı.

Sonuç: '
Genetik faktörlerin veya çevresel maruziyetin varlığı mı?' ya da 'bunların etkileşimi mi?' hastalığın gelişimine neden olmakta tam olarak anlaşılamamıştır.
Bu hastaların otoantikor seviyeleri genel popülasyonla benzerdir ancak anti-tek iplikçikli DNA, fibrillin-1, histon ve topoizomeraz II, anti nükleer antikor titrelerinde hafif artış izlenebilir. Yatkınlığa neden olan genin tek nükleotid değişikliğine sahip olduğu düşünülmektedir. Hastalık ile ilişkilendirilen baskın bölge, majör histokompatibilite kompleksidir. MHC geni hastalığı tetiklemek için gereklidir ancak çevresel tetikleyici faktörlere ihtiyaç duyar.
Yapılan çalışmalarda lokalize sklerodermanın kalıtsal bir hastalık olmadığı fakat çevresel tetikleyicilere maruz kalan genetik duyarlı bireylerde ortaya çıkabileceği düşünülmektedir. Literatürde bildirilen ailesel vakalar, lokalize sklerodermanın çok faktörlü poligenik kalıtıma sahip olduğunu işaret etmektedir. Vakalarımızı sunmakla nadir bildirilen ailesel lokalize sklerodermanın çalışmaya değer bir durum olduğunu vurgulamak istedik.

Anahtar Kelimeler: *Familyal lokalize skleroderma*

Resim 1

Resim 1: Anne (32 yaşında kadın hasta); parmaklarda deformite yapan, sol kol boyunca yayılan sklerotik plak

Resim 2

Resim 2: Kız (9 yaş); sağ ayak dorsalde yerleşen sklerotik plak

POSTER BİLDİRİLER

[P-01]

Granülomatöz keiliti taklit eden kutanöz leishmaniasis: olgu sunumu

Kadir Kaya, İsa An
Şanlıurfa Eğitim ve Araştırma Hastanesi, Deri ve Zührevi Hastalıkları Kliniği, Şanlıurfa

Amaç:

Kutanöz leishmaniasis (KL), leishmania protozoan mikroorganizmalarının neden olduğu, vektör dişi kum sineğinin ısırmasıyla bulaşan bir hastalıktır. KL, en sık pediatrik yaş grubunu etkilemektedir. KL, büyük taklitçi hastalık olarak bilinmektedir ve ülkemizin bazı bölgelerinde endemik olarak görülmektedir. Burda, alışılmadık şekilde, pediatrik hastada üst dudakta diffüz şişliğe neden olarak granülomatöz keilit benzeri görünüm yaratan bir KL olgusu sunulmaktadır. Dudakta uzun süreli şişlik yaratan hastalıklar arasında özellikle endemik bölgelerde KL'nin de ayırıcı tanıya girebileceği akılda tutulmalıdır.

Olgu:

8 yaşında erkek hasta, altı aydır devam eden dudak şişliği şikayetiyle polikliniğimize getirildi. Hastanın ağrısı yoktu. Ek dermatolojik veya sistemik hastalığı olmayan hastaya daha önce pek çok topikal tedavi, sistemik antihistaminikler ve tinea ön tanısıyla sistemik terbinafin tedavisi verildiği, fakat hiç fayda görmeyip giderek yayılma olduğu öğrenildi. Hastanın dermatolojik muayenesinde üst dudak boyunca keskin sınırlı, infiltre, eritemli skuamlı plak lezyon mevcuttu (Resim-1). Lezyondan kutanöz smear yöntemiyle direkt mikroskobik incelemede amastigotlar görülerek KL tanısı konuldu. Hastaya 20 mg/kg/gün dozunda, 20 gün boyunca uygulanan sistemik meglumin antimonate tedavisi ile klinik iyileşme elde edildi.

Sonuç:

KL, leishmania protozoan türlerine bağlı oluşan vektör aracılı bir hastalıktır. KL, endemik bölgelerde en sık pediatrik yaş grubunda görülmektedir. KL, enfekte dişi kum sineğinin ısırdığı giysiyle örtülmeyen alanlarda ortaya çıkar. Klasik olgularda, deride uzun süre seyreden nodüloülseratif lezyonlar, atrofik skatris bırakarak iyileşir. Dudak leishmaniasisi, klinik olarak bir veya her iki dudağın kademeli ve ilerleyici genişlemesi ile karakterizedir ve tablonun son hali makrokeilittir. KL'nin perioral bölge tutulumunda klinik görünüm atipik ve yanıltıcı olabilir ve bu da tanı konulmasını geciktirebilir. Ayırıcı tanıya granülomatöz keilit, orofasyal granülomatozis, mikotik enfeksiyon, Melkersson-Rosenthal Sendromu, deri tüberkülozu ve maligniteler girer. Nadir görülen ve diğer hastalıklarla karışabilen dudak tutulumlu leishmaniasis olgusu sunuyoruz. Leishmaniasis'in bu alışılmadık klinik prezentasyonu, hem endemik hem de endemik olmayan bölgelerde çalışan hekimler tarafından inatçı dudak lezyonlarının ayırıcı tanısında dikkate alınmalıdır.

Anahtar Kelimeler: *granülomatöz keilit, kutanöz leishmaniasis*

Resim-1

[P-02]

Nadir Görülen Bir Varyant: Unilateral Lineer Kapillerit

Sedef Nur Yeşil, Abdullah Bünyamin Palancı, Sibel Ersoy Evans
Hacettepe Üniversitesi Tıp Fakültesi, Deri ve Zührevi Hastalıkları Anabilim Dalı, Ankara

Giriş

Unilateral lineer kapillarit (ULK), klinik olarak pigmente purpurik dermatozların (PPD) bir alt tipidir. Lineer dağılımlı birçok dermatoz ile karışabilmektedir ve nadir görülen bir varyanttır. Bu nedenle ayırıcı tanıda akılda bulundurulması açısından burada tek taraflı kızıl-kahverengi yamaların izlendiği bir unilateral lineer kapillerit kız çocuk olgusu sunulmaktadır.

Olgu Sunumu

4 yaş 5 aylık kız çocuk hasta, sol bacakta döküntü şikayeti nedeniyle değerlendirildi. Hikayesinden deri lezyonlarının bir yıldır olduğu, doğuştan olmadığı, sadece sol bacağında olduğu ve zamanla bir miktar üst bacağa yayıldığı öğrenildi. Lezyonlar kaşıntılı değildi ve deri bulgularına eşlik eden bir eklem ağrısı şikayeti yoktu. Dermatolojik muayenesinde sol inguinal bölgeden sol ayak dorsumuna kadar uzanan dağınık yerleşimli üzerinde peteşiler izlenen eritemli yer yer hiperpigmente yamalar, diz çevresinde eritemli papüller saptandı. Vücutta başka bir yerde döküntü izlenmedi. Yapılmış olan laboratuvar tetkiklerinde Anti Nükleer Antikor (ANA), anti-ds DNA antikor, anti-nötrofil sitoplazmik antikor (ANCA) negatif izlendi. Kompleman C3, C4 düzeyleri ve tam idrar tahlili normaldi. Dış merkezde yapılmış olan deri punch biyopsisinin histopatolojik incelemesinde; yüzeyde ortokeratoz gösteren hafif spongiotik epidermis, epidermiste tek tük lenfosit ekzositozu, üst dermiste perivasküler ve interstisyel alanda hafif orta derecede lenfositer inflamasyon ve arada ekstravaze eritrositler izlendi. Bu histopatolojik bulgular pigmente purpurik dermatoz ile uyumlu şekilde raporlandı.

Sonuç

PPD'ların klinik olarak birçok alt tipi bulunmaktadır. Unilateral lineer kapillerit nadir izlenen varyantlarından biridir. ULK, genç erişkinlerde ve çocuklarda daha sık görülmektedir. Riordan ve ark. tarafından tanımlanan vaka serisinde, ULK'in erkeklerde görülme sıklığı daha fazla olarak belirtilmektedir. Diğer PPD alt tiplerine benzer şekilde lezyonlar alt ekstremitede daha sık görülmektedir. Ayırıcı tanısıda lineer veya blaschkoid yayılım gösterebilen lineer liken planus, liken striatus, lineer morfea, lineer nörofibromatozis, anjiyoma serpiginosum bulunmaktadır. Bu vaka PPD'ların nadir görülen bir varyantı olması ve cinsiyet açısından daha az rastlanan kız çocuk olgusu olması nedeniyle sunulmuştur. Bu vakayla lineer yerleşimli dermatozların ayırıcı tanısında ULK'in akılda tutulması gerektiği vurgulanmak istenmiştir.

Anahtar Kelimeler: *Unilateral lineer kapillerit, Nadir varyant*

Figür-1

Dermatolojik Muayene: Sol inguinal bölgeden diz kapağına kadar uzanan dağınık yerleşimli üzerinde peteşiler izlenen eritemli yer yer hiperpigmente yamalar

Figür-2

Dermatolojik Muayene: Sol diz kapağından ayak dorsumuna uzanan dağınık yerleşimli eritemli yer yer kserotik yamalar, diz çevresinde eritemli papüller

[P-03]

Prolidaz Eksikliği Hastasında Dirençli Bacak Ülseri Yönetiminde Topikal İnsülin Uygulaması: Bir Olgu Sunumu

Yusuf Can Edek, Hale Nur Ertugay Aral, Ahmet Burhan Aksakal, Esra Adışen
Gazi Üniversitesi Tıp Fakültesi, Dermatoloji Ana Bilim Dalı, Ankara

Amaç:
Bacak ülserleri önemli bir morbidite ve mortalite nedeni olarak karşımıza çıkmaktadır. Bacak ülserinin tedavisinde, çeşitli lokal ve sistemik tedaviler kullanılmasına karşılık ülser yönetimi bazen zorlayıcı olabilmektedir. İnsülinin topikal olarak ülserlere uygulanması literatürdeki dikkat çeken tedavi yöntemlerinden birisidir.
Bu olgu sunumunda prolidaz eksikliği tanısı ile takip edilen, bacak ülserleri dirençli olması üzerine ülser yönetiminde topikal insülin uygulanan bir hasta sunulacaktır. Bu vakayla birlikte insülinin prolidaz eksikliğinde ülser tedavisinde yardımcı bir tedavi ajanı olarak uygulanabileceğini vurgulamak istiyoruz.

Olgu:
Kırk beş yaşında bilinen prolidaz eksikliği olan erkek hasta bacak ülserleri nedeniyle tarafımızca değerlendirildi. Dermatolojik muayenede sol bacakta 1.5x1 cm ve 1x1 cm boyutlarında iki adet ülser ve sol ayak dorsumunda en büyüğü 0.5x0.5 cm boyunda ülserler saptandı. (Resim 1) Ülserlerin tedavilere dirençli seyretmesi ve literatürde insülinin ülserlere lokal olarak uygulanmasının etkili olabileceğini gösteren veriler olması üzerine hastanın ülserlerine insülinin topikal olarak uygulanmasına karar verildi. İnsülin tedavisi ülser kenarlarına enjektörle damlatılarak uygulandı sonrasında ülserin üzeri steril gazlı bez ile kapatıldı. Tedavinin birinci haftasında ülser boyutlarında küçülme mevcuttu ve tedavinin birinci ayında lezyonun büyük oranda iyileştiği gözlendi. (Resim 2)

Sonuç:
Prolidaz eksikliği, kronik ülserler, karakteristik yüz görünümü, mental retardasyon ve tekrarlayan enfeksiyonlarla karakterize prolin ve hidroksiprolin gibi iminodipeptitlerin metabolizmasında görevli prolidaz enziminin eksikliğiyle ortaya çıkan bir genodermatozdur. Dolaşımda artan iminodipeptit seviyeleri, kollajen sentezinin bozulmasına neden olur. Hastalıkta ülser yönetiminde çeşitli topikal, sistemik ve cerrahi tedavi yöntemleri kullanılmaktadır.
Topikal insülinin M2-makrofaj, İL-10 seviyelerinde artış yaptığı, anjiyogenez, granülasyon dokusu oluşumda rol oynadığı ve bu sayede yara iyileşmesi sürecinde önemli roller üstlendiği bildirilmektedir. Dermatolojik olarak literatürde bası ülserlerinde, staz ülserlerinde, diyabetik ülserlerde kullanımıyla ilgili yayınlar mevcuttur.
Olgumuzda bacak ülserlerine topikal insülin uygulamasıyla ülser boyutlarında hızlı bir şekilde gerileme saptadık. Bu tecrübemiz, prolidaz eksikliğine bağlı ülserlerin yönetiminde yer alan tedavi ajanlarının arasında topikal insülin tedavisinin de ucuz ve etkili bir seçenek olarak eklenebileceğine işaret etmektedir.

Anahtar Kelimeler: *prolidaz eksikliği, topikal insülin*

Resim 1

(a) Dismorfik yüz bulguları - burun kökünde çöküklük, saçlarda erken beyazlama, yanaklarda telenjektaziler (b) sol bacakta 1.5x1 cm ve 1x1 cm boyutlarında iki adet ülsere ve sol ayak dorsumunda en büyüğü 0.5x0.5 boyunda ülsere lezyonlar

Resim 2

(a) Sol bacaktaki ülserlerin topikal insülin tedavisi öncesi, (b) tedavinin birinci haftasındaki ve (c) tedavinin dördüncü haftasındaki görünümü.

[P-04]
Gardner-Diamond Sendromu: Vaka serisi

Osmanege Atliya, Mahmut Esat Tanrıbilir, Esra Adışen
Gazi Üniversitesi Tıp Fakültesi, Dermatoloji Anabilim Dalı, Ankara

Giriş-Amaç
Gardner-Diamond Sendromu (GDS), diğer adıyla otoeritrosit sensitizasyon sendromu genellikle genç kadınlarda görülen, ekstremitelerde ağrılı ekimozlarla bulgu veren nadir görülen bir hastalıktır. Görünümü itibariyle kanama bozuklukları ve birçok otoimmün hastalıkla karışabilmesi sebebiyle önemli bir klinik antitedir. Bu vaka serisinde, kliniğimizde takip edilen üç GDS olgusu sunulmaktadır.

Olgular
Ocak 2022- Mayıs 2023 yılları arasında kliniğimize vücutta morluklar şikayetiyle başvuran üç hasta değerlendirildi. Hastaların tamamı kadındı ve yaşları 18-50 arasında değişmekteydi. Hastaların dermatolojik muayenelerinde alt ve üst ekstremitelerinde palpasyonla ağrılı ekimotik yamalar izlendi. Hastaların hiçbirinde, lezyon bölgesine travma öyküsü yoktu, özgeçmişlerinde kanama bozukluğu veya dahili hastalık öyküsü yoktu, Hastaların tamamında yoğun stres öyküsü mevcuttu.
Laboratuvar tetkiklerinde kanama bozukluğu ile ilgili bir patoloji saptanmadı. Klinik bulgular ve hematolojik araştırmalar sonucunda hastalara GDS tanısı koyuldu. Hastaların otoeritrosit sensitizasyon testi negatif sonuçlandı. Hastaların topikal tedavileri metilprednizolon aseponat krem ve mukopolisakkarit polisülfat jel olarak düzenlenen hastalar psikiyatri bölümüne konsülte edildi. Hastalara başlanan antidepresan tedaviler sonrasında lezyonlarda gerileme izlendi.

Tartışma
Gardner-Diamond Sendromu (GDS), Gardner ve Diamond tarafından 1955 yılında dört kadın hastada minör travma sonrası ağrılı ekimozlarla karakterize bir klinik tablo olarak tanımlanmıştır. GDS, çoğunlukla genç kadın hastalarda görülmektedir. Kadın/erkek oranı 20'dir ve en sık 14-40 yaş aralığında bildirilmiştir. GDS etiyopatogenezi henüz net olarak aydınlatılamamış olmakla birlikte stres veya altta yatan psikiyatrik hastalıkların rolü olduğu düşünülmektedir.
GDS'de kesin tanı koydurucu bir laboratuvar testi yoktur, tanı büyük ölçüde bir ekartasyon tanısıdır. GDS tanısında kullanılan bir yöntem otoeritrosit sensitizasyon testidir. Testin pozitiflik oranı %60 ile %78 arasında değişmektedir. Ayırıcı tanıda; von Willebrand hastalığı, trombosit hastalıkları, koagülasyon bozuklukları gibi hematolojik hastalıklar; vaskülit, herediter hemorajik telenjiektazi gibi romatolojik hastalıklar yer almaktadır. Tedavide altta yatan tetikleyici faktörlerin ortadan kaldırılması önemlidir.
Sonuç olarak, nadir görülen bir klinik antite olan GDS, ekstremitelerde purpurik lezyonlarla başvuran hastaların ayırıcı tanısında akılda tutulmalıdır. GDS'nin erken tanısı ve erken dönemde psikiyatrik destek ile tedavide başarılı sonuçlar elde edilmektedir.

Anahtar Kelimeler: *Gardner-Diamond Sendromu, Purpura*

[P-05]
Desmoplastik Trikilemmoma: Olgu Sunumu

Betül Şereflican[1], Feyza Nur Şimşek[1], Çetin Boran[2]
[1]Bolu Abant İzzet Baysal Üniversitesi İzzet Baysal Eğitim Araştırma Hastanesi, Deri ve Zührevi Hastalıkları ABD, Bolu
[2]Bolu Abant İzzet Baysal Üniversitesi İzzet Baysal Eğitim Araştırma Hastanesi, Patoloji ABD, Bolu

Amaç: Trikilemmoma, pilosebase foliküllerin dış kılıf hücrelerinden köken alan benign, solid bir tümördür. Desmoplastik trikilemmoma (DT), trikilemmomanın nadir görülen bir histolojik varyantıdır. DT, klinik olarak, çoğunlukla orta yaşlı erkeklerde, bazal hücreli karsinoma benzeyebilen asemptomatik bir papül veya nodül olarak kendini gösterir. Nadir görülmesi ve diğer kutanöz neoplazmlarla kolaylıkla karışabilmesi nedeniyle olgumuzu sunmayı uygun bulduk.

Olgu:
69 yaşında erkek hasta, beş aydır burun ucunda asemptomatik, deri renginde lezyon şikayeti ile tarafımıza başvurdu. Dermatolojik muayenesinde, burun ucu sol yanında yaklaşık 0,5x0,5 cm boyutunda deri renginde papül gözlendi (Figür 1). Lezyonun boyutunda artış, kanama ya da renginde değişiklik tariflemeyen, özgeçmişinde bilinen herhangi bir hastalığı olmayan hastadan eksizyonel biyopsi alındı. Lezyonun histopatolojik incelemesinde çok katlı yassı epitelin dermis içerisine invaje olarak kitle yapısı oluşturduğu görüldü. Lezyon periferindeki hücrelerin yer yer kolumnar özellikte ve palizatlaşma gösterdiği izlendi. Lezyon hücre sitoplazmaları yer yer şeffaf karakterde görüldü. Aynı lezyon hücrelerinin desmoplastik bir stroma içerisinde kordonlar oluşturarak infiltratif bir görünüm sergilediği dikkat çekti (Figür 2). Hastaya klinik ve histopatolojik bulgular eşliğinde DT tanısı konuldu.

Sonuç:
DT, deri renginde ya da eritematöz, asemptomatik, yavaş büyüyen; kistik veya sert, soliter, kubbe şeklinde papül veya nodül olarak ortaya çıkar. Yüzeyi pürüzsüz, telanjiektazik veya keratotik olabilir, bazen yüzeysel ülserasyonlar görülebilir. Trikilemmomadan farklı olarak, DT'nin merkezinde belirgin, yoğun kollajenöz sklerotik stromaya gömülü düzensiz kordonlar mevcuttur. Genellikle lezyon invaziv karsinomu taklit eder, ancak nükleer atipi ve mitotik aktivite mevcut değildir.
DT, kliniğinin spesifik olmaması nedeniyle bazal hücreli karsinom, trikilemmal karsinom, intradermal nevüs, seboreik keratoz ve skuamöz hücreli karsinom ile karışabilir. Tanının doğrulanması için histopatolojik inceleme gereklidir.
DT, benign bir neoplazi olmakla beraber nadir görülen bir kutanöz neoplazm olması ve kolaylıkla diğer invaziv kutanöz neoplazmlarla karışabilmesi nedeniyle eksizyonu önerilmektedir. Ayrıca DT'nin bazal hücreli karsinom gibi atipik bazaloid proliferasyonlarla ilişkisine dair bildirimler de mevcuttur ve lezyonun histopatolojik analizinin tanısal doğrulamada önemi artmaktadır.

Anahtar Kelimeler: *desmoplastik, trikilemmoma*

Figür 1

burun ucu sol yanında yaklaşık 0,5x0,5 cm boyutunda deri renginde papül

Figür 2

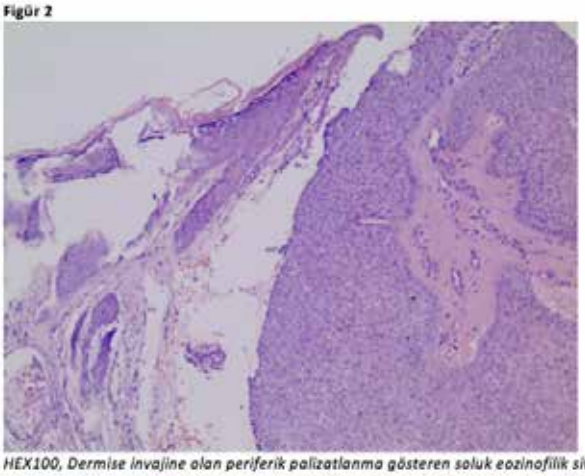

HEX100, Dermise invajine olan periferik palizatlanma gösteren soluk eozinofilik sitoplazmalı oval nukleuslu hücreler

[P-06]

Kontamine Su Temasıyla Bulaşan Paraziter Hastalık Olgusu: Serkaryal Dermatit

Kübra Nur Ayçiçek, Göktuğ Eren Aslankoç, Evren Odyakmaz Demirsoy
Kocaeli Üniversitesi Tıp Fakültesi Hastanesi, Deri ve Zührevi Hastalıkları Anabilim Dalı, Kocaeli

Amaç: Serkaryal dermatit (yüzücü kaşıntısı), Schistosomiasis serkaryalarının nüfuz etmesinden kaynaklanan akut kutanöz inflamatuar bir yanıttır. Sıklıkla 24 saat içerisinde enfekte suya maruz kalan bölgeleri kaplayan, kaşıntılı, eritematöz papüllerle ortaya çıkar. Klinik pratiğimizde çok nadir rastladığımız bu olguyu sunmak istedik.

Olgu: Yirmi iki yaşında erkek hasta yaklaşık bir hafta önce, kontamine su temasından 12-24 saat içerisinde önce sırt bölgesinden başlayıp daha sonra giderek tüm vücut alanına yayılan kaşıntılı döküntü nedeniyle polikliniğimize başvurdu. Hastanın öyküsünde Amerika'da kontamine suda çalışmaya başladıktan kısa süre sonra döküntülerin başladığı ve birlikte çalıştığı birkaç kişide de benzer şikayetlerin olduğu öğrenildi.Hastanın dermatolojik muayenesinde gövde ön yüzde ve sırtta dağınık yerleşimli, pubiste, kollarda, bacaklarda eritemli zeminde yerleşen çoğu ekskoriye 3-5 mm çapında papül, vezikül ve püstüller izlendi. Hastanın hemogramında özellik saptanmadı. Tzanck yaymada eozinofiller görüldü.Hastanın klinik öykü, fizik muayene ve laboratuvar tetkiklerine dayanılarak serkaryal dermatit tanısı kondu.

Sonuç: Serkaryal Dermatit tanısında en yararlı ipucu 24 saat içerisinde kontamine tatlı suya maruz kalma öyküsüdür. Maruziyetten semptomların başlangıcına kadar geçen süre birkaç dakikadan 24 saate kadar değişir. Kutanöz lezyonlar papüler, papülovezikül̈er ve ürtikeryal döküntüye ilerleyen kaşıntılı maküler eritematöz bir döküntü olarak başlar. Semptomlar 1-3 günde zirveye ulaşır ve 1-3 hafta sürer. Serkaryal dermatit bulaşıcı değildir. Tanı klinik öyküye dayanılarak konur.Serkaryal dermatit tedavisi semptomatiktir.Topikal steroidler veya oral antihistaminikler kaşıntı ve eritemin tedavisinde kullanılabilir. Ancak genellikle 24-48 saat içerisinde dermisite parazit histolizi gerçekleşir ve çoğu hastanın 3 hafta sonrasında tamamen iyileşmesi beklenir. Ülkemizde nadir görülen bu tabloya dikkat çekmek amacıyla bu olguyu sunmak istedik.

Anahtar Kelimeler: *Serkaryal dermatit, yüzücü kaşıntısı*

Figür 1

Gövde ön yüzde dağınık yerleşimli eritemli papülovezikül̈er

Figür 2

Pubiste eritemli zeminde ekskoriye papülovezikül̈er

[P-07]
CLOVES Sendromlu Bir Olguda Sirolimus Kullanımı

Dilan Karavelioğlu Karaman, Ayşe Deniz Yücelten, Baha Zaben, Ferhan Bulut Demir, Erhan Topal, Baran Serhat Gün, Aslı Feride Kaptanoğlu
Marmara Üniversitesi Tıp Fakültesi, Deri ve Zührevi Hastalıkları Anabilim Dalı, İstanbul

Amaç: CLOVES Sendromu nadir görülen konjenital lipomatöz hipertrofi, vasküler malformasyon, epidermal nevus ve iskelet anomalileri ile karakterize aşırı büyüme sendromlarından biridir. Hastalıktan PIK3CA geninde somatik postzigotik mutasyon sorumludur. PI3K/AKT/mTOR yolağının uygunsuz aktivasyonu çeşitli dokularda aşırı büyümeye ve asimetrik değişikliklere yol açar. Tedavi, kitle küçültme amaçlı cerrahi, skleroterapi ve embolizasyon gibi girişimsel seçeneklerden oluşur. Ancak hastalığın morbidite ve mortalitesini azaltacak hedefe yönelik tedavilere ihtiyaç vardır.
Burada CLOVES sendromu tanılı, oral sirolimus tedavisi başlanan bir olgu bu sendromun nadir olması ve tedavi seçeneklerini gözden geçirmek üzere sunulmaktadır.

Olgu: CLOVES sendromu tanılı, yenidoğan döneminden itibaren sağ bacakta geniş vasküler malformasyon ve sol ayakta makrodaktili nedeni ile tarafımızca takip edilen 9 yaş erkek hasta; vasküler lezyonlarda ağrı, kanama ve büyüme devam etmesi üzerine yeni tedavi seçeneklerinin değerlendirilmesi talebiyle kliniğimize başvurdu.
Daha önce uyluk, gövde ve sakral bölgedeki kapiller ve lenfatik malformasyonlara iki seans skleroterapi, bir seans pulse dye lazer tedavisine yetersiz yanıt öyküsü mevcuttu. Topikal sirolimus 4 aylık tedavinin ardından kaşıntı, kanama şikayeti ve yetersiz yanıt üzerine kesildi.
Muayenede sağ uyluk lateralinden gluteal bölge uzanan ve batın sağ alt kadrana uzanan, yüzeyi yer yer kurutlu, pembe-mor renkli yama; gövde sağ lateralde, sağ uylukta ve perineal bölgede şeffaf-hemorajik görünümde 1-2 mm çaplı papülovezikül̈ler izlendi. Hastanın ayrıca epidermal nevusu, lipomları ve sol bacakta ortopedik patolojileri mevcuttu.
Hastaya sirolimus 1 mg/gün peroral tedavi başlandı. Haftalık sirolimus kan düzeyi ölçülerek bir ay sonra doz 1,5 mg/gün olacak şekilde artırıldı. Hastanın kısa sürede kanama, ağrı şikayetlerinde azalma, vasküler lezyonlarda bir miktar gerileme izlendi. Takip ve tedavisi devam etmektedir.

Sonuç: mTOR inhibitörü sirolimusun son dönemde komplike vasküler anomalilerde etkisi ve güvenilirliği ile ilgili kanıtlar giderek artmaktadır. PIK3CA ilişkili aşırı büyüme spekturumunda hipertrofik dokularda küçülme ve vasküler lezyonlarda değişen oranlarda gerileme bildirilmiştir. Sunulan olgumuzla vasküler anomalilerin eşlik ettiği aşırı büyüme sendromlarında sirolimusun hedefe yönelik bir seçenek olduğuna dikkat çekmek istedik.

Anahtar Kelimeler: *CLOVES sendromu, genodermatoz*

Resim1

Tedavi öncesi (solda) ve oral sirolimus tedavisinin 20. gününde (sağda) vasküler lezyonun renginin solmaya başladığı, hemorajik kurutların azaldığı görülmektedir.

Resim2

Umblikal bölge orta hattan sağ ayak tabanına uzanan blachkoid yerleşimli keratotik plak; gluteal bölgede şeffaf-hemorajik görünümde 1-2 mm çaplı papülovezikül; her iki meme hizasında lipomatöz kitle ve ortopedik patolojiler izlenmektedir.

[P-08]

Dokuz yıl evvel enjekte edilen poliakrilamid dolgu (Aquafilling®) ilişkili yabancı cisim reaksiyonu: SARS-CoV-2 komplikasyonu mu yoksa sadece tesadüfi bir birliktelik mi?

Pınar İncel Uysal[1], Burak Özkan[2], Süleyman Savran[2], Pelin Börcek[3], Ahmet Çağrı Uysal[2]
[1]TOBB Ekonomi ve Teknoloji Üniversitesi, Tıp Fakültesi, Dermatoloji Ana Bilim Dalı, Ankara
[2]Başkent Üniversitesi Tıp Fakültesi, Plastik ve Rekonstrüktif Cerrahi Ana Bilim Dalı, Ankara
[3]Başkent Üniversitesi Tıp Fakültesi, Patoloji Ana Bilim Dalı, Ankara

Amaç: Aquafilling® (BIOTRH,spol, s.r.o, Çek Cumhuriyeti) sentetik biyoindirgenemez hidrofilik bir jeldir. Dünyanın farklı bölgelerinde, meme ve kalça bölgesine konulan silikon implantlar sonrasında oluşan arzu edilmeyen doku düzensizliklerini gidermek amacı ile kullanılır. Bazı ülkelerde Aquafilling® yüz rejuvenasyonu için de kullanılmıştır. Bu bildiride yaklaşık 9 yıl evvel fasyal rejuvenasyon amacı ile poliakrilamid jel uygulanan bir bayan hastada SARS-Co-V2 enfeksiyonu esnasında gelişen bir enflamasyon ve nihayetinde gelişen yabancı cisim reaksiyonu konu edilmiştir.
Olgu: Otuz altı yaşında bayan hasta sol yanak çevresinde gelişen asemptomatik şişlikler şikayeti ile başvurdu. Başvurusundan 6 ay evvel aniden gelişen diffüz ödem nedeni ile acile başvurduğu, sistemik semptomları olması nedeni ile yapılan SARS-Co-V2 PCR testinin de pozitif geldiği öğrenildi (Resim 1a). Bu ödem 6 aylık süreç içerisinde yavaşça gerilerken deri altında sert deri şişlikler bırakmıştı. Hastamız geçmişteki kozmetik işlemler açısından sorgulandığında, orta yüze rejuvenasyon için yaklaşık 9 yıl evvel Aquafilling enjeksiyonu yapılmış olduğunu öğrendik. Sonrasında herhangi bir kozmetik girişim geçirmemişti. Dermatolojik muayenesinde hassas ve inflame olmayan mobil subkutan nodoziteler izlenmekteydi. Yine göz çevresinde ksantelezma benzeri daha küçük nodüller de mevcuttu (Resim 1b). Yapılan rutin tetkiklerinde anormallik izlenmedi. Oral metilprednizolon (0.5 mg/kg) tedavisi ile kısmen küçülme sağlandı ancak tam yanıt alınamadı. (Resim 1 c). Sol zigomada lokalize büyük nodül eksize edildi (Resim 1d-f). Histopatolojik incelemede derin dermiste amorfik yabancı materyalin histiyositik infiltrasyon ile çevrili olduğu ve granüloma benzeri yapılar ortaya çıkardığı izlendi (Resim 2).
Sonuç: Literatür gözden geçirildiğinde COVID enfeksiyonu ve aşıları ile ilişkilendirilen, hyalüronik asit (HA) içerikli dermal dolgulara bağlı geç inflamatuar reaksiyonlar dikkat çekmektedir. Bu bildirilerde SARS-CoV-2 kaynaklı sitokin fırtınasının dermiste, CD4+T hücreleri ve makrofajlar aracılığı ile immünolojik bir çapraz reaksiyon geliştirmiş olması hipotezi vurgulanmıştır. Hastamızda COVID enfeksiyonunun kalıcı dolgu materyali çevresindeki inaktif biyofilm tabakasının aktif forma dönüşmesine neden olarak HA içerikli dolgulara benzer bir tip IV hipersensitivite yanıtına yol açmış olabileceğini düşünmekteyiz.

Anahtar Kelimeler: *COVID-19, poliakrilamid dolgu*

Resim 1

COVID enfeksiyonu teşhisi esnasında yüzde izlenen diffüz eritem ve ödem (a). Sol yanak, göz çevresi ve nazolabial çizgi boyunca izlenen deri renginde nodoziteler (b). Sistemik kortikosteroid tedavisi sonrasındaki nodüler lezyonlarda minimal küçülme (c).Operasyon öncesi klinik fotoğraf (d). Eksizyon materyali (e). Operasyon sonrası klinik fotoğraf (f).

Resim 2

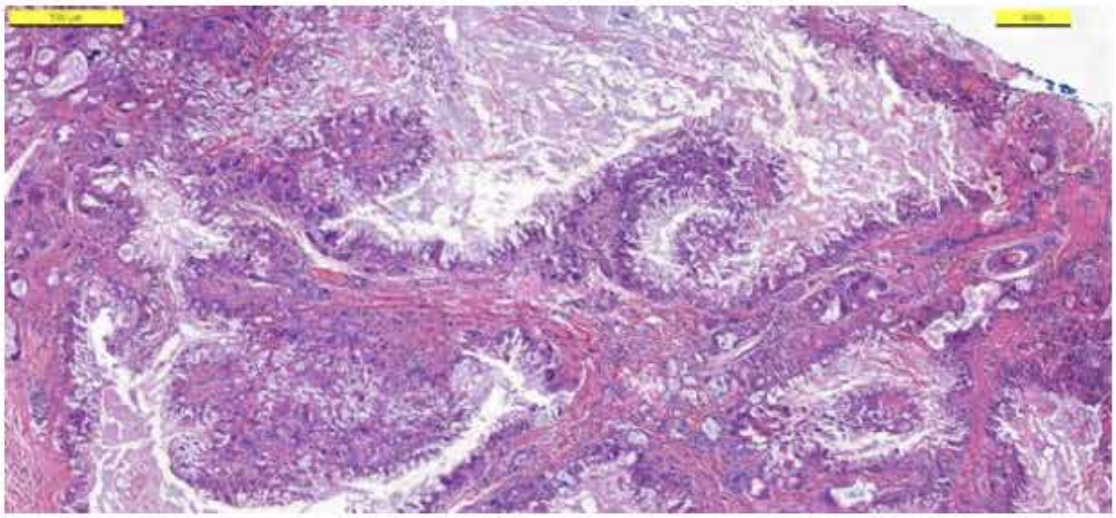

Deri biyopsi örneğinde dermisteki amorföz materyalin diffüz yabancı cisim reaksiyonu ile çevrelendiği izlenmektedir (H&E, x40).

[P-09]

Ekrin poroma tanısı ile takip edilen hastaların retrospektif analizi: tek merkez deneyimi

Yusuf Can Edek[1], Betül Öğüt[2], Esra Adışen[1]
[1]Gazi Üniversitesi Tıp Fakültesi, Dermatoloji Ana Bilim Dalı, Ankara
[2]Gazi Üniversitesi Tıp Fakültesi, Patoloji Ana Bilim Dalı, Ankara

Amaç:
Ekrin poroma, ekrin ter bezlerinin intradermal duktusundan köken alan, nadir görülen benign bir adneksiyal tümördür. Hastalık genellikle palmoplantar yerlerşimli ağrının eşlik edebildiği soliter eritemli nodüllerle karakterizedir. Tanıda klinik muayene, histopatolojik analiz ve dermatoskopik değerlendirme önemlidir. Bu çalışmayla birlikte dermatoloji pratiğinde önemli bir deri eki tümörü olan ekrin poromanın klinik özelliklerini ortaya koymak ve birçok dermatolojik hastalığın ayırıcı tanısında bulunabileceğini vurgulamak istiyoruz.

Olgu:
Hastanemiz dermatoloji bölümünde klinik muayene ve histopatolojik değerlendirme sonucunda ekrin poroma tanısı alan hastalar analiz edildi.
Çalışmaya ekrin poroma tanısı almış toplam 9 hasta dahil edildi; hastaların %55,5'i kadın, %44,4'ü erkekti. Ortalama tanı yaşı 63,6 olarak bulundu. Lezyonların en sık yerleşim yeri alt ekstremite olup hastaların %44,4'ünde alt ekstremite yerleşimli lezyon mevcuttu. Hastaların hepsinin dermatolojik muayenesinde nodüler lezyon gözlenmişti. Hastaların tamamında ekrin poroma tanısıyla uyumlu histopatolojik bulgular mevcuttu. Biyopsi örneklerinin ön tanıları değerlendirildiğinde bazal hücreli kanser, skuamöz hücreli kanser, keratoakantom ve Kaposi sarkomu yaygın ön tanılardı. Hastaların %44,4'ünde dermatoskopik inceleme yapılmış olup, polimorf damarlar ve perivasküler beyaz haleler en sık saptanan bulgulardı. Tedavide hastaların hepsine cerrahi eksizyon uygulanmış olup takip süresince hiçbir hastada nüks gözlenmemişti.

Sonuç:
Ekrin poroma, tüm ter bezi tümörlerinin yaklaşık %10'unu oluşturan benign bir adneksiyal tümördür. Hastalık genellikle asemptomatik, yavaş büyüyen, eritemli papül ve nodüler lezyonlarla karakterizedir. Lezyonlar sıklıkla ekrin ter bezlerinin yoğun olarak bulunduğu palmoplantar bölgede ortaya çıkmakla birlikte ekrin ter bezlerinin bulunduğu herhangi bir lokalizasyonda saptanabilir.
Ekrin poromada lezyonların dermotoskopik analizi tanıda yardımcı olabilmektedir, dermatoskopik değerlendirmede polimorfik damarlar, perivasküler beyaz haleler, kırmızı globüller ve ülserasyonlar görülebilir.
Hastalığın ayırıcı tanıları arasında piyojenik granülom, seboreik keratoz, dermal nevüs, bazal hücreli kanser, skuamöz hücreli kanser, ekrin porokarsinom gibi çeşitli bening/malign lezyonlar yer almaktadır.
Hastalığın bening seyrine rağmen ayırıcı tanıda yer alan diğer hastalıkların ekarte edilebilmesi için tedavide lezyonun cerrahi sınırlarla birlikte eksize edilmesi önerilmektedir. Hastaların nüks açısından takipleri önerilmektedir.

Anahtar Kelimeler: *ekrin poroma*

Resim 1

Kliniğimizde takip etiğimiz ekrin poroma tanılı hastalara ait klinik ve dermatoskopik görüntüler.

Tablo 1

Vaka	Yaş/Cinsiyet	Komorbidite	Lokalizasyon	Lezyon	Boyut (cm x cm)	Dermatoskopi	Biyopsi Ön Tanıları	Tedavi
1	85/K	Hipotiroidi	Kol	Nodül	0.9 x 0.8	Ülserasyon, beyaz yapısız alanlar, polimorfik damarlar	Kaposi sarkomu, BHK SHK, Keratoakantom	Eksizyon
2	66/K	AML, HT, astım	Ayak	Ülsere nodül	1.1 x 0.6	Ülserasyon, kırmızı globüller, polimorfik damarlar, perivasküler beyaz halolar	Kaposi sarkomu, SHK, amelanotik melanom	Eksizyon
3	43/E	-	Baş	Nodül	2.2 x 1.2	Polimorfik damarlar, perivasküler beyaz halolar	BHK, trikolemmal kist, pilar kist	Eksizyon
4	36/K	-	Ayak	Nodül	0.9 x 0.7	-	Fibrom	Eksizyon
5	84/K	Hipotiroidi, venöz	Baş	Nodül	2 x 2	Polimorfik damarlar,	BHK, Keratoakantom	Eksizyon
		yetmezlik, HT				perivasküler beyaz halolar, komedon benzeri yapılar		
6	50/K	Hipotiroidi, migren	Yüz	Nodül	0.5 x 0.5	-	-	Eksizyon
7	54/E	DM	Ayak	Nodül	0.7 x 0.6	-	Nevüs	Eksizyon
8	89/E	-	Kol	Ülsere nodül	2.9 x 2.4	-	-	Eksizyon
9	66/E	-	Ayak	Nodül	1.6 x 1	-	Nevüs	Eksizyon

Ekrin poroma tanılı hastaların demografik, klinik ve histopatolojik özellikleri.

[P-10]
Bir olgu sunumu: Alezzandrini sendromu

Burcu Tuğrul
Bilkent Ankara Şehir Hastanesi, Dermatoloji Bölümü, Ankara

Amaç: Tek taraflı Tapetoretinal dejenerasyonun aynı tarafta fasiyal vitiligo ve çocuk felci görünümü ile birlikteliği Alezzandrini sendromu (AS) olarak bilinmektedir. Vogt-Koyanagi-Harada(VKH) hastalığı, nörolojik semptomlar ve alopesi, vitiligo ve oküler hipopigmentasyon gibi kutanöz bulgularla ortaya çıkan, iki taraflı granülomatöz panüveittir. u yazıda unizometrik ambliyopi, ipsilateral poliosis ve fasiyal vitiligosu olan bir hastaya Alezzandrini sendromu tanısı konularak burada VKH ile birliktelik ve farklılıkların tartışılması amaçlanmaktadır.
Olgu: 7 yaşında erkek hasta, görme azlığı, kaş ve kirpiklerde beyazlama şikayeti ile Göz Hastalıkları bölümüne başvurdu. Semptomlar 8 aydır sürüyordu ve herhangi bir ilaç ya da aile öyküsü yoktu. Göz muayenesinde hastaya unizometropik ambliyopi tanısı konuldu. Göz hastalıkları Bölümü hastayı poliosis etiyolojisi açısından Dermatoloji Bölümüne yönlendirdi. Dermatolojik ve Wood muayenesinde sol kaş ve kirpikte ağırlıklı olarak lateral tarafta ve temporal kıllarında depigmentasyon olduğu görüldü. Herhangi bir epilepsi ve zeka geriliği öyküsü bulunmayan hastanın fizik, nörolojik muayenesi ve büyümesi normaldi. Kulak burun boğaz muayenesi sonrasında, timpanogram ve odyogramda sol kulakta işitme kaybı tespit edildi. Laboratuvar incelemesi normaldi. HLA DR1 ve HLA DR4 sırasıyla negatifti.
Bu sonuçlarla AS tanısı doğrulanan hastaya topikal takrolimus %0,03 pomad ile vitiligo tedavisi başlandı ve güneş koruyucu ürün önerildi.
Sonuç: Alezzandrini sendromu, aynı tarafta fasiyal vitiligo ve poliosis ile birlikte tek taraflı retina pigmentli epitel dejenerasyonu ile karakterizedir. Tek taraflı görme bozukluğu, aylar veya yıllar içinde takip edilen dejeneratif retinitten kaynaklanır. AS'de ek bir bulgu olarak aynı tarafta sağırlık ve hipoakuzi bildirilmiştir. Tanı klinik tabloya dayanmaktadır. Hiçbir laboratuvar çalışmasına gerek yoktur. Vogt-Koyanagi-Harada (VKH) hastalığı, sıklıkla nörolojik, işitsel ve kutanöz bulgularla ilişkili olan, eksüdatif retina dekolmanlarıyla birlikte granülomatöz panüveit ile karakterize multisistemik bir hastalıktır. Meningeal semptomların olmaması, alopesi areata ve HLA birlikteliklerinin olmaması sebebiyle VKH tanısı dışlandı ve olguya AS tanısı konuldu. Bu nadir olgu, AS'nin başlangıç semptomlarını ve yakın diferansiyel VKH arasındaki farkları vurgulamak amacıyla sunulmuştur.

Anahtar Kelimeler: *Alezzandri sendromu, vitiligo*

[P-11]
Atipik Yerleşimli Demodeks İnfestasyonu

Pınar Dursun[1], Gamze Yanpar Erdem[1], Ayça Cordan Yazıcı[2]
[1]Dermavenue Dermatoloji Kliniği, Mersin
[2]Mersin Üniversitesi Tıp Fakültesi, Deri ve Zührevi Hastalıklar Ana Bilim Dalı, Mersin

Amaç: Demodeks infestasyonu, Demodex folliculorum ve/veya Demodex brevis akarları ile oluşan parazitik bir deri hastalığıdır. Genellikle rozase benzeri döküntüye yol açar ve tipik olarak yanaklarda yerleşir. Daha nadir olmakla birlikte atipik lokalizasyonlarda da hastalığa rastlanmaktadır. Sunumumuzda demodeks infestasyonunun yüz dışı bölgelerde ayırıcı tanıya alınması gerekebilen bir hastalık olduğu konusuna dikkat çekilmesi amaçlanmıştır.
Olgu: Yirmibir yaşındaki erkek olgu kliniğimize boyunda 3 yıldır olan kepekli kızarık döküntü nedeniyle başvurdu. Öyküsünden, tedavi amacıyla çok sayıda mantar ve egzema kremleri kullandığı ancak hiçbirinden fayda görmediği öğrenildi. Dermatolojik muayenesinde boynun sol tarafında aurikulanın alt ucundan başlayan 35x50 mm çaplarında eritemli, ince skuamlı, yüzeyel telenjiektazilerin olduğu plak gözlendi. Lezyondan bistüri ile kazınarak elde edilen skuamlarla, %10 potasyum hidroksit kullanılarak nativ inceleme yapıldı. Mikroskopik incelemede her sahada 1-3 demodeks paraziti gözlendi. Hastaya atipik yerleşimli demodeks infestasyonu tanısı ile topikal tedavi ve geniş bant ışık terapisi (Broad Band Light: BBL) planlandı. 12 hafta topikal tedavi (ilk 6 hafta topikal metranidazol ve sodyum sulfasetamid, yanıtın zayıf olması üzerine sonraki 6 hafta topikal ivermektin), çay ağacı yağı özlü temizleme jeli ve 4 seans BBL tedavisi uygulandı. Tedavi sonrası nativ inceleme tekrarlandı ve hiçbir sahada parazite rastlanmadı. Topikal tedavi kesilip, 1 ay boyunca sadece çay ağacı yağı özlü temizleme jelini kullandıktan sonra hasta klinikte görüldü. Lezyon eriteminde azalma gözlenirken yeniden yapılan nativ incelemede hiçbir sahada parazite rastlanmadı. Tekrarlayan BBL seansları ve temizleme jeli önerilerek hasta takibe alındı.
Sonuç: Çeşitli lokal veya sistemik immunsüpresyon durumları parazitin sayıca artmasına neden olabilir. Demodeks infestasyonu, klinik olarak benzer olgularda tedavilere direnç varsa ön tanılara eklenmelidir. Olgumuz literatürde az sayıda gözlenen atipik yerleşimli demodeks infestasyonu olduğu için sunulmuştur.

Anahtar Kelimeler: *demodeks, topikal ivermektin*

Resim 1

Tedavi öncesi (üstte), tedaviye başladıktan 4 ay sonrası (altta)

Resim 2

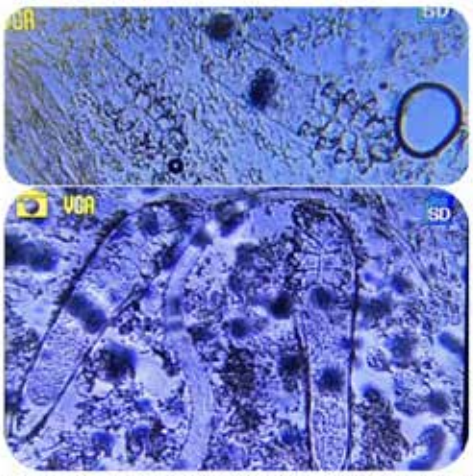

Işık mikroskopu ile x10 büyütmede demodeks parazitleri

[P-12]

Nadir Bir Langerhans dışı Histiositozis Olgusu: Kutanöz Tutulumlu Erdheim-Chester Hastalığı

İhsan Berkay Memişoğlu[1], Özay Gököz[2], Başak Yalıcı Armağan[1]
[1]Hacettepe Üniversitesi Tıp Fakültesi, Deri ve Zührevi Hastalıklar Anabilim Dalı, Ankara
[2]Hacettepe Üniversitesi Tıp Fakültesi, Patoloji Anabilim Dalı, Ankara

Giriş: Erdheim-Chester hastalığı (ECD) nadir görülen çoklu organ tutulumu ile seyreden bir Langerhans dışı histiyositozis formudur. ECD'da kemik, kalp, akciğer ve santral sinir sistemi en sık etkilenen organlardır. Deri tutulumu vakaların yaklaşık %25'inde görülmektedir. Burada ksantalezma benzeri deri lezyonları ile tanı alan bir ECD olgusu sunulmaktadır.

Olgu: Altmış-yedi yaşında kadın hasta burun ucunda ve göz çevresindeki lezyonları nedeniyle değerlendirildi. Hikayesinden lezyonlarının yaklaşık on yıl önce başladığı ve zamanla ara sıra kaşıntı eşlik ettiği öğrenildi. Dermatolojik muayenesinde her iki alt göz kapağında sarı/turuncu renkli plaklar ve kolumellada sarı/ten rengi yumuşak plak izlendi. Sağ alt göz kapağından yapılan punch biyopsinin histopatolojik incelemesinde; epidermiste atrofi, bazal tabakada vakuoler dejenerasyon ile dermişte yerleşimli interstisyel histiyositik hücre infiltrasyonuna eşlik eden Touton multinükleer dev hücreler ve perivasküler yerleşimli hafif şiddette lenfositik reaksiyon görüldü. İmmünohistokimyasal incelemede dermal histiyositlerin faktör 13A, CD163 ve CD68 ile pozitif; CD1a ile negatif boyandığı saptandı. Bu klinik ve histopatolojik bulgular eşliğinde hastaya ECD tanısı konularak sistemik tutulum araştırılması planlandı.

Sonuç: ECD'de görülen deri lezyonları yüz ve yüz dışı yerleşim gösteren ksantomatöz papül, plak ve nodüller ile granüloma anülare benzeri plaklar, hiperpigmente yamalar ve eritroderma olarak tanımlanmıştır. Periorbital ksantalezma benzeri plaklar en sık görülen deri bulgusudur. Periorbital ksantalezma benzeri plakların klinik olarak klasik ksantalezmadan ayrımı oldukça güçtür. Kesin bir veri olmamak birlikte ECD'de görülen ksantalezma benzeri plakların periorbital bölgenin dışına yayılım gösterdiği ve hiperlipidemi ile birlikteliğinin daha düşük olduğu belirtilmektedir. Kesin tanı histopatolojik ve immünhistokimyasal incelemeye ek olarak sistemik bulguların varlığına dayanmaktadır. Eşlik eden kemik ağrısı, kilo kaybı ve çok su içme (diabetes insipitus) gibi bulguların sorgulanması tanıya katkı sağlayabilir. Olgumuzda ksantelazma benzeri lezyonların periorbital bölge dışında kolumellada yerleşim göstermesi ECD düşündürmüştür. Bu olgu nadir görülen ECD'nin ksantalezma ile karışabilecek deri tutulumuna dikkat çekmek amacıyla sunulmuştur.

Anahtar Kelimeler: *Erdheim-Chester hastalığı, langerhans dışı histiositozis*

[P-13]
Papillon Lefevre sendromu tanılı olguların retrospektif analizi: Tek merkez deneyimi

Yusuf Can Edek, Esra Adışen
Gazi Üniversitesi Tıp Fakültesi, Dermatoloji Ana Bilim Dalı, Ankara

Amaç:
Papillion Lefevre Sendromu (PLS); palmoplantar keratoderma, süt dişlerinin ve kalıcı dişlerin erken kaybı ile karakterize olan ve özellikle çocukluk çağında ortaya çıkan nadir bir genodermatozdur. Hastalarda nötrofil serin proteazlarının inaktivasyonuna bağlı olarak immün yanıtta bozulma ve artmış bakteriyel enfeksiyon sıklığı gözlenebilmektedir.
Bu olgu sunumunda kliniğimizde takipli PLS tanılı dört olgunun epidemiyolojik verileri, klinik özellikleri ve tedavileri sunulacaktır. Bu seriyle birlikte nadir bir genodermatoz olan PLS'nin özelliklerini sunarak dermatoloji hekimleri arasında sendromun bilinirliğini arttırmayı amaçlıyoruz.

Olgu:
Kliniğimizde değerlendirilen, fizik muayene ve genetik analiz sonucu PLS tanısı almış dört hasta retrospektif olarak incelenmiştir. Hastaların ikisi erkekti, ortalama yaş 16'ydı. Dermatolojik muayenede palmoplantar hiperkeratoz, deskuamasyon ve oral mukozada diş kaybı tüm olgularda saptanan özelliklerdi. Bir hastada eşlik eden diz ve dirsekte eritemli skuamlı plak lezyonlar bulunmaktaydı. Eşlik eden sistemik komorbiditeler değerlendirildiğinde bir olguda kistik fibrozis, nefrolitiazis, jinekomasti, bir olguda multiple karaciğer apsesi ve mental retardasyon öyküsü mevcuttu.
Kullanılan tedaviler incelendiğinde hastaların hepsi topikal nemlendirici, topikal keratolitik kullanmaktaydı. Asitretin tedavisi üç olguda kullanılırken, bir olguda eşlik eden multiple karaciğer apsesi olması ve karaciğer fonksiyon testlerinde bozukluk nedeniyle asitretin kullanılamamış onun yerine hastaya tazaroten krem tedavisi verilmişti. Hastaların tedavi yanıtları değerlendirildiğinde topikal-sistemik retinoid tedavisinin palmoplantar hiperkeratozda etkili olduğu ve hastaların yaşam kalitelerini arttırdığı belirlendi.

Sonuç:
PLS, Katepsin-C enzimini kodlayan CTSC (11q14.2) geninde mutasyon sonucu ortaya çıkan, gelişimde genetik, immünolojik ve mikrobiyolojik faktörlerin rol aldığı otozomal resesif geçişli, nadir bir genodermatozdur. Palmoplantar hiperkeratoz ve periodontit sonucu süt dişleri ve kalıcı dişlerin erken kaybı hastalığın karakteristik bulgularıdır.
CTSC geninde mutasyon sonucunda nötrofil fonksiyonlarında, kemotaksiste bozukluk gelişebilmekte, buna bağlı olarak hastalarda tekrarlayan enfeksiyonlar ve iç organ apseleri (karaciğer, beyin) oluşabilmektedir Hastalıktaki palmoplantar keratodermanın tedavisinde topikal nemlendiriciler, keratolitik ajanlar, topikal-sistemik retinoidler kullanılabilmektedir. Sistemik retinoidlerin, keratodermaya, periodontal hastalığa etkli olabileceği, enfeksiyon yatkınlığını azaltabileceği bilinmekte ve bu özellikleri retinoidleri tedavide en önemli tedavi ajanlardan biri yapmaktadır

Anahtar Kelimeler: *papillon lefevre sendromu*

Resim 1

Hastaların lezyonlarına ait klinik görünümler.

Tablo 1

Olgu	Yaş/Cinsiyet	Tanı Yaşı	Takip Süresi (yıl)	Aile Öyküsü	Lezyon	Biyopsi	Diş Kaybı	Komorbidite	Tedavi
I	11/K	6	5	+	Palmoplantar bölgede eritem, deskuamasyon, kserosis	Spongiyotik dermatit	+	-	Topikal keratolitik, asitretin
II	15/E	4	11	+	Palmoplantar bölgede eritemli squamlı plak	Spongiyotik dermatit	+	-	Topikal keratolitik, asitretin
III	12/K	4	8	+	Palmoplantar bölgede eritem, hiperkeratoz	Spongiyotik dermatit	+	Kistik fibrozis, nefrolitiazis, jinekomasti	Topikal keratolitik, asitretin
IV	26/E	6	20	-	Palmoplantar bölgede hiperkeratoz, fissürler, diz ve dirseklerde hiperkeratotik plak	Spongiyotik dermatit	+	Multiple karaciğer absesi	Topikal keratolitik, tazaroten

Hastaların demografik, klinik ve histopatolojik özellikleri.

[P-14]

Sorafenib kullanımı ile tetiklenen Kyrle hastalığının tedavisinde dupilumabın etkinliği: Bir olgu sunumu ve literatürün gözden geçirilmesi

Yusuf Can Edek[1], Sheyda Gharehdaghi[1], Betül Öğüt[2], Esra Adışen[1]
[1]Gazi Üniversitesi Tıp Fakültesi, Dermatoloji Ana Bilim Dalı, Ankara
[2]Gazi Üniversitesi Tıp Fakültesi, Patoloji Ana Bilim Dalı, Ankara

Amaç:

Kyrle hastalığı anormal keratinin transepidermal eliminasyonu ile karakterize kaşıntılı keratotik papül ve nodüllerin gözlendiği bir edinsel perforan dermatoz (EPD) tipidir. Hastalığın tanısını koymada klinik muayene ve histopatolojik inceleme önemlidir. Genellikle sistemik komorbiditelerin eşlik ettiği hastalığın tedavisinde topikal ve sistemik çeşitli tedavi ajanları kullanılabilmektedir.
Bu vaka sunumunda hepatosellüler kanser tedavisinde sorafenib kullanılmakta iken Kyrle hastalığı gelişen ve konvansiyonel tedavi ajanlarına dirençli olması üzerine dupilumab ile tedavi edilen bir olgu sunulmaktadır. Bu olguyu sunmaktaki amacımız dirençli perforan dermatoz hastalarında dupilumabın da bir tedavi olarak düşünülebileceğini vurgulamaktır

Olgu:

Yetmiş yaşındaki kadın hasta vücudundaki kaşıntılı lezyonlar nedeniyle dermatoloji kliniğimize başvurdu. Hastanın özgeçmişinde diyabetes mellitus, astım, konjestif kalp yetmezliği ve hepatosellüler kanseri olduğu öğrenildi. Hastanın 9 ay önce hepatosellüler kanser tanısı aldığı ve hastaya 7 ay önce sorafenib tedavisi başlanıldığı edinilen bilgiler arasındaydı. Sorafenib tedavisi başlandıktan iki hafta sonra ekstremitelerde başlayan kaşıntılı lezyonlar nedeniyle hasta tarafımızca değerlendirildi. Dermatolojik muayenede gövde ve alt ekstremitelerde yaygın eritemli keratotik papül ve nodüller mevcuttu. Klinik muayene ve histopatolojik değerlendirme ile hastanın tanısının Kyrle hastalığı olduğuna karar verildi. Hastada Kyrle hastalığının sorafenib kullanımına sekonder geliştiği kabul edildi. Topikal-sistemik kortikosteroid ve dar bant UVB fototerapisine dirençli giden hastada onkoloji bölümününde önerileri alınarak dupilumab uygulanmasına karar verildi. Tedaviyle başlangıçta kaşıntı şikayeti azalan hastanın üçüncü ay kontrolünde lezyonlarında gerileme olduğu da gözlendi. İlaç kullanımına bağlı herhangi bir yan etki izlenmedi.

Sonuç:

Kyrle hastalığı, hiperkeratotik, ülsere nodüller ve keratotik tıkaçlı papüllerle karakterize nadir bir EPD tipidir. Hastalığın diyabetes mellitus, böbrek ve karaciğer hastalıkları, malignite gibi birçok komorbidite ile birlikteliği gözlenebilmektedir.
İlaçlar, travma, enfeksiyonlar gibi çeşitli faktörlerin hastalığın etiyolojik ajanı olabileceği düşünülmektedir. Literatürde sorafenib kullanımı sonrası gelişmiş EPD olguları bulunmaktadır.
Tedavi seçenekleri arasında topikal-sistemik steroidler, antihistaminikler, topikal-oral retinoidler ve fototerapinin bulunduğu Kyrle hastalığının yönetimi bazı olgularda zorlayıcı olabilmektedir. Dupilumabın, kaşıntıyı azaltarak ve kaşınmayla oluşan mikrotravmayı önlediği ve EPD tedavisinde etkili olabileceği düşünülmektedir.

Anahtar Kelimeler: *dupilumab, Kyrle hastalığı*

Resim 1

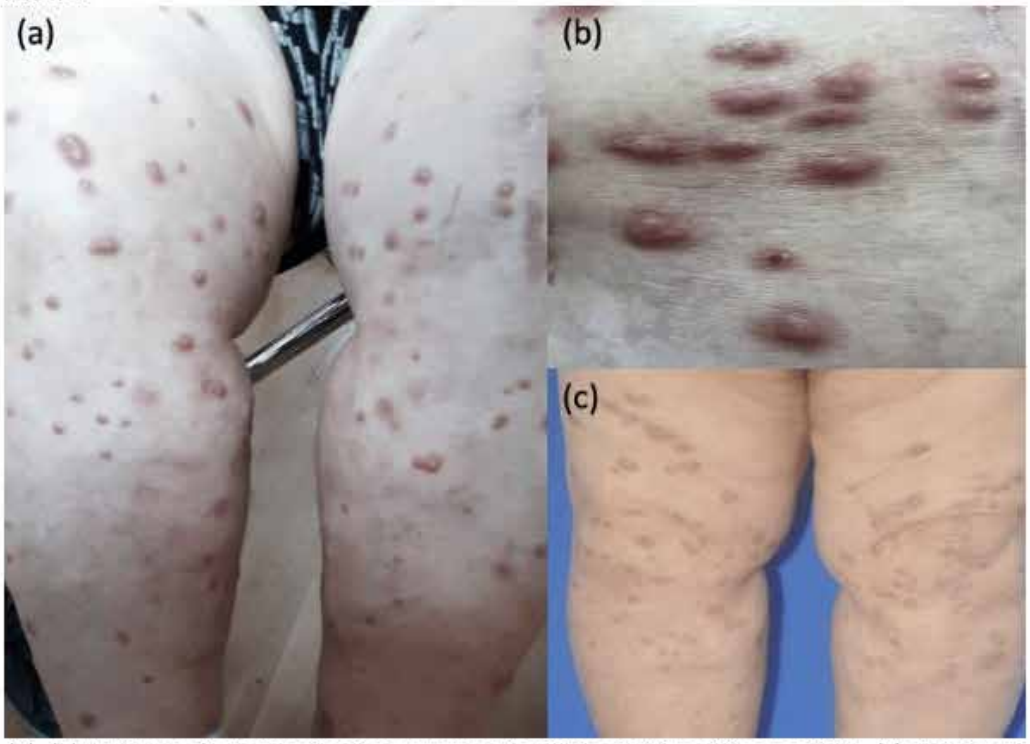

(a), (b) Hastanın alt ekstremitesinde yaygın eritemli keratotik papül ve nodüller, (c) dupilumab tedavisinin 3. ayında hastanın lezyonlarının gerilemiş görünümü.

Resim 2

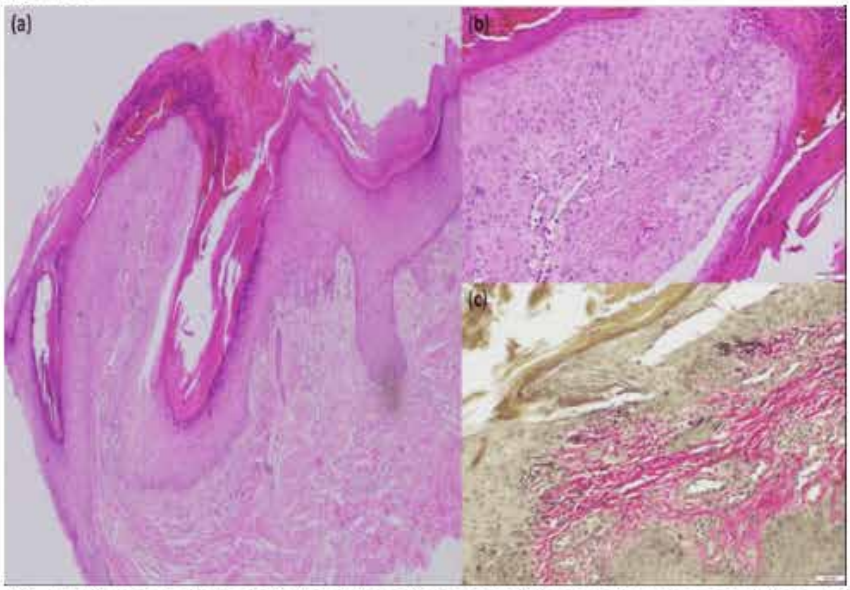

(a), (b) Histopatolojik değerlendirmede epidermiste hiperkeratoz, akantoz, epidermisin hemen altında nodül oluşturan, kistik görünümde içi elastik-kollajen lif demetleri ve nekrotik debri ile dolu lezyon (H&E, x4, x20), (c) epidermis içerisinde elastik lifler (Elastin Von Gieson, x20).

Tablo 1

Vaka	Yaş/Cinsiyet	Komorbidite	Lezyon	Lokalizasyon	EPD ile uyumlu histopatolojik inceleme	Önceki Tedaviler	Tedavi	Tedavi Yanıtı
Ying ve ark.	71/E	HT, KAH, SVO, DM, İnterstisyel pnömoni	Umblike papül, nodül	Gövde, ekstremite	+	Oral antihistaminik, topikal steroid, fototerapi	Dupilumab	+
Ying ve ark.	70/E	DM	Multiple papül, nodül	Gövde, ekstremite	+	Oral antihistaminik, topikal steroid	Dupilumab	+
Lee ve ark.	66/E	KBH, DM, HT	Hiperkeratotik nodül	Gövde, ekstremite	+	Fototerapi, oral nalfurafin	Dupilumab	+
Gil-Lianes ve ark.	40/K	AD	Kurutlu papül nodül	Gövde, ekstremite	+	Oral antihistaminik, topikal-sitemik steroid, fototerapi, siklosporin	Dupilumab + Fototerapi	+
Guo ve ark.	59/E	DM	Kurutlu papül nodül	Ekstremite	+	Sistemik steroid, hidroksikloroki n	Dupilumab	+
Liu ve ark.*	48.7 (7E/3K)	DM, KBH, AD	?	?	+	Topikal, sistemik tedavi, fototerapi	Dupilumab	+
Alsebayel ve ark.	20/K	Wilson hastalığı	Hiperpigmente eksoriye, umblike papül ve nodül	Ekstremite	+	Sistemik steroid	Dupilumab	+
Vakamız	70/K	DM, KAH, HCC, astım	Keratotik papül ve nodül	Gövde, ekstremite	+	Oral antihistaminik, topikal-sitemik steroid, fototerapi	Dupilumab	+

*Literatürde bildirilmiş dupilumab ile tedavi edilen edinsel perforan dermatoz olguları (EPD: Edinsel perforan dermatoz, E: Erkek, K: Kadın, HT: Hipertansiyon, KAH: Koroner arter hastalığı, SVO: Serebrovasküler hastalık, DM: Diyabetes Mellitus, KBH: Kronik böbrek hastalığı, AD: Atopik dermatit, HCC: Hepatosellüler kanser) *Liu ve ark. olgu sunumunda 10 tane dupilumab kullanan EPD hastası bildirmiştir.*

[P-15]
Seboreik keratoz benzeri mikozis fungoides: Zosteriform dağılımlı nadir bir varyant

Hatice Şanlı[1], Bengü Nisa Akay[1], Ahmet Taha Aydemir[1], Aylin Okçu Heper[2]
[1]Ankara Üniversitesi Tıp Fakültesi, Deri ve Zührevi Ana Bilim Dalı, Ankara
[2]Ankara Üniversitesi Tıp Fakültesi, Tıbbi Patoloji Ana Bilim Dalı, Ankara

Amaç: Mikozis fungoides (MF) en sık görülen primer kutanöz lenfomadır. Büyük taklitçi olan MF birçok inflamatuar hastalık ile klinik benzerlik gösterebilmektedir. Burada; klinik ve dermotoskopik olarak SK, dermatopatolojik olarak MF bulgularıyla zosteriform dağılımlı primer seboreik keratoz (SK) benzeri MF tanılı hastayı sunuyoruz.
Olgu: Ek hastalığı olmayan 38 yaş kadın hasta, on yıldır mevcut sol meme lateralinden sırta doğru zosteriform dağılımlı eritemli maküler zeminde kahverengi verrüköz yüzeyli SK benzeri papüller ile başvurdu. Geçirilmiş herpes zoster öyküsü yoktu. Son zamanlarda aksiller bölgede, boyunda, sol inguinal bölge çevresinde de benzer papüler lezyonlar oluşmuştu. Dermatoskopik muayenede papüler lezyonlarda milia benzeri kistler, komedo benzeri açıklıklar mevcuttu (Figür 1). Sol sırttan alınan biyopside epidermiste SK benzeri hiperplastik değişiklikler ve epidermis, dermiste atipik lenfositler görüldü (Figür 2). Geç yama-erken plak dönem ile uyumlu epidermiste SK benzeri değişiklikler bulunduran MF olarak hasta değerlendirildi. Sağ aksiller deri bölgesinden alınan biyopside ise büyük hücre transformasyonu bulunmaktaydı. Hastanın laboratuvar, lenf nodu USG, periferik yayma ve periferal kan akım sitometri incelemelerinde patoloji yoktu. Tetkikler sonucunda ikincil malignite saptanmadı. Evre 1A MF (T1N0M0B0) olarak değerlendirilen hastaya haftada 3 darband UVB ve pegile interferon alfa-2a 180 mcg/hafta tedavisi başlandı. 4 ay sonraki kontrolünde maküler lezyonlar gerilemiş, SK benzeri papüler lezyonlar yassılaşmıştı.
Sonuç: SK benzeri MF oldukça nadir olup şu ana kadar literatürde sadece 2 olgu tanımlanmıştır. Benign bir lezyon olan SK; kısa sürede, multipl lezyonlarla ortaya çıkan paraneoplastik bir bulgu (Leser-Trelat bulgusu) olabilir ve MF'e de eşlik edebilir. Olgumuzda eritematöz yama lezyonlar üzerinde lokalize SK benzeri lezyonların on yıldır var olması ve MF dermatopatolojisi göstermesi, SK benzeri lezyonların paraneoplazi değil primer MF lezyonları olduğunu desteklemektedir. MF'te SK benzeri lezyonlara epidermis/dermiste bulunan atipik lenfositlerden salınan sitokinlerin neden olabileceği düşünülmektedir. Sonuç olarak SK sık görülen benign lezyon olmakla birlikte zeminde eritematöz yama/plak gibi lezyonların varlığı, SK'nın primer MF lezyonu olabileceğini de akla getirmelidir.

Anahtar Kelimeler: *mikozis fungoides, seboreik keratoz*

Figür 1

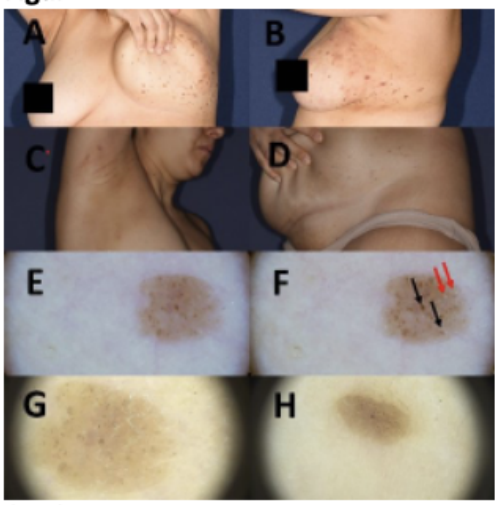

(A,B) Sol meme lateralinden sırta doğru zosteriform dağılımlı eritemli maküler zeminde seboreik keratoz benzeri papüller (C,D) Aksiller bölgede ve sol inguinal bölge çevresinde seboreik keratoz benzeri papüller (E) Seboreik keratoz benzeri lezyonun polarize modda dermatoskopik görünümü (F) Polarize olmayan modda keskin sınırlı seboreik keratoz benzeri lezyonda komedo benzeri açıklıklar (siyah oklar) ve milia benzeri kistler (kırmızı oklar) (G,H) Seboreik keratoz benzeri diğer lezyonların dermatoskopik görünümleri

Figür 2

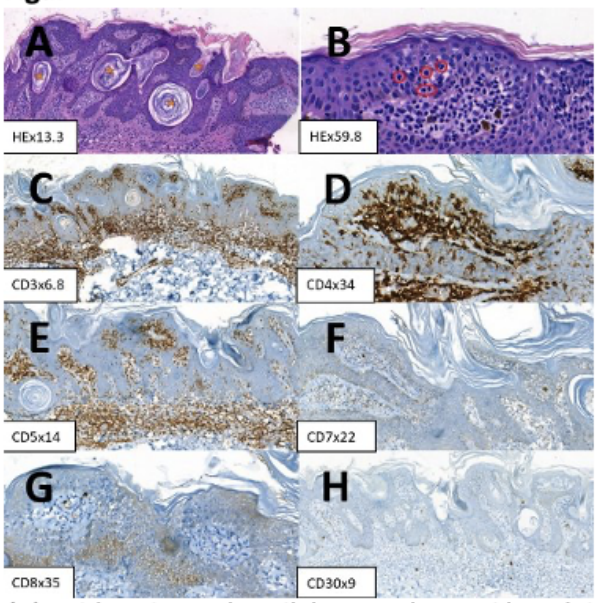

(A) Epidermiste seboreik keratoz benzeri bazaloid proliferasyon ve içinde keratin kistleri (yıldız), fibrotik görünümdeki dermiste perivasküler ve dağınık orta şiddette lenfoid hücreler (B) Epidermis içinde küçük veya orta büyüklükte hiperkromatik düzensiz nükleuslu, dar bir perinükleer halo bulunduran atipik lenfoid hücreler (kırmızı yuvarlaklar içerisinde), dermiste de benzer şekilde atipik lenfoid hücreler ile arada melanofajlar (C) Epidermis ve dermisteki lenfoid hücrelerin tamamına yakını CD3(+) T hücreler (D,G) T hücrelerin çok büyük bir kısmı CD4(+)/CD8(-) (E) CD5 ile ifade kaybı yok (F) CD7 ile ifade kaybı var (H) CD30 ile dermiste dağınık çok az sayıdaki hücre pozitif

[P-16]
Dudakta Kondroid Siringoma: Olgu Sunumu

Adam Jarbou[1], Gonca Elçin[1], Ayşen Karaduman[1], Deniz Tatar[1], Özay Gököz[2], Kerem Yılmaz[2], Muhammed Aslan[1]
[1]Hacettepe Üniversitesi Tıp Fakültesi, Dermatoloji Ana Bilim Dalı, Ankara
[2]Hacettepe Üniversitesi Tıp Fakültesi, Patoloji Ana Bilim Dalı, Ankara

Giriş:
Kondroid siringoma (KS) ter bezlerinden köken alan nadir görülen bir tümördür. Sıklıkla ileri yaşlarda görülmektedir. Ağrısız, yavaş büyüyen, düzgün sınırlı nodüler lezyonlardır. Özellikle baş-boyun bölgesinde yerleşmektedir, erkeklerde kadınlara oranla iki kat daha sık görülmekte ve çoğu vakada benigndir. İlk kez Billroth tanımlamış ve histopatolojik olarak tükürük bezi yapısına benzerliğinden dolayı cildin mikst tümörü olarak adlandırmıştır. Sık görülen diğer tümöral lezyonlarla karıştırılabilir. Bu yazıda dudakta yerleşimli KS olgusu ve tedavi yaklaşımı sunuldu.

Olgu:
Kırkaltı yaşında kadın hasta polikliniğimize 15 yıldır olan son 7 yılda büyüme gösteren üst dudakta lezyon nedeniyle başvurdu. Dermatolojik muayenede Üst dudak filtrum solunda 1,2 cm çapında sert subkütan nodül (resim 1); dermoskopisinde bası ile beyazlama izlendi (resim 1). Pilomatriksoma ve epidermal kist ön tanılarıyla ekstirpasyon uygulayarak lezyon kist duvarını da içerecek şekilde çıkarılıp, primer onarım yapıldı. Histopatolojik incelemede iyi sınırlı dermal nodüler proliferasyonu ve bu nodüler yapılar kondroid olan mezenkimal ve epitelyal bileşenden oluştuğu izlendi (resim 2). Hastamıza yıllık takip önerdik.

Tartışma:
KS epitel ve mezenkimal dokuların karışımından oluşan, primer cilt tümörlerinin %0,01 'den azını oluşturur. KS genellikle 0.5-3 cm çapa sahiptir. Mazoujian tarafından iki KS'lı hastanın yapılan immunohistokimyasal analizleri apokrin differansiasyonu işaret etmektedir. Ancak, bu tümörün orijini hala tartışmalı bir konudur. Olgumuzun histopatolojik incelenmesinde glandüler yapılarda apokrin mikst tümör olarak dikkati çekmekteydi. Ayırıcı tanısına derinin epidermal ve mezenkimal tümörleri girer. Tedavide total eksizyon uygulandığında lokal rekürrens göstermeyen benign bir tümördür. Ancak nadir de olsa malign formların bildirilmiş olması akılda tutulmalı ve hastalar lokal rekürrens ve uzak metastaz yönünden takip edilmelidir. Total eksize edilmeyen veya elektrodesikkasyon ile tedavi edilen olgularda nüks bildirilmiştir. Malign formlar genellikle kadın hastalarda ve gövdede görülmektedir.

Sonuç:
Özellikle orta yaş hastaların baş boyun bölgesinde görülen nodüler lezyonlar ayırıcı tanıda KS'yı akla getirmeli ve malignite riski nedeniyle takibe alınmalıdır. Nadir görüldüğünden ve diğer tümörel lezyonlarla karıştırılması nedeniyle sunmayı uygun bulduk.

Anahtar Kelimeler: *Siringoma*

Resim 1

Hastanın klinik ve dermoskopik resimleri

Resim 2

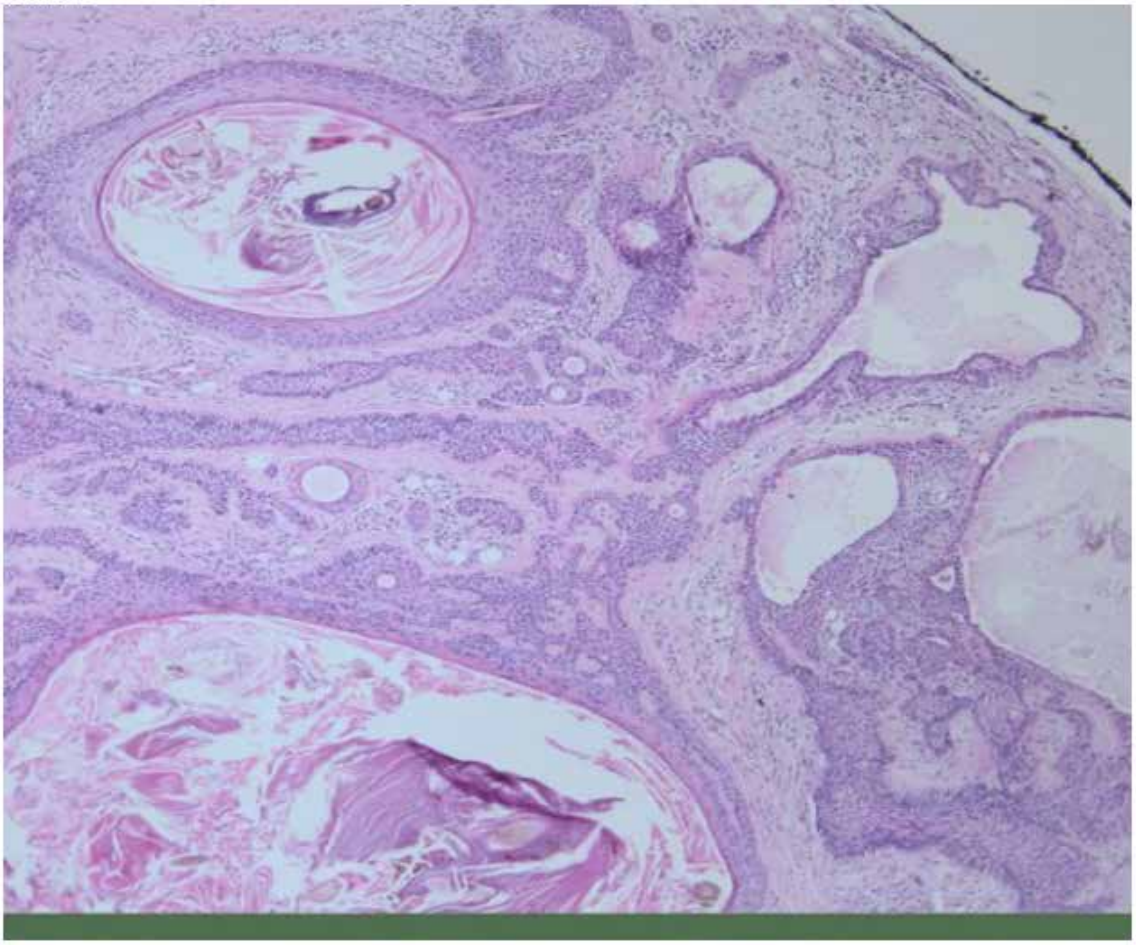

Histopataolojik görüntü: iyi sınırlı dermal nodüler proliferasyonu ve bu nodüler yapılar kondroid olan mezenkimal ve epitelyal bileşenden oluşmakta ve Kondromiksoid stroma içerisinde tübüler yapılar

[P-17]

Kronik lenfositik lösemili bir hastada granülomatöz pigmente purpurik dermatoz: Nüks habercisi olabilir mi?

Esra Yıldırım Bay[1], Serra Rana Cesur[1], Ruveyda Küçük[1], İlteriş Oğuz Topal[1], Özben Yalçın[2]
[1]Sağlık Bilimleri Üniversitesi Prof. Dr. Cemil Taşcıoğlu Şehir Hastanesi, Dermatoloji Kliniği, İstanbul
[2]Sağlık Bilimleri Üniversitesi Prof. Dr. Cemil Taşcıoğlu Şehir Hastanesi, Patoloji Kliniği, İstanbul

Amaç: Remisyondaki KLL tanılı bir hastada granülomatöz pigmente purpurik dermatoz (GPPD) gelişimi ve sonrasında görülen KLL nüksü sunularak; GPPD'nin KLL relaps öncüsü olabileceği ihtimalinin tartışılması amaçlanmıştır.

Olgu: 69 yaşında remisyonda KLL hastalığı olan erkek hasta, 6 aydır tüm vücutta giderek artan, kırmızı lekeler nedeniyle tarafımıza başvurdu. Dermatolojik muayenesinde tüm vücutta yaygın 2-5 mm çaplarında, kırmızı- kahve renkli, purpurik, makül-papüller, pembemsi infiltre papüller görüldü. Dermatoskopik incelemede pembe-bakır renkli pigmente zeminde, multiple kırmızı dot ve globüller izlendi. Lezyondan alınan biyopside dermiste belirgin granülom yapıları, eritrosit ekstravazasyonu saptanması üzerine; hastaya klinik ve histopatolojik bulgular eşliğinde GPPD tanısı konuldu. 20 seans dUVB ve kalsiyum dobesilat kombinasyon terapisi başlanan hastanın kontrollerinde granülomatöz lezyonların sebat etmesi üzerine hematoloji bölümünden onay alınarak metotreksat 15mg/hafta tedavisine geçildi. Metotreksat tedavisiyle granülomatöz infiltratif lezyonlarında gerileme izlenen hastanın 12. ayındaki kontrollerinde, önceki lezyonlardan farklı karakterde lividi renkli endüre papüller görüldü ve alınan punch biyopsi incelemesinde dermiste CD 79a, CD 5 pozitif hücrelerden oluşan infiltrasyon görülerek, KLL relapsı olarak değerlendirildi. Hasta hematolojiye konsülte edildi. Hastada venetoklaks tedavisi ile remisyon sağlandı.

Sonuç: GPPD histopatolojik incelemede lenfohistiyositik infiltrasyona ek olarak granülom formasyonunun görüldüğü, PPD'nin nadir histolojik bir varyantıdır. GPPD'de lezyonlar sıklıkla alt ekstremitede lokalize olmakla birlikte olgumuzdaki gibi generalize olan vakalar çok nadirdir.
Hiperlipidemi, otoimmün hastalıklar, hipertansiyon ve diyabet eşlik eden hastalıklar olarak raporlanmıştır. Olgumuz KLL ile GPPD birlikteliği olan ilk vakadır. Primer kutanöz lenfoma ve sistemik lenfomaların sekonder kutanöz tutulumundan alınan deri biyopsilerinde belirgin bir granülomatöz doku reaksiyonun varlığı nadir gözlenen bir fenomendir. Gallardo ve ark. 16 vakadan oluşan serilerinde 5 olguda granülomatöz komponentin kutanöz lenfoma öncesinde olduğunu gözlemlediler. Olgumuzda gözlenen GPPD, Gallardo ve ark. tarafından bildirilen lenfoma öncesi granülomatöz doku reaksiyonu fenomenlerinden biri olabilir ve potansiyel olarak nüksün bir habercisini temsil edebilir. GPPD etiyopatogenezinin aydınlatılması için ileri araştırmalara ihtiyaç vardır, ancak GPPD hastalarında lenfoma gelişimi açısından hastalar yakın takibe alınmalıdır.

Anahtar Kelimeler: *GPPD, KLL*

[P-18]

Sağ kolda ağrılı nodüllerle başvuran sporotrikoid kutanöz tüberküloz olgusu

Metin Zeyrek[1], Sibel Doğan Günaydın[1], Deniz Ateş Özdemir[2], Ahmet Çağkan İnkaya[3]
[1]Hacettepe Üniversitesi Deri ve Zührevi Hastalıkları Anabilim Dalı
[2]Hacettepe Üniversitesi Patoloji Anabilim Dalı
[3]Hacettepe Üniversitesi Enfeksiyon Hastalıkları Anabilim Dalı

Deri tüberkülozu (tbc), derinin kronik seyirli granülomatöz enfeksiyonudur. Etkenin deriye giriş yoluna, konakçının immün yanıtına, basilin sayı ve virulansına göre değişik klinik formlarda ortaya çıkabilir. Sporotrikoid kutanöz tüberküloz ise deri ve deri altı dokuları etkileyen nadir bir deri tüberküloz formudur. Lenfatik damarlar boyunca sporotrikoid düzende yayılan nodüller ve ülserlerle karakterizedir. Sporotrikoid kutanöz tüberküloz tanısı genellikle klinik özellikler, histopatoloji ve laboratuvar testlerinin kombinasyonuna dayanarak konur. 33 yaş kadın hasta yaklaşık 10 aydır olan sağ kol boyunca uzanan ağrılı, sert ve bazılarında ülserasyon izlenen nodüllerle başvurdu. Hasta dış merkeze birkaç sefer başvurmuş. Nodüllerin birinden alınan punch biyopsi sonucuyla hasta sarkoidoz kabul edilip yaklaşık 1 ay düşük doz steroid tedavisi ile takip edilmiş. Tarafımızca alınan biyopsinin histopatolojisinde langhans tipi dev hücrelerin izlendiği tüberküloid benzeri granülomların varlığı, tipik klinik prezantasyon ve quantiferon pozitifliğinin saptanması nedeniyle diğer ayırıcı tanılar da dışlandıktan sonra hastaya sporotrikoid kutanöz tüberküloz tanısı konuldu. Bizim vakamızda doku tüberküloz kültürü, ARB boyama ve mikobakteri moleküler testi (PCR) negatifdi. Antitüberküloz tedavinin birinci ayından itibaren ağrıları kaybolan hasta tedavisinin 4.ayında nodüler şişlikleri tama yakın gerileme gösterdi. Antitüberküloz tedavisi 9 ay olarak planlanan hasta tedavisine devam etmekte. Bu olgu sunumu, literatürde çok az sayıda bildirilen deri tüberkülozunun nadir bir formu olan sporotrikoid kutanöz tüberküloz tanısının ayırıcı tanıda akılda tutulması gerektiğini ve deri tüberkülozu tanısında doku kültürü ve moleküler testlerden daha çok histopatoloji ve klinik şüphenin tanı koymada göz önünde bulundurulması gerektiğini vurgulamak amacıyla sunulmuştur.

Anahtar Kelimeler: *Sporotrikoid kutanöz tüberküloz, deri tüberkülozu*

[P-19]
Melanom Gelişen Orta Boy Konjenital Melanositik Nevüs Olgusu

Mustafa Kamer Kaymak, Burkay Adem Şahin, Sibel Ersoy Evans
Hacettepe Üniversitesi Tıp Fakültesi, Deri ve Zührevi Hastalıkları Anabilim Dalı, Ankara

Giriş:
Konjenital melanositik nevüsler(KMN) doğumda mevcut olan nevüslerdir. Bunlar intraepidermal,dermal veya her iki yerleşimde de olabilen benign melanositik proliferasyonlardır. Lezyonlar nadiren doğumdan sonra veya 2 yıl içinde belirirler. KMN'ler genel olarak küçük(<1.5cm), orta (1.5cm-19.9cm), büyük (20cm – 39,9) ve dev(>40cm) KMN şeklinde sınıflandırılıdır. Bir KMN üzerinde melanom gelişme riskinin nevüsün büyüklüğü ile doğru orantılı olduğuna inanılmaktadır ve küçük ile orta boy nevüsler için %2,6 ila 4,9 ve dev nevüsler için %6 ila 20 arasında değişmektedir. Burada orta boy KMN üzerinden gelişen bir malign melanom olgusu sunulmuştur.

Olgu:
Doğumdan beri kulak çevresi ve saçlı deride KMN tanılı 11 yaşında erkek hastanın 1 yıl önce sağ preaurikular alanda yeni gelişen ve yavaşça büyüyen bir nodülü mevcutmuş. Büyüyen kitlesi 10-15cm boyutlarına ulaşmış. Dermoskopik muayenesinde sağ temporal scalpte,sağ aurikula superiorda ve sağ mandibulada preaurikular kısımda yoğun globüllerin izlendiği hiper-hipopigmentasyon alanlarının olduğu yaklaşık 10*14 cm boyutlarında kahverengi-siyah pigmente yama gözlendi. Hastanın alınan deri punch biyopsi sonucu spitz nevus ile uyumlu sonuçlanmış. Kitlenin büyümesi üzerine yapılan USG'de sağ preaurikuler bölgede subkutan yağlı dokuda 14*7 mm primer lezyon, sağ parotiste büyüğü 27*18 mm boyutunda çok sayıda hipoekojen lezyon ve sağ servikal zincirde çok sayıda LAP saptanmış. Bunun üzerine yapılan parotis biyopsisi malign melanom gelmiştir. PET/BT tetkikinde ise sağ preaurikiler bölge derisinde primer malignite lehine nodüler kalınlaşma alanı saptanmıştır.Yapılan parotisektomi ve servikal lenfadenektomi ile yapılan doku incelemeleri de malign melanom metastazı ile uyumlu gelmiştir.

Sonuç:
Malign melanom pediatrik hastalarda nadir görülen bir neoplazmdır. KMN'nin boyutu, konumu ve çoklu satellit nevüslerle ilişkisi de melanom gelişimini etkilemektedir. Bizim olgumuzda ise orta boy konjenital nevus bulunmasına karşın metastatik melanom gelişmiştir. Hastamızın parotis ve servikal LAP'lerinde metastaz saptanmıştır. Sonuç olarak her ne kadar nadir görülmekle birlikte değerlendirlen tüm konjetital nevuslerin dermoskopik ve elle muayenesinin yapılması, gerekli aralıklarla fotoğraflanarak karşılaştırılması ve şüpheli durumlarda patolojik ve radyolojik incelemelerin yapılması tarafımızca önerilmektedir.

Anahtar Kelimeler: *Konjenital Melanositik Nevüs, Melanom*

Resim 1

Parotidektomi ve servikal lenfadenektomi sonrası preaurikuler bölgedeki KMN. Mavi okla gösterilen 3 adet parodidektomi operasyonu sonrası gelişen hemorajik kurutlu skarlar

Resim 2

Oksipitotemporal bölge, preaurikuler bölge ve aurikulayı tutan KMN

[P-20]

COLA7A1 ve RSPO4 mutasyonlarının saptandığı distrofik epidermolizis büllöza ve izole tırnak bozukluğu olan bir aile: Vaka serisi

Ayşe Öktem[1], Berna Sevim[2], Kaan Gündüz[1], Ezgi Gökpınar İli[3], Hatice Şanlı[1], İbrahim Kaplan[2], Esra Erdemli[4], Nüket Yürür Kutlay[1]
[1]Ankara Üniversitesi Tıp Fakültesi, Deri ve Zührevi Hastalıkları Ana Bilim Dalı, Ankara
[2]Ankara Üniversitesi Tıp Fakültesi, Tıbbi Genetik Ana Bilim Dalı, Ankara
[3]İstanbul Başakşehir Çam ve Sakura Şehir Hastanesi, Tıbbi Genetik Bölümü, İstanbul
[4]Ankara Üniversitesi Tıp Fakültesi, Histoloji - Embriyoloji Ana Bilim Dalı, Ankara

Amaç: Epidermolizis bülloza (EB); travmaya açık yerlerde frajilite ve bül oluşumu ile karakterize, hem klinik hem de kalıtımı çeşitlilik gösteren bir genodermatozdur.Hastalığın distrofik epidermolizis bülloza (DEB) alt tipi COL7A1 mutasyonları sonucu tip VII kollajen fonksiyonunun bozulması, bül oluşumu ve frajilite ile seyreder. Bu çalışmada otozomal dominant kalıtım paterni gösteren farklı klinikler ile seyreden üç kardeş ve ebevenylerdeki genetik incelemeler,izole anonişi ve gonadal mozaisizm örneği sunulmaktadır.
Olgu: 13 yaşında kız hasta doğumdan bu yana devam eden akral bölgeler ve travmaya açık yerlerde daha yoğun görülen vezikül/büller, erode alanlar, milia ve skar formasyonu, ayak tırnaklarında anonişi ile başvurdu(resim1). Hastanın ablasında ve abisinde doğumda olmayıp infant dönemde başlayan tırnak deformitesi ve daha hafif seyreden benzer şikayetleri olduğu, annede ise yirmi tırnak deformitesi görüldü(resim2).Babanın dermatolojik muayenesi ise normaldi. Hastanın kendisinden ve kardeşlerinden alınan biyopsi subepidermal ayırlma ile karakterize inflamatuar olmayan vezikülobülloz dermatit ile uyumluydu.Periferik kandan yapılan genetik incelemede üç kardeşte c.6127G>A (p.Gly2043Arg) heterozigot mutasyonu saptandı.Histopatoloji ve genetik inceleme ile otozomal dominant distrofik epidermolizis bülloza (DDEB) tanısı koyuldu. Annedeki anonişinin DDEB'nin nadir görülen bir alt tipi olan "epidermolysis bullosa, nails only"e bağlı olabileceği düşünüldü ancak doku ve kan incelemelerinde anne COL7A1 mutasyonları açısından normal bulunurken babada mozaisizm şüphesi olması sonrası sperm mutasyon analizi planlandı. Bu incelemede babada sperm örneklerinde c.6127G>A (p.Gly2043Arg) değişikliği heterozigot olarak saptandı. Annenin ileri incelemesi diğer iki kardeşinde de anonişi görülmesi üzerine nonsendromik izole anonişiden sorumlu olduğu gösterilen RSPO4 geni mutasyonları incelenmiş üç hastada da RSPO4 geninde (NM_001029871.4) IVS1+1G>A homozigot mutasyonu saptanmıştır. Hastamız ve iki kardeşinde ise aynı değişiklik heterozigot olarak saptanmıştır.
Sonuç: Bu aile, hem kliniği olmayan babada mutasyon analizi için farklı dokuların çalışılarak mozaikliğin gösterilmesi, hem de DDEB'te aile içi fenotipik değişkenlik açısından önemlidir. Ayrıca ilk muayene bulgularının aksine hastalığın anneden değil babadan aktarılması, annede izole tırnak bozukluğundan sorumlu RSPO4 gen mutasyonunun tespit edilip çocuklara aktarılması çarpıcı bir örnektir.

Anahtar Kelimeler: *Epidermolizis bülloza, Mozaisizm*

Resim1

Hastanın başvurusundaki yaygın erode, likenifiye alanlar ve anonişi

Resim2

Abide tibia ön yüzüne sınırlı lezyonlar,2a; ablada yaygın ancak daha hafif lezyonlar, 2b; annede el ve ayak tırnaklarında distrofi, 2c ve 2d

[P-21]

Otolog Hematopoetik Kök Hücre Nakli Sonrası Remisyona Giren Plak Psoriasis Olgusu

Sidar İlik[1], Gülşah Mutlu[1], Ferdi Öztürk[1], Emel Bülbül Başkan[1], Ömer Candar[2], Vildan Özkocaman[2]
[1]Bursa Uludağ Üniversitesi Tıp Fakültesi, Deri ve Zührevi Hastalıkları Ana Bilim Dalı, Bursa
[2]Bursa Uludağ Üniversitesi Tıp Fakültesi, Hematoloji Bilim Dalı, Bursa

Amaç: Psoriasis, derinin sık görülen kronik proliferatif ve inflamatuar hastalığıdır. En sık görülen tipi plak psoriasistir.İyi sınırlı eritemli, skuamlı plaklarla karakterizedir. Hastalık genetik, çevresel faktörler ile T hücre, keratinosit, dendtrik hücreler arasındaki etkileşim sonucu IL-17,IL-23 ve TNF alfa gibi sitokinlerin merkezde olduğu kompleks süreçlerle meydana gelmektedir. Son yıllarda biyolojik ajanlar tedavide memnuniyet yaratsa da hastalığın küratif tedavisi bulunmamaktadır.Psoriasis ve kemik iliği naklinin sık olması bu iki durumun bir arada olduğu hastaları karşımıza çıkarmaktadır. Hayvan çalışmalarında ve başka endikasyonlarla yapılan kemik iliği nakillerinde hastalığın remisyona girdiği gözlenmiştir. Burada multipl miyelomlu otolog kemik iliği nakli (okit) sonrası remisyona giren bir psoriasis olgusu sunulmaktadır.
Olgu: 66 yaşında, 15 yıldır psoriasisi olan erkek hasta hematoloji servisi yatışında mutipl myelom sebebiyle okit öncesinde tarafımıza danışıldı. Sistemik tedavi öyküsü olmayan hasta topikal tedavilere yanıtsızdı. Hastanın muayenesinde saçlı deri, sakal, göğüs, diz, dirsek, kalça ve belde eritemli, skuamlı plaklar mevcuttu.Hastaya okit planı sebebiyle taburculuk sonrası kontrol önerildi. Nakilden 6 hafta sonra lezyonlar postinflamatuar hiperpigmentasyonla gerilemişti. Tedavisiz izlem kararı alınan hastada 11 aylık kontrolde relaps izlenmedi.
Sonuç: Literatürde hastamızda olduğu gibi kemik iliği nakli sonrası remisyonla seyreden olgular olsa da indüklenen ve remisyon sonrası relaps izlenen olgular da mevcuttur. 20 yıla kadar remisyon gözlenen olgular bildirilmiştir. Bunu naklin tipi (otolog, allojenik), vericinin psoriasis hastası olması gibi faktörler etkilemektedir. Allojenik nakilde relaps az beklenirken, okitte sık beklenen durumdur.
Nakil sonrası iyileşme, hazırlık ve nakil sonrası verilen ilaçlardaki yoğun immünsupresyonun psoriasise yol açan patolojik hücreleri de baskıladığı düşünülmektedir. Okitli hastalarda immünolojik resetlenme mekanizması üzerinde durulmaktadır. Nakil öncesi uygulanan ablatif tedavilerde patojenik hücrelerin kaybolduğu, nakil sonrasında oluşan hücrelerde toleransın geliştiği düşünülmektedir. Okitte hastaya kişinin kendi lenfositleri nakledildiğinden kişinin çevresel tetikleyecilerle karşılaştığında relapsın meydana geldiği düşünülmektedir.
Transplant hastalarının artması sebebiyle dermatologların bu hastalarla daha sık karşılacağını düşünmekteyiz. Bu olgu vesilesi ile tedavi ve izlem kararlarıda farklı bir açıdan değerlendirme gerektiğini vurgulamak istedik.

Anahtar Kelimeler: *otolog hematopoetik kök hücre nakli, psoriasis*

hematopoietik kök hücre nakli öncesi

otolog hematopoietik kök hücre nakli öncesinde saçlı deri, bel, uyluk distali ve dirsekte eritemli, skuamlı plaklar

hematopoietik kök hücre naklinden altı hafta sonra

otolog hematopoietik kök hücre naklinden sonra plakların psoriasise yönelik tedavi olmadan iyileştiğini görmekteyiz

[P-22]

Skleromiksödem ve nadir bir gammopati birlikteliği

Ahmet Talha Cengiz[1], Harbiye Dilek Canat[1], Ozan Erdem[2], Fatmagül Kuşku Çabuk[3], Zafer Türkoğlu[1]
[1]Başakşehir Çam ve Sakura Şehir Hastanesi, Deri ve Zührevi hastalıkları Ana Bilim Dalı, İstanbul
[2]Medeniyet Üniversitesi, Deri ve Zührevi Hastalıkları Ana Bilim Dalı, İstanbul
[3]Başakşehir Çam ve Sakura Şehir Hastanesi, Tıbbi Patoloji Ana Bilim Dalı, İstanbul

Amaç:
Skleromiksödem, liken miksödematozus olarak da bilinen bir kutanöz müsinozdur. Kutanöz müsin birikiminin yanı sıra fibroblast proliferasyonunda artış, fibrozis, jeneralize papüler ve sklerodermoid erüpsiyon, monoklonal gammopatinin eşlik etmesi ve tiroid hastalığının olmaması diğer müsinozlardan ayırt edilmesini sağlar. Kadın ve erkekleri eşit sıklıkla etkiler, 30- 80 yaşları arasında ortaya çıkar. Hastaların %80'den fazlasında, tipik olarak IgG-lambda tipinde bir paraproteinemi vardır. Ekstrakutanöz sistem tutulumları nedeniyle önemli morbidite ve mortaliteye yol açabilir. Tipik dermatolojik ve histopatolojik bulgularıyla skleromiksödem tanısı alarak MGUS (anlamı belirlenemeyen monoklonal gammopati) tespit edilen hastanın sunulması amaçlandı.

Olgu:
55 yaş, erkek hasta. 7 ay önce tek taraf el bileğinde başlayıp iki ele, üst kola ve ayaklara yayılan sert kabarıklıklar ve deride sertleşme şikayeti ile kliniğimize başvurdu. Bilinen hastalığı yoktu. Ailede benzer hastalık yoktu. Dermatolojik muayenesinde her iki el sırtı ve parmak laterallerinden başlayarak üst kola doğru uzanan yaygın, birkaç milimetre çapında sert papüller ve papüllerin birleşmesiyle oluşmuş, deride sertliğe sebep olan plaklar; boyun ve sırt derisinde kalınlaşma saptandı. Biyopsi örneğinde epidermiste ortokeratoz, hafif akantoz; dermiste fibroblast artışı ve soluk görünüm seyredildi. PAS-AB boyası ile dermiste müsin birikimi izlendi. Laboratuvar tetkiklerinde patoloji saptanmadı Hastaya klinik ve histopatolojik bulgularla skleromiksödem tanısı konuldu. Altta yatabilecek gammopati açısından yapılan serum elektroforez incelemesinde gama bandında %20'lik artış saptanarak. hematoloji kliniği ile beraber MGUS tanısı konuldu.

Sonuç:
Skleromiksödem, en sık birliktelik gösterdiği IgG lambda monoklonal gammopatisi dışında birçok sistemde tutuluma bağlı olarak hayatı tehdit etme riski olan bir hastalıktır. Monoklonal gammopati saptanan hastaların %10' unda multipl myelom görülebilmektedir. Literatürde skleromiksödem ile MGUS birlikteliği nadiren bildirilmiştir. Bu hastalarda diğer sistem tutulumları da eşlik edebilmektedir.
Nadir görülen bir hastalık olan skleromiksödemin erken tanı alması sonucu altta yatabilecek hastalıkların tespiti kolaylaşmakta ve tanı süresi kısalmaktadır. Dolayısıyla hastalığın morbidite ve mortalitesi azalmaktadır. Bu nedenle sklerodermoid deri değişiklikleri ile başvuran hastalarda plazma hücre diskrazileri araştırılmalıdır.

Anahtar Kelimeler: *MGUS, Skleromiksödem*

baş, boyun ve eller

hastanın boyunda katlantıları(shar pei), ellerde papülleri ve parmak sırtında donut bulgusu

[P-23]

Metotreksat Kullanan Psoriazis Tanılı Hastalarda FIB-4 Skorunun Değerlendirilmesi

Burkay Adem Şahin, Sibel Doğan Günaydın
Hacettepe Üniversitesi Tıp Fakültesi, Deri ve Zührevi Hastalıkları Ana Bilim Dalı, Ankara

Amaç: Psoriazis hastalarında kullanılan metotreksat tedavisi sonrası görülen hepatotoksisite ve hepatik transaminaz seviyelerinde yükselme literatürde bildirilmiştir. Bununla birlikte daha endişe verici olan, metotreksatın karaciğer histolojisindeki değişiklikler üzerine etkisi ve özellikle de fibrozis ve sirozla olan ilişkisidir. Bu tek merkezli çalışmada, uzun süre metotreksat tedavisi alan hastalardaki karaciğer değişikliklerinin göstergesi olarak FIB-4 skorlama testinin gücünün incelenmesi amaçlanmıştır.

Gereç, Yöntem-Bulgular: Çalışmaya dahil edilen 35 hasta için, demografik ve klinik özellikler olgu rapor formlarında kaydedilmiştir. Bu hasta grubunun 20'si kadın, 15'i erkek olup, median yaşları 41,6 yıldır. Hastaların median psoriazis hastalık süresi ise 16,6 yıldır. Çalışmaya dahil edilen hastalarda ortalama kümülatif metotreksat dozu 1808 mg ve ortalama FIB-4 skorları ise 0,76'dır. Çalışmaya katılan hastaların FIB-4 skorları 65 yaş üstündeki ve altındaki hastalar için farklı değerlendirilmiş olup karaciğer fibrozisini değerlendirmek amacıyla ileri inceleme yapılması gereken FIB-4 skoru saptanmamıştır.

Sonuç: Sonuç olarak, çalışmamızda metotreksat kullanan psoriazis hastalarında incelenen FIB-4 skorlarında genel popülasyonla karşılaştırıldığında anlamlı bir fark saptanmamıştır. Buna rağmen metotreksatın bilinen hepatotoksik etkisi sebebiyle psoriazis hastalarının klinik takiplerinde düzenli FIB-4 skoru ölçümü önerilir. Bu veriler doğrultusunda uzun süre ve yüksek dozlarda metotreksat kullanan hastalardaki karaciğer değişikliklerinin erken tespitinde FIB-4 skorunun anlamının tespiti için farklı yaş aralıkları ve cinsiyetleri kapsayan daha geniş kapsamlı klinik çalışmalara ihtiyaç vardır.

Anahtar Kelimeler: *FIB-4, Psoriazis*

[P-24]

Dirençli Jeneralize Granüloma Annülare Tedavisinde UVA1 Fototerapisi ve İzotretinoin Kombinasyonu: Bir Olgu Sunumu

Evren Ateşci[1], Yusuf Can Edek[1], Özge Nur Arıcasoy[2], Özlem Erdem[2], Esra Adışen[1], Ayla Gülekon[1]
[1]Gazi Üniversitesi Tıp Fakültesi, Dermatoloji Ana Bilim Dalı, Ankara
[2]Gazi Üniversitesi Tıp Fakültesi, Patoloji Ana Bilim Dalı, Ankara

Amaç: Granüloma annülare(GA), genellikle kendi kendini sınırlayan benign seyirli kutanöz granülomatöz bir hastalıktır. Tedavide topikal-sistemik tedavi ajanları ve fototerapinin kullanıldığı hastalıkta tedaviye direnç gözlenmesi durumunda kombinasyon tedavileri ön plana çıkmaktadır. Bu olgu sunumunda vücutta yaygın kaşıntılı lezyonlar ile takip edilip klinik muayene ve histopatolojik değerlendirme sonucunda jeneralize GA tanısı alan bir kadın hasta sunulacaktır. Takiplerinde standart tedavilere dirençli olması üzerine tedavide UVA1 fototerapisi ve izotretinoin kombinasyonu uygulanan hastayı GA yönetiminde UVA1 fototerapisinin etkinliğini belirtmek, UVA1 fototerapisi ve izotretinonin kombinasyonunun dirençli olgularda bir tedavi alternatifi olabileceğini vurgulamak için sunuyoruz.
Olgu: Seksen üç yaşında kadın vücutta kaşıntılı lezyonlar nedeniyle tarafımızca değerlendirildi. Hastadan alınan anamnezde yaklaşık beş yıldır vücutta yaygın kaşıntılı lezyonları olduğu, daha öncesinde çeşitli topikal tedaviler aldığı fakat fayda görmediği öğrenildi. Klinik muayene ve histopatolojik değerlendirme ile hastaya jeneralize GA tanısı konuldu. Daha önce uzun süre topikal steroid tedavisi kullanıp fayda görmeyen ve eşlik eden multiple kormobiditesi nedeniyle UVA1 fototerapisi uygulanmasına karar verildi.UVA1 tedavisi (haftada 5 gün, toplam 4 hafta, doz 5 J/cm2 olarak başlanıp kademeli olarak arttırıldı maksimum doz 25 J/cm2, kümülatif doz 294 J/cm2) sonrası lezyonlarda ve kaşıntı şikayetinde büyük oranda gerileme izlenen hastanın idame tedavisi izotretinoin 20 mg ve topikal takrolimus krem olarak planlandı. Takiplerinde 2 ay 20 mg, 3 ay 10 mg izotretinoin kullanmış olan hastada şikayetlerinin tamamen gerilediği, tedavilere bağlı bir yan etki gelişmediği izlendi.
Sonuç: Granüloma annülare tedavisinde ilk basamakta topikal kortikosteroidler, topikal kalsinörin inhibitörleri yer almaktadır. Vakamızda da bu tedaviler verilmiş olup ancak fayda görmemiştir. Dirençli seyreden vakalarda fototerapi ve sistemik tedavi ajanları kullanılabilmektedir.Sistemik retinoidler GA'da gecikmiş hipersensitivite yanıtını ve fibroblastlarının hiperproliferasyonunu baskılayarak etki gösterebilmektedir. Bizim vakamızda da dirençli jeneralize GA yönetiminde UVA1 fototerapisi ve kısa süreli izotretinoin kombinasyonu kullanılarak tedavi yanıtı elde edilip hastanın takibinde rekürrens saptanmamıştır.Bu olguyla birlikte dirençli GA vakalarında UVA1 fototerapisi ve izotretinoin kombinasyonun etkili bir tedavi yöntemi olabileceğini vurgulamak istiyoruz

Anahtar Kelimeler: *Granüloma annülare, UVA1 fototerapisi*

Resim 1

Hastanın tedavi öncesi alt ekstremitesindeki çok saayıda eritemli yer yer annüler karakterde plaklar.

Resim 2

Tedavi sonrası lezyonlarının gerilemiş hali.

[P-25]

İmmünsüpresif Hastada, İleri Yaşta Başlayan Porokeratozis Mibelli Olgusu

Emrehan Hakkoymaz[1], Fatma Kaya Kıraç[1], Duygu Yamen[1], Ayşe Esra Koku Aksu[1], Cem Leblebici[2]
[1]Sağlık Bilimleri Üniversitesi İstanbul Eğitim ve Araştırma Hastanesi, Deri ve Zührevi Hastalıkları Ana Bilim Dalı, İstanbul
[2]Sağlık Bilimleri Üniversitesi İstanbul Eğitim ve Araştırma Hastanesi, Patoloji Ana Bilim Dalı, İstanbul

Amaç: Porokeratoz nadir görülen keratinizasyon bozukluğudur. Lokalize veya dissemine formları mevcuttur. Porokeratozis Mibelli en sık görülen lokalize formdur. Porokeratoz başlangıcı sıklıkla çocukluk ve erişkinlik dönemindedir. İleri yaşta başlangıç gösteren olgular immünsüpresyon ile ilişkilendirilmiştir. Kronik böbrek yetmezliği, diabetes mellitus, multiple myelom tanılı; immünsüpresif tedavi alan hastada ileri yaşta başlayan porokeratozis Mibelli olgusu sunulmaktadır.

Olgu: Seksen yaşında erkek hasta kolunda iki yıldır olan yara nedeniyle polikliniğimize başvurdu. Özgeçmişinde diabetes mellitus, prostat kanseri, kronik böbrek yetmezliği ve multiple myelom mevcuttu, 5 yıldır bortezomib ve deksametazon tedavisi kullanmaktaydı. Dermatolojik muayenesinde 2x4 cm boyutlarında, periferi hiperkeratotik, deriden hafif kabarık, merkezi kribriform görünümde, atrofik, anüler plak saptandı (Resim 1). Porokeratoz, atrofik liken planus, skuamöz hücreli karsinom ön tanılarıyla punch biyopsi alındı. Histopatolojide porokeratozla uyumlu kornoid lamel saptandı (Resim 2).

Sonuç: Porokeratoz nadir görülen bir hastalıktır. Kesin insidans ve prevalans bilinmemektedir. Tipik olarak erişkinlerde görülür. Hafif erkek baskınlığı mevcuttur. Patogenezde genetik, UV radyasyon, fototerapi, hematolojik malignite, kronik böbrek yetmezliği, diabetes mellitus, travma, karaciğer hastalığı, solid organ kanserleri, immünsüpresif tedaviler ve Crohn hastalığı suçlanmaktadır. Hastamızda hematolojik malignite, kronik böbrek yetmezliği, diabetes mellitus mevcuttu ek olarak immünsüpresif tedavi kullanmaktaydı. Porokeratoz hastalarında immünsüpresyon ilişkisi hastamızda olduğu gibi özellikle ileri yaşta başlayan olgularda daha belirgindir. Bu olgu; nadir görülmesi, anüler hiperkeratotik, atrofik plakların ayırıcı tanısında göz önünde bulundurulması ve özellikle ileri yaşta gelişen olgularda immünsüpresyon ilişkisine dikkat çekmek amacı ile sunulmuştur.

Anahtar Kelimeler: *mibelli, porokeratoz*

Resim 1

Kol lokalizasyonunda görülen porokeratozis Mibelli olgusu

Resim 2

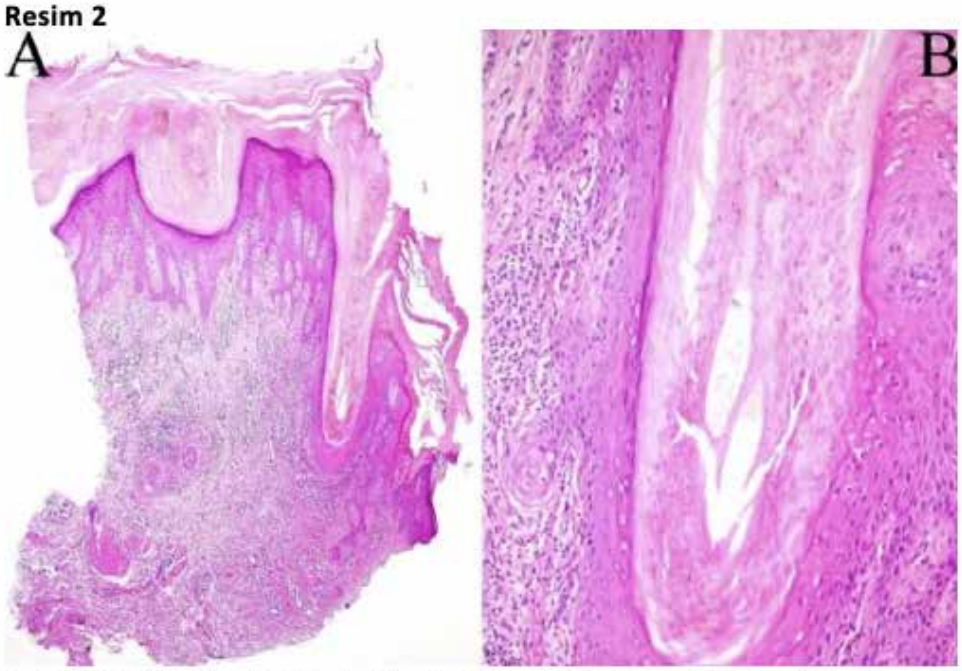

A- Kıl folikülü infundibular bölümlerinde genişleme ve keratinöz materyal ile dolu görünüm izlenmekte. (HEx100), B- Kıl folikülü infundibuler bölümünde yukarıya doğru sütun halinde uzanım gösteren parakeratoz alanı(kornoid lamella) (HEx200)

[P-26]
Vasküler tutulum nedeniyle siklofosfamid tedavisi alan Behçet Hastalarında hastalık seyrinin değerlendirilmesi

Afet Akdağ Köse, Yasemin Erdem, Ahmet Alperen Çevik
İstanbul Üniversitesi İstanbul Tıp Fakültesi, Deri ve Zührevi Hastalıkları Anabilim Dalı, İstanbul

Amaç: Behçet Hastalığı (BH), mukokutanöz bulgular ve göz bulgularının yanısıra çok sayıda organ ve sistemi etkileyebilen sistemik bir vaskülittir. Vasküler tutulumun genç erkeklerde sık görülen, her boydan ven ve arteri etkilediği bilinmektedir. Büyük damar tutulumlarının önemli mortalite ve morbidite nedeni olması güçlü immunsupresif tedaviyi gerektirmektedir. Siklofosfamid BH'ye bağlı arter anevrizması, vena kava superior-inferior tutulumları gibi yüksek mortalite riski taşıyan hastalarda kullanılan, alkilleyici sitotoksik bir ajandır. Bu çalışmada amacımız BH vasküler tutulum nedeniyle siklofosfamid tedavisi kullanan hastalarımızın demografik, klinik özelliklerini, tedavi öncesi ve sonrası hastalık seyrini retrospektif olarak araştırmaktır.

Gereç-Yöntem: Behçet Hastalığı Polikliniği'nde 1989-2023 yılları arasında Behçet Hastalığı Uluslararası Çalışma Grubu tanı kriterlerini karşılayan 4190 Behçet hastası arasından, tedavisinin bir döneminde en az bir doz siklofosfamid kullanmış, vasküler tutulumu olan 24 hasta çalışmaya dahil edildi. Hastalara ait demografik, klinik özellikler, tedavi bilgileri ayrıntılı olarak kayıt edildi. Tedavinin 6. ayı, 1. yılı ve 3. yılındaki hastalık seyri ve sistemik bulgular tedavi öncesi ile karşılaştırıldı. Hastalık aktivasyonunu Behçet Hastalığı Aktivite İndeksi (BHAI) ile 0 (en hafif)-3 (en şiddetli) olarak değerlendirildi. Elde edilen veriler uygun istatistik yöntemler ile yorumlandı.

Bulgular: Çalışma grubu 19(%79.2) erkek, 5(%20.8) kadın toplam 24 hastadan oluştu. Hastaların yaş ortalaması 30.7±6.1 yıl olarak hesaplandı. Hastaların %54.2(n=13)'sinde arter, %45.8(n=11)'inde ven tutulumu vardı; en sık arterial tutulum pulmoner arter anevrizması (n=9), en sık venöz tutulum vena kava superior tutulumu (n=5) şeklindeydi. Siklosfosfamid hastaların %66.7(n=16)'sinde 1gr/ay şeklinde (en az 6 ay), %33.3(n=8)'ünde 100-150 mg gün şeklinde kullanılmıştı. En sık görülen yan etki bulantı kusma, hepatotoksisite; en ciddi yan etki hemorajik sistit olarak tespit edildi. Hastalık şiddeti tedavi öncesi hastaların tamamında 3(n=16) olarak bulundu. Altıncı ay kontrolünde %54.5(6/11)'inde sıfıra; birinci yıl kontrolünde ise %70(7/10)'inde sıfıra düşmüştü.

Sonuç: Siklofosfamid BH büyük damar tutulumunda tedavide kullanılan etkin hastalık kontrolü sağlayan bir ajandır. Önemli potansiyel yan etkilerine rağmen çoğunlukla hastalar tarafından iyi tolere edilebilir.

Anahtar Kelimeler: *Behçet, Siklofosfamid*

[P-27]

Kahramanmaraş Merkezli Depremden Etkilenen Depremzedeler ile Sivas İlinde Yaşayan Depremzede Olmayan Dermatolojik Hasta Gruplarının Karşılaştırılması

Rukiye Yasak Güner, Ahmet Turan Ünsal, Taha Dirim, Mustafa Tosun, Ali Osman Nacak
Cumhuriyet Üniversitesi Tıp Fakültesi Deri ve Zührevi Hastalıkları Anabilim Dalı

Amaç: Ülkemizi tehdit eden en sık oluşan doğal afetlerin başında gelen depremler beklenmedik anda meydana gelmeleri ile yıkımlara, yaralanmalara ve ölümlere yol açmaktadır. 6 Şubat 2023 tarihinde Kahramanmaraş merkezli 11 ili içine kapsayan 7,6 ve 7,5 şiddetinde bir deprem meydana gelmiştir. Bu deprem, çok sayıda can kayıplarının yanı sıra kış mevsiminin de beraberinde getirdiği zorlu hava şartları, insanların barınma sıkıntılarına neden olmuştur. Depremin yaşandığı 11 ilin yanı sıra deprem şiddetinden etkilen çevre illerde yaşayan bireylerde de benzer korkular yaşanmış, deri hastalıklarını da içeren bir çok hastalık gurubunda aktiflenme ve farklı sağlık sorunları ortaya çıkmasına neden olmuştur. Bu çalışmanın amacı sivas ilinde yaşayan depremzede hasta gurupları ile depremi sivas ilinde hisseden hasta guruplarının karşılaştırılmasıdır.

Materyal-Metod: Retrosprektif, Kesitsel tipte bir çalışma olup 07.02.2023 – 30.04.2023 tarihleri arasında Dermatoloji Polikliniği'ne başvuran hastalar alınmıştır.

Bulgular: Çalışmaya alınan 110 hastanın 55'ini depremzede (31 kadın, 24 erkek), 60'nı (37 kadın, 23 erkek) normal poliklinik hastası oluşturmakta idi. Depremzede grubunun ortalama yaş ortalaması 28,76±16,57, normal poliklinik hastası yaş ortalaması 30,56±14,67 idi. Depremzede grubunun ağırlıklı ikamet ettiği 3 il; Malatya; 35 hasta (%63,6), Kahramanmaraş; 20 hasta (%20), Hatay; 2 hasta (%3,6) idi. Depremzede grubunda %23,6'sı (13 hasta) akne vulgaris, %14,5 (8 hasta) seboreik dermatit, %7,3 (4 hasta) scabies olarak tanı aldı. Kontrol grubunun ise %29,5'i (18 hasta) akne vulgaris,%6,6'sı (4 hasta) verru vulgaris,%4,9'u (3 hasta) tinea corporis tanısı aldı. Depremzede grubunda scabies tanı oranı,kontol grubuna göre yüksek oranda saptanmıştır.

Sonuç: Her iki grupta da en sık görülen dermatolojik tanı akne vulgarisdir. Ancak seboreik dermatit, pruritus, scabies gibi tanılar depremzede grubunda daha yaygınken, verrü ve ürtiker gibi tanılar ise kontrol grubunda daha yaygın olarak gözlemlendi.

Anahtar Kelimeler: *deprem, dermatoloji*

DERMATOLOJİK TANI TABLOSU

DERMATOLOJİK TANI	DEPREMZEDE GRUBU (%)	KONTROL GRUBU (%)
AKNE VULGARİS	23.6	23.6
ÜRTİKER	5.5	1.6
TİNEA CORPORİS	5.5	4.9
TİNEA PEDİS	5.5	1.6
PRURİTUS	7.3	4.9
SCABİES	7.3	-
ATOPİK DERMATİT	3.6	3.3
SEBOREİK DERMATİT	14.5	4.9
TELOGEN EFFLUVİUM	1.8	1.6
BÜLLÖZ PEMFİGOİD	1.8	-
KONTAKT DERMATİT	3.6	-
KSEROZİS CUTİS	1.8	1.6
KALLUS	3.6	-
KSANTALEZMA	1.8	-
PORTO ŞARABI LEKESİ	1.8	-
BECKER NEVÜS	1.8	3.3
VERRÜ	-	6.6
PRURİGO NODULARİS	-	1.6
LİPOM	-	1.6
AKNEİFORM İLAÇ ERÜPSİYONU	-	1.6
MF	-	1.6
LİKEN PLANOPİARİS	-	1.6
FOLİKÜLİT	-	1.6
KELOİD	-	1.6
STEATOKİSTİOMA MULTİPLEKS	-	1.6
KERATOAKANTOM	-	1.6
ROZASEA	-	4.9
NEVÜS	-	3.3
PSÖRİAZİS	-	1.6
SANTRALSENTRİFUGAL SKATRİSYEL ALOPESİ	-	1.6

[P-28]

Covid-19 Aşılaması İle Tetiklenen Paradoksal Psoriasiform Dermatit

Muhammed Aslan[1], Sedef Nur Yeşil[1], Sibel Doğan Günaydın[1], Duygu Gülseren[1], Neslihan Akdoğan[1], Başak Yalıcı Armağan[1], Deniz Ateş Özdemir[2], Özay Gököz[2]
[1]Hacettepe Üniversitesi Tıp Fakültesi, Deri ve Zührevi Hastalıkları Anabilim Dalı, Ankara
[2]Hacettepe Üniversitesi Tıp Fakültesi, Patoloji Anabilim Dalı, Ankara

Covid-19 aşıları ile tetiklenebilen kütanöz reaksiyonlar; ağrı, şişlik, kızarıklık gibi lokalize reaksiyonlar; ürtiker-anjioödem gibi Tip 1 hipersensitivite reaksiyonları; eritema muliforme ve 'COVID arm' gibi Tip 4 hipersensitivite reaksiyonları; morbiliform erüpsiyonlar, ptyriasis rosea, psoriasis, liken planus, papüloveziküler lezyonlar, Sweet sendromu ve farklı nötrofilik erüpsiyonlar, AGEP, DRESS,büllöz erüpsiyonlar, herpes zoster, pernio, dermal-dolgu alanlarında reaksiyonlar, şeklindedir.
Paradoksal psoriasis; beklenmedik bir başlangıç ve klinik seyre sahip, histopatolojisinde eozinofili, spongiozis, ilaç reaksiyonu benzeri lenfositik inflamasyon gibi alışılmışın dışında özelliklere sahip sedef kliniğini tanımlar. Literatürde farklı tanımlamalarda mevcuttur.
Psoriasiform dermatit, epidermal akantoz ve retlerde regüler uzama şeklinde histopatolojik patern gösteren, geniş bir cilt hastalığı yelpazesini tanımlar.
Bu sunumda Covid-19 aşısı ile tetiklenen iki psoriasiform dermatit vakası ve yönetimleri tartışılacaktır.

Anahtar Kelimeler: *Paradoksal psoriasis*

[P-29]
Eritrolökoplaki şeklinde prezente olan bir protez stomatiti olgusu

İbrahim Bilen, Berkay Temel
Ankara Eğitim Araştırma Hastanesi, Deri ve Zührevi Hastalıklar Ana Bilim Dalı

Amaç: Protez stomatiti, protezin temas ettiği alanları lokalize veya diffüz olarak tutabilen, iyi huylu bir oral mukoza hastalığıdır. Klinik olarak farklı şekillerde prezente olabilir. Burada, premalign eritrolökoplaki olarak düşünülüp, biyopsi alınan bir protez stomatiti vakası sunulmaktadır.

Olgu: 66 yaşında erkek hasta, polikliniğimize sert damakta kızarıklık şikayeti ile başvurdu. Hastanın şikayetleri 3 aydır vardı ve semptom yoktu. Hasta, 4 yıldır diş protezi kullanıyordu. Hastanın diş protezi değerlendirildiğinde; dağınık yerleşimli beyaz plaklar dikkati çekmekteydi (Resim-1).
Oral mukoza muayenesinde, sert damakta eritemli zemin üzerinde çok sayıda noktasal beyaz papüller mevcuttu (Resim-1). Laboratuar değerleri doğaldı. Diş protezi değişikliği için başvurduğu dış merkezde hastadan alınan biyopsi sonucu; epidermiste parakeratoz, psödoepitelyamatöz hiperplazi, belirgin spongioz ve yaygın lenfosit ekzositozu, seyrek diskeratotik hücreler, dermişte ödem ve band tarzında plazma hücreleri, atipik hücre saptanmadı şeklindeydi. Klinik ve patolojik değerlendirme sonucu hasta protez stomatiti olarak değerlendirildi. Hastaya nistatin gargara, bikarbonat ile protez temizliği ve protez değişikliği önerildi. 4 hafta sonraki kontrolde, eritemli plak gerilemişti (Resim-2).

Sonuç: Protez stomatiti, protez kullananlarda; kötü hijyen, protezlerin gece çıkarılmaması ve uyumsuz protezlere bağlı olarak Candida albicans'ın kolonizasyonunun artmasıyla ortaya çıkan bir durumdur. Sıklıkla sigara içen, yaşlı ve protez bakımı yetersiz hastalarda ortaya çıkar. Hastalığın en önemli tetikleyicisi, gece boyu protez kullanımıdır. Bu durum protez içerisinde C.albicans kolonizasyonunu kolaylaştırır.
Hastalığın Newton klinik sınıflaması şu şekildedir. Tip 1; punktat eritemli plaklar ile karakterizedir. Tip 2'de eritem diffüz hale gelmektedir. Tip 3; eritemli zeminde papiller hiperplaziyi temsil eden papüllerle karakterizedir. Histopatolojisinde akantoz, spongioz, lenfosit ekzositozu, submukozal enflamatuvar hücre ve plazma hücre infiltrasyonu görülmektedir. Bizim hastamızda beklenen klinik görünümlerin aksine eritrolökoplakiye benzer şekilde bir prezentasyon mevcuttu. Malign süreçleri ekarte etmeye yönelik yapılan biyopsi incelemesinde atipi saptanmadı ve sonuçlar protez stomatiti ile uyumluydu. Önerilen antifungal tedaviye yanıtı yeterliydi.
Sonuç olarak protez kullanan ve eritrolökoplakisi olan hastalarda biyopsi yapılmadan önce protez stomatiti akla gelmeli ve uygun antifungal ile tedavi denenmelidir.

Anahtar Kelimeler: *protez, candida*

Resim-1

a-Protezde dağınık yerleşimli beyaz plaklar, b-Sert damakta eritemli zemin üzerinde çok sayıda noktasal beyaz papüller

Resim-2

Tedavinin 4.haftası

[P-30]

Crohn Hastalığının Eşlik Ettiği bir Piyoderma Gangrenosum Olgusu

Sümeyye Güneş Takır[1], Elif Eriş[1], Belkız Uyar[1], Mehmet Gamsızkan[2]
[1]Düzce Üniversitesi, Deri ve Zührevi Hastalıkları Anabilim Dalı, Düzce
[2]Düzce Üniversitesi, Patoloji Anabilim Dalı, Düzce

Giriş-Amaç: Piyoderma gangrenozum (PG), derinin inflamatuar ve ülseratif bir bozukluğu olarak ortaya çıkan, nadir görülen bir nötrofilik dermatozdur. Genellikle alt ekstremitelerde inflamatuar bir papül veya püstül şeklinde başlayıp kısa sürede ağrılı ülserlere dönüşen lezyonlar görülür. Bu vakada akut ve şiddetli başlangıçlı olan ve altta crohn hastalığı saptadığımız 15 yaşındaki kadın hastada piyoderma gangrenosum vakasını sunmayı amaçladık.

Olgu: 15 yaş kadın hasta kliniğimize 1 hafta önce başlayan bacaklarda şiddetli ağrının eşlik ettiği çok sayıda akıntılı lezyonla başvurdu. Fizik muayenede her iki alt ekstremitede çok sayıda hemorajik akıntılı ve ödematöz plak lezyonlar görüldü. Hastadan alınan anamnez sonucu 10 gün önce amipli dizanteri geçirdiği ve sistemik flukonazol tedavisi aldığı öğrenildi. Biyopsi alınan hastanın histopatolojik incelemesinde 'papiller tabakadan başlayarak subkutan dokuya kadar uzanan PMN lökositlerden zengin perivasküler ve interstisyel yoğun inflamatuar hücre birikimi' saptandı. Klinik ve histopatolojik bulgular piyoderma gangrenosum ile uyumlu görüldü. Hastaya sistemik kortikosteroid tedavisi başlandı. Aynı zamanda hemogramda lökositoz, crp ve sedimentasyon yüksekliği görülmesi üzerine çocuk hastalıkları tarafından sistemik antibiyoterapisi verildi. Lezyonlar kısa sürede ülsere hale dönüştü. Bu sırada inflamatuar bağırsak hastalığı ve hematolojik hastalıklar yönünden araştırılan hastada yapılan kolonoskopi ile crohn hastalığı teşhisi koyuldu. Hasta dış merkezde çocuk gastroenterolojiye sevk edildi.

Sonuç: Piyoderma gangrenosum(PG) nörofilik dermatoz grubu hastalıkların prototipi olan derinin inflamatuar ve ülseratif bir bozukluğudur. Etyopatogenezi net olarak bilinmemektedir. İnflamatuar papül/püstül ile başlar. Sentrifugal genişleyen ağrılı ülsere dönüşür. Merkezde nekroz, çevrede eritemli, viyolase renkli hale gözükür. Paterji pozitifliği gözlenir. Ülseratif, vejetatif, büllöz ve püstüler PG olmak üzere 4 ana formu vardır. En sık görülen form ülseratif formdur. Hastaların yarısından fazlasında altta İBH, hematolojik malignite, artrit gibi sistemik hastalıklar saptanır. Tanı diğer hastalıkların ekartasyonu ve alınan histopatolojik bulgularla konur.
Tedavide sınırlı hastalıkta topikal tedavile kullanılabilmekle birlikte çok sayıda lezyonu ve ağrısı olan hastalarda sistemik tedavi gerekmektedir. Altta yatan hastalık saptandığında tedavisi yapılmalıdır.

Anahtar Kelimeler: *piyoderma gangrenosum, nötrofilik dermatoz*

resim 1

her iki alt ekstremitede çok sayıda akıntılı lezyon

resim 2

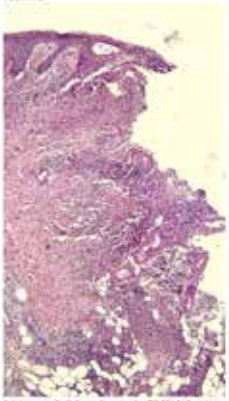

histopatolojide çok sayıda PMN lökosit

E-POSTER BİLDİRİLER

[EP-01]
Multipl piloleiyomiyomu olan hastada erken dönemde tanı alan renal hücreli karsinom

Zeynep Keskinkaya[1], Özge Kaya[1], Neslihan Kaya Terzi[2], Selda Işık Mermutlu[1], Haile Çakır[1]
[1]Çanakkale Onsekiz Mart Üniversitesi Tıp Fakültesi, Deri ve Zührevi Hastalıklar Anabilim Dalı, Çanakkale
[2]Çanakkale Onsekiz Mart Üniversitesi Tıp Fakültesi, Patoloji Anabilim Dalı, Çanakkale

Amaç: Reed sendromu fumarat hidrataz genindeki mutasyona bağlı gelişen otozomal dominant geçişli bir sendromdur. Etkilenen bireylerde uterus leiyomiyomları ve multipl piloleiyomiyomlar görülür. Sendromun en önemli özelliği yüksek metastatik potansiyele sahip olan renal hücreli karsinom gelişim riskidir. Bu sebeple herediter leiyomiyomatozis ve renal hücreli karsinom sendromu olarak da isimlendirilmektedir. Bu çalışmada, erken evrede renal hücreli karsinom tanısı alan multipl piloleiyomiyomları olan bir erkek hasta sunulmaktadır.

Olgu: 58 yaşında erkek hasta yüz ve vücutta yaklaşık 30 yıldır olan çok sayıda şişlik nedeniyle başvurdu. Özgeçmişinde benign prostat hiperplazisi tanısı dışında özellik yoktu. Hasta, baba ve amcasında da benzer lezyonlar tariflemekteydi. Dermatolojik muayenede alın, yanaklar, boyun, gövde, bilateral aksilla, sol kol ve sol uylukta deri renginden kahverengiye değişen, palpasyonla ağrılı, multipl papülonodüler lezyonlar görüldü. Sırt bölgesinden eksize edilen nodüler lezyonun histopatolojisi piloleiyomiyom ile uyumlu bulundu. Reed sendromu açısından yapılan incelemeler sırasında kontrastlı bilgisayarlı tomografide bilateral multipl renal kistler ve sol böbrek alt polde 3,2 x 2,4 cm boyutunda hipodens solid bir kitle saptandı. Nefrektomi sonucunda tip II papiller renal hücreli karsinom tanısı konuldu. Pozitron emisyon tomografi incelemesinde metastatik hastalık bulgusuna rastlanmadı. Hasta genetik incelemeyi reddettiği için fumarat hidrataz geni mutasyonu değerlendirilemedi.

Sonuç: Tip II papiller renal hücreli karsinom Reed sendromunda en sık görülen renal hücreli karsinom tipidir ve hastaların %15'inde bildirilmiştir. Öte yandan, bu kanser türü olguların yarısında metastatik hastalık olarak tanı alır. Olgumuz neoplazi ile ilişkili sendromlara ait tanısal ipuçları sağlaması açısından dermatolojik muayenenin önemini vurgulamaktadır. Reed sendromu olan bireylerin erken dönemde piloleiyomiyomlar yoluyla tanı alması ve altta yatabilecek malignitenin metastatik hastalığa yol açmadan saptanmasında dermatologlar önemli rol oynamaktadır.

Anahtar Kelimeler: *piloleiyomiyom, renal hücreli karsinom*

Resim 1

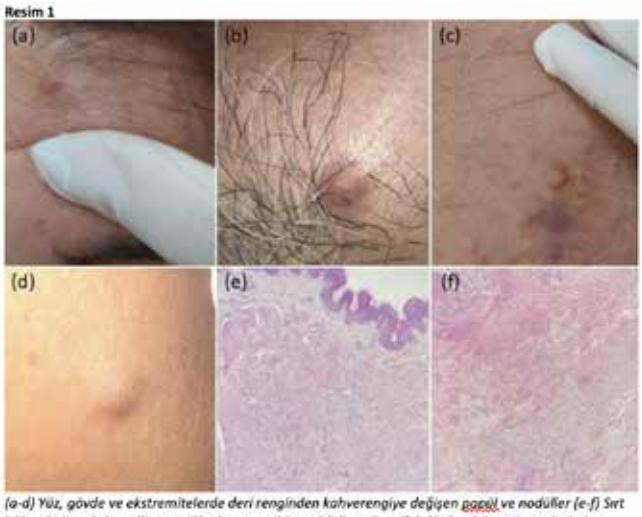

(a-d) Yüz, gövde ve ekstremitelerde deri renginden kahverengiye değişen papül ve nodüller (e-f) Sırt bölgesinden eksize edilen nodüler lezyonun biyopsisi: Dermiste ilişi düz kas hücre demetlerinden oluşan infiltrasyon (Hematoksilen & eozin, 100x ve 200x)

[EP-02]
Telenjiektatik Yamasal Lezyonlarla Prezente Olan Karsinoma Erizipeloides Olgusu

Neslihan Hot[1], Özge Altunok[1], Demet Sezen[1], Ayşe Deniz Yücelten[1], Emine Çeşmecioğlu Karavin[2]
[1]Marmara Üniversitesi Tıp Fakültesi, Deri ve Zührevi Hastalıkları Ana Bilim Dalı, İstanbul
[2]Marmara Üniversitesi Tıp Fakültesi, Tıbbi Patoloji Ana Bilim Dalı, İstanbul

Giriş: Karsinoma erizipeloides, erizipel benzeri eritematöz plak şeklinde kendini gösteren nadir bir kutanöz metastaz formudur. En sık meme kanserinde görülmekle beraber melanom, over, kolon, akciğer ve pankreatik tümörlerle de birliktelik gösterebilir.

Amaç: Bu olguyu, karsinoma erizipeloidesin telenjiektatik lezyonlarla prezente olması nadir bir görünüm olduğu için sunmaktayız.

Olgu: 60 yaşında kadın hasta 2 hafta önce sağ memede başlayan kızarıklıklarla kliniğimize başvurdu. 8 ay önce meme kanseri tanısı alan hastanın 6 kür kemoterapi aldığı öğrenildi. Hastanın özgeçmişinde parkinson, tip 2 diyabetes mellitus, hipertansiyon ve hipotiroidi öyküsü mevcuttu. Fizik muayenesinde sağ meme superiordan lateral üst pole uzanan eritemli zeminde telenjiektatik yamasal lezyonları mevcuttu. Eritemli alandan reaktif anjioendotelyomatozis, intravasküler histiyositoz, karsinoma erizipeloides ön tanılarıyla punch biyopsi alındı. İmmünhistokimya panelinde GATA-3, c-erbB2, ki-67, D240 pozitif; östrojen ve progesteron reseptörü negatif boyandı. Patolojik olarak dermal yüzeyel lenfatiklerde karsinom infiltrasyonu saptandı. Bulgular karsinoma erizipeloides ile uyumlu geldi.

Tartışma: Karsinoma erizipeloides ilk kez 1931 yılında Rasch tarafından keskin sınırlı eritem, ısı artışı ve endürasyonun gözlendiği erizipel benzeri tablo olarak tanımlanmıştır. Lezyonlar çoğunlukla tutulan meme üzerinde, bölge drenajını sağlayan yüzeyel ve derin lenfatiklerin ya da lenf nodlarının tümör hücrelerinin invazyonuyla tıkanması sonucu oluşur. Karsinoma erizipeloides genellikle kötü prognozun bir göstergesidir. Ayırıcı tanısında erizipel/sellülit, radyasyon dermatiti, elefantiazis ve kontakt dermatit düşünülmelidir. Erizipelden ayırıcı tanısında lezyonun ağrılı olmaması, yüksek ateşin eşlik etmemesi ve antibiyotik tedavisine cevapsız olması yol göstericidir. Hastalığın kesin tanısı histopatolojik incelemede yüzeyel ve derin dermal lenfatiklerin tümör hücreleri ile invaze olduğu gösterilerek konur. Olgumuzun deri biyopsi incelemesinde yüzeyel dermal lenfatiklerin tümör hücreleri ile invaze olduğu görülerek meme karsinomuna sekonder karsinoma erizipeloides tanısı konuldu. Karsinoma erizipeloidesin özel bir tedavisi yoktur. Altta yatan primer tümörün tedavisi yeterlidir.

Sonuç: Literatürdeki karsinoma erizipeloides olguları daha çok infiltre yama, plak şeklindeyken; bizim olgumuzda infiltrasyon göstermeyen telenjiektatik yamasal lezyonlarla prezente olması dikkat çekicidir.

Anahtar Kelimeler: *erizipel, meme kanseri*

Telenjiektatik yamasal lezyonlar

Lezyonların dermoskopik görüntüsü

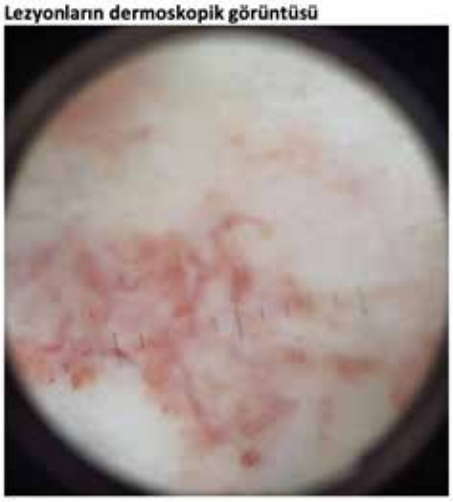

Histopatolojik kesit (x100, Hematoksilen-Eosin)

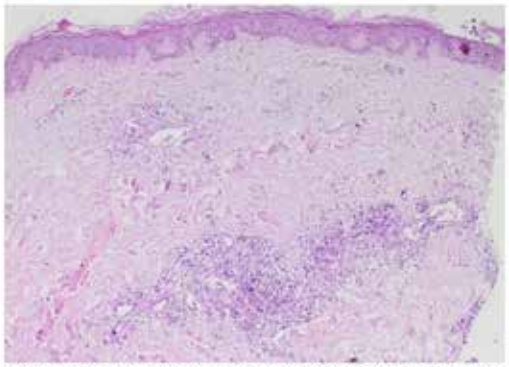

Yüzeyde sağlam epitel tabaka, dermiste lenfatik boşluklar içinde malign epitelyal hücreler

Histopatolojik kesit (x200, Hematoksilen-Eosin)

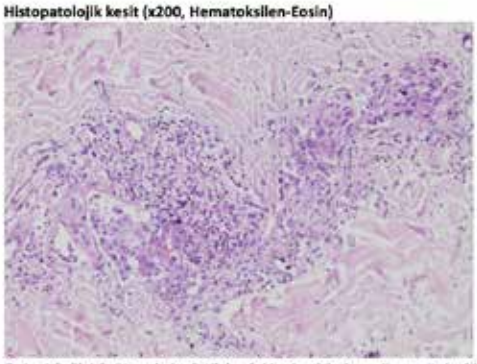

Daha büyük büyütmede lenfatik boşluklar içerisinde malign epitelyal hücreler

Malign hücrelerde difüz membranöz cerB2 immünhistokimyasal pozitifliği

D2-40 boyası ile immünhistokimyasal boyama

Dermiste lenfatik damarların immünhistokimyasal D2-40 boyası ile teyit edilen görüntüsü

[EP-03]

Deri tutulumunun eşlik ettiği Anjiyoimmünoblastik T-hücreli Lenfoma olgusu

Nazmiye Selin Salıcı[1], Nesimi Büyükbabani[2], Serpil Eraslan[3], Cüyan Demirkesen[4], İbrahim Öner Doğan[2], Elif Birtaş Ateşoğlu[5], Ceyda Aslan[6], Sümeyre Seda Ertekin[1]
[1]Koç Üniversitesi Tıp Fakültesi, Deri ve Zührevi Hastalıklar Anabilim Dalı,İstanbul
[2]Koç Üniversitesi Tıp Fakültesi, Tıbbi Patoloji Anabilim Dalı,İstanbul
[3]Koç Üniversitesi Tıp Fakültesi, Tıbbi Genetik Anabilim Dalı,İstanbul
[4]Acıbadem Üniversitesi Tıp Fakültesi, Tıbbi Patoloji Anabilim Dalı,İstanbul
[5]Yeditepe Üniversitesi Tıp Fakültesi, İç Hastalıkları Anabilim Dalı, Hematoloji Bilim Dalı,İstanbul
[6]Derince Eğitim ve Araştırma Hastanesi, İç Hastalıkları Anabilim Dalı, Hematoloji Bilim Dalı,Kocaeli

Amaç: Anjiyoimmünoblastik T-Hücreli Lenfoma (AİTL), agresif bir periferik T-hücreli lenfomadır.Genellikle 6. ve 7. dekadda görülür.Başvuru semptomları lenfadenopati, organomegali ve B semptomlarıdır(ateş, kilo kaybı, gece terlemesi).Hastaların %20-50'sine deri döküntüsü eşlik edebilir.Prognoz kötüdür ve tedavi seçenekleri kısıtlıdır.Bu yazıda, deri tutulumu olan ve kemoterapi ile remisyon sağlanan bir AİTL olgusu sunmayı hedefledik.

Olgu: Yetmiş bir yaşında kadın hasta, yaklaşık bir yıldır olan vücut genelinde döküntü ve kaşıntı şikayetiyle başvurdu.Dermatolojik muayenesinde gövde ve üst ekstremitede yer yer ürtikeryal karakterde eritemli plaklar ve papüller, alt ekstremitelerde livedo rasemoza görünümü ve vücut geneli lenfadenopatiler saptandı.Başvurusundan bir ay önce dış merkezde yapılan aksiller lenf nodu biyopsisinde AİTL tanısı konmuş ve 1 kür CHOEP(siklofosfamid, doksorubisin, etoposid, vinkristin, prednizon) protokolü tedavisi almıştı.Dış merkez deri biyopsisinde belirsiz granulomlar, subkutan yağ dokusu lobüllerinde histiyosit ve lenfosit infiltrasyonu gözlenmiş ve bu bulgular atipik lobüler lenfositik pannikülit ile uyumlu bulunmuştu.Zamanla deri döküntülerinde artış olması nedeniyle tarafımıza başvuran hastanın ilaç erüpsiyonu veya lenfoma deri tutulumu ön tanılarıyla deri biyopsisi tekrarlandı.Histopatolojik incelemede, papiller dermisten subkutan yağ dokusuna ilerleyen perivasküler ağırlıklı lenfosit ve histiyosit infiltrasyonu gözlendi.İmmünfenotipik incelemede infiltrasyonu oluşturan hücrelerde foliküler T-helper fenotipi kanıtlanamadığından tanının kesinleştirilmesi için, deri biyopsisi TCR(T hücre reseptörü) beta ve gamma lokuslarına yönelik klonalite çalışması ile değerlendirildi ve deri biyopsisindeki infiltrasyonda TCR beta klonal gen yeniden düzenlenmesi saptanarak AİTL'nin deri tulumu ile uyumlu bulundu.Hastanın döküntüleri üçüncü CHOEP küründen sonra tümüyle kayboldu.Kemoterapi protokolü devam eden hastada beş aydır yeni deri lezyonu gelişmedi.

Sonuç: AİTL kötü prognozlu bir periferik T-hücreli lenfomadır.Beş yıllık sağkalım oranı %30-40'tır.AİTL deri lezyonları sıklıkla gövde ağırlıklı toksik eritem benzeri makülopapüler döküntü şeklindedir.İlaç erüpsiyonu, viral ekzantemler dermatolojik ayırıcı tanıya girer.Nadiren ürtikeryal plaklar, purpura, papüloveziküler lezyonlar ve nodüller görülebilir.Hastamızda olduğu gibi deri lezyonları AİTL'nin ilk bulgusu olabilir.Olgumuz, nadir ve tedaviye rağmen prognozu olumsuz olan AİTL'nin deri tutulumunda, sistemik kemoterapiyle hastalık kontrolü ve deri lezyonlarında remisyon sağlanması nedeniyle sunulmaya değer bulunmuştur.

Anahtar Kelimeler: *Anjiyoimmünoblastik T-Hücreli Lenfoma, Deri Tutulumu*

Figür 1

Gövde ve üst ekstremitelerde ürtikeryal plaklar ve papüller; alt ekstremitelerde yer yer atipik livedo rasemoza görünümü ve purpurik yamalar.

Figür 2

Sağ üst ekstremitede gözlenen ürtikeryal karakterde eritemli plaklar ve papüller.

Figür 3

Bilateral alt ekstremite proksimali anterior bölgede, livedo rasemoza görünümü oluşturan yama ve plaklar.

Figür 4

Bilateral alt ekstremite proksimali posterior bölgede, basmakla solmayan purpurik yamalar.

Figür 5

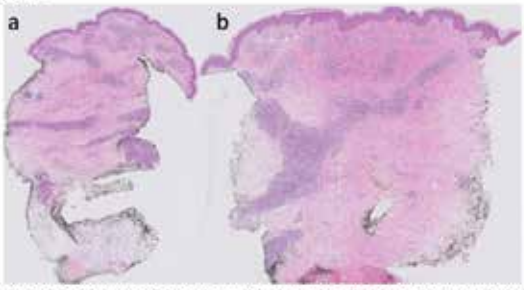

a-b: Sağ kol (a) ve sağ bacaktan (b) alınan her iki biyopside temel olarak benzer bulgular gözlendi. Papiller dermisten başlayan, orta ve derin dermiste yoğunluğu artan, perivasküler ağırlıklı, lenfosit ve histiyositlerden oluşan, nörovasküler demetleri izleyen hücresel infiltrasyon saptandı (Hematoksilen-Eozin x100).

[EP-04]
İleri evre mikozis fungoides yönetiminde radyoterapinin intralezyonal kortikosteroid ve topikal beksaroten ile kombinasyonu

Yusuf Can Edek, Elif Çalışkan Güneş, Esra Adışen
Gazi Üniversitesi Tıp Fakültesi, Dermatoloji Ana Bilim Dalı, Ankara

Amaç:
Mikozis fungoides (MF), serebriform çekirdekli küçük ile orta büyüklükteki T lenfositlerin proliferasyonu ile karakterize; yama, plak ve tümör lezyonların gözlenebildiği primer kutanöz T hücreli bir lenfomadır.
Bu olgu sunumunda kol ve aksilladaki dirençli tümöral lezyonlarının yönetiminde lokal radyoterapi, intralezyonal kortikosteroid ve topikal beksaroten kombinasyonu kullanılan evre-IVA2 MF ile takipli bir kadın hasta sunulmuştur. Bu vakayla birlikte dirençli MF lezyonlarının yönetiminde kombinasyon tedavisi uygulamanın etkili olabileceğini vurgulamak istiyoruz.

Olgu:
49 yaşında, MF ile takipli kadın hasta lezyonlarında artış olması nedeniyle tarafımızca değerlendirildi. Hastadan alınan anamnezde beş yıl önce IVA2 MF tanısı aldığı sonrasında metotreksat, pralatreksat, brentiksumab ve TSEBT tedavilerini kullandığı öğrenildi. Hasta yeni gelişen hızla büyüme gösteren lezyonlar nedeniyle tarafımıza başvurdu. Hastanın dermatolojik muayenesinde sol kolda merkezinde ülserasyon olan tümöral lezyon, sol aksillada değişken boyutlarda çok sayıda grube ülsere tümörün birleşerek oluşturduğu plak lezyon saptandı. MF rekürrensi olarak değerlendirilen hastanın lezyonlarının lokalize olması nedeniyle tedavisinde lokalize radyoterapi uygulanmasına karar verildi. Aksilla ve koldaki lezyonun beş seans tedavi sonrasında hastanın lezyonlarında hızlı küçülme sağlamak ve tümör yükünü azaltmak amacıyla hastanın lezyonuna intralezyonal triamnisolon asetat ve topikal beksaroten uygulanmaya başlandı. Tedavinin birinci haftasında tümöral lezyonlarında küçülme olan hastanın takiplerinde tümöral lezyonların inceldiği ve gerilediği izlendi.

Sonuç:
İleri evre MF'nin yönetimi çoklu tedavi ajanları kullanılmasına rağmen bazen zorlayıcı olabilmektedir ve bu durumda kombinasyon tedavileri ön plana çıkmaktadır
Beksaroten'in, apoptozis ve anjiyogenezin inhibisyonuyla hematopoietik ve skuamöz hücre kökenli bazı tümör hücre dizilerinin in vitro büyümesini inhibe ettiği gösterilmiştir. Literatürde beksaroten jelin değişken süreli kullanımlarıyla (3 ay-5 yıl) ile başarılı tedavi edilmiş sınırlı sayıda erken evre MF olgusu bulunmaktadır. Topikal tedavilere dirençli seyreden MF lezyonlarında veya topikal tedavilerin yeterince etkili olamadığı kalın MF lezyonlarında intralezyonal kortikostreoid uygulanmasınn tedavide başarılıı olabileceği bildiren vaka serileri bulunmaktadır.
Olgumuzda da radyoterapi, topikal beksar uygulaması, intralezyonal triamsinolon asetonid ile kombine edilip tümöral lezyonlarda büyük oranda incelme saptanmıştır.

Anahtar Kelimeler: *beksaroten, mikozis fungoides*

Resim 1

(a) Değişken boyutlarda çok sayıda grube ülsere tümörün birleşerek oluşturduğu plak, (b) sol kolda merkezinde ülserasyon olan tümöral lezyon, (c) koldaki nodüler lezyonun ultrasonografik incelemesinde heterojen yapıda nodüler görünüm

Resim 2

Resim 2: Hastanın aksilla (a) ve koldaki (b) tümöral lezyonlarının tedaviyle gerilemiş hali.

[EP-05]
Mastektomi sonrası ön kolda gelişen tümoral lezyon: lenfanjiosarkom

Elif Hatır[1], Nağme Özdemir[1], Serpil Eşrefoğlu[1], Servet Topal[1], İlteriş Oğuz Topal[1], Sıla Özlem Aktaş[2]
[1]Sağlık Bilimleri Üniversitesi, Prof. Dr. Cemil Taşcıoğlu Şehir Hastanesi, Dermatoloji Kliniği, İstanbul, Türkiye
[2]Sağlık Bilimleri Üniversitesi, Prof. Dr. Cemil Taşcıoğlu Şehir Hastanesi, Patoloji Kliniği, İstanbul, Türkiye

Amaç: Literatürde kronik lenfödem zemininde kaposi sarkomu, yassı hücreli karsinom, lenfoma ve malign melanom gibi malignitelerin gelişebileceğinden bahsedilmektedir. Lenfanjiosarkom, kronik lenfödemin nadir görülen ciddi bir komplikasyonudur. Stewart-Treves sendromu genellikle kadın hastalarda mastektomi ve aksiller lenf bezi diseksiyonu sonrasında gelişen lenfödemle ilişkili lenfanjiosarkomu tanımlamaktadır. Kliniğimizde, on yıl önce meme kanseri tanısı alıp total mastektomi uygulanan hastada kronik lenfödem zemininde sağ ön kolda lenfanjiosarkom geliştiğini gözlemledik. Bu vaka sunumuyla mastektomi sonrası özellikle lenf ödemi olan hastaların yakın takip edilip, şüpheli lezyonlar varlığında gerekli tetkikler ve incelemelerin yapılması gerektiğine dikkat çekmek istedik.
Olgu: 77 yaş kadın hasta, sağ ön kolda ortaya çıkan şişlik nedeniyle kliniğimize başvurdu. On yıl önce meme kanseri tanısı konulan hastaya mastektomi ve sonrasında total lenf nodu eksizyonu yapıldığı öğrenildi. Dermatolojik muayenesinde sağ ön kol ventral yüzünde, yaklaşık 5x5 cm boyutlarında, mavi-mor renkli sınırları düzensiz, endüre nodüler lezyon saptandı.(Şekil 1). Lezyondan alınan punch biyopsinin histopatolojik değerlendirmesinde; pleomorfik, yüksek atipi ve yüksek mitotik aktiviteye sahip tümör hücreleri görüldü ve "Lenfanjiosarkom" ile uyumlu bulundu. Hasta operasyon için Plastik Cerrahi Bölümü'ne sevk edildi ve sağ kol ampütasyonu gerçekleştirildi. Hastanın takip ve tedavileri devam etmektedir.
Sonuç: Mastektomi ve lenfadenektomi sonrası kollarında lenfödem gelişen hastaların %10'nunda lenfanjiosarkom gelişimi meydana gelebilmektedir. Özellikle mastektomi sonrası kollarında lenf ödemi olan hastalar yakın takip edilmeli, şüpheli lezyonların varlığında gerekli tetkikler ve incelemeler yapılmalıdır. Erken tanı ve tedavi hastanın prognozunu önemli derecede etkileyerek sürvi şansını artıracaktır.

Anahtar Kelimeler: *lenfanjiosarkom, lenfödem*

Resim 1a

Resim 2a

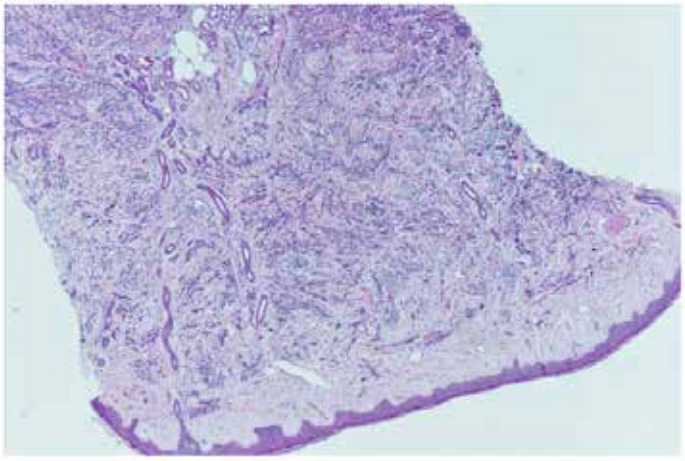

Resim 1b

Resim 2b

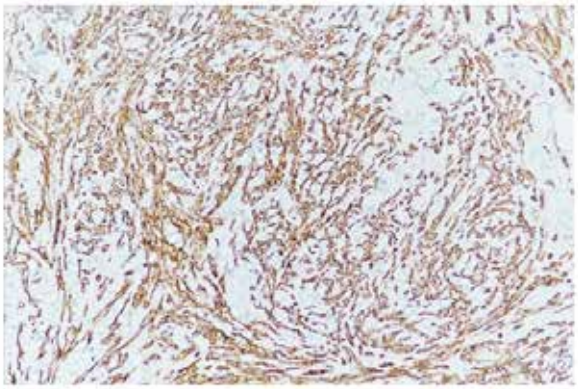

[EP-06]
Kemoterapi alan hastalarda gelişen nötrofilik ekrin hidradenit:Olgu sunumu

Serap İnbaşı, Sema Aytekin
Namık Kemal üniversitesi tıp fakültesi, deri ve zührevi ana bilim dalı, Tekirdağ

Giriş
Nötrofilik ekrin hidradenit(NEH) ilk kez 1982'de miyeloblastik lösemi için kemoterapi gören bir hastada cilt reaksiyonunu tanımlamak için kullanılmış olup tam olarak anlaşılamayan bir kavram olmaya devam etmektedir. Tanı histolojik olarak konur ve genellikle ekrin ter bezleri çevresinde nötrofilik bir infiltrasyona işaret eder.

Olgu
Altmış yedi yaşında kadın hasta kliniğimize iki gündür var olan ellerde ağrılı şişlik şikayeti ile geldi. Bilinen meme kanseri çölyak hastalığı ve tanıları vardı. Özgeçmişinde meme kanseri operasyonu ve transtuzumab tedavisi kullanımı hikayesi mevcuttu. Dermatolojik muayenesinde gövde sol lateralinde postinfamatuar hiperpigmente yamalar mevcuttu. Daha önce eritemli sert nodüller şeklinde olup histopatolojisi kutane metastaz ile uyumlu gelmiş ve kemoterapi ile gerilemişti. Avuç içinde eritemli, sert ağrılı nodüler lezyonları mevcuttu. Labaratuar sonuçlarında nötrofil değeri yüksekti (20.000). Lezyondan panç biyopsi alındı. Hastaya eau borique %3 ile pansuman, topikal orta potent steroid ve topikal %7 dapson önerildi.

Tartışma
Nötrofilik ekrin hidradenit, etiyolojisi tam olarak bilinmeyen iyi huylu, nötrofilik bir dermatozdur. Genellikle lösemi teşhisi konan ve kemoterapi alan yetişkin bir popülasyonla ilişkilidir. Tanı öncesi enfeksiyonlar ekarte edilmelidir.
Tanı histopatolojik inceleme ile konur. Ekrin ünitede nötrofilik bir infiltrat, dermiste ödem ve ekrin sarmalları ve bezlerinde nekroz görülür. Ekrin ter ünitesinin etkilendiği mekanizma bilinmemektedir.
Bir hipotez ilaca bağlı doğrudan sitotoksik etkinin altını çizmektedir. Toksik yan ürünler ter yoluyla salgılanır ve böylece hücresel hasarın neden olduğu nötrofilik kemotaksis ile ekrin sarmallarının ve bezlerinin nötrofilleri ile infiltrasyon meydana gelir. Sonuç olarak, Ekrin bezi içindeki ilaçların toksik konsantrasyonu, epitel hücrelerinin nekrozuna yol açabilir. Buna rağmen, ter bezlerindeki ilaç konsantrasyonunu değerlendiren hiçbir çalışma bulunamamıştır. Tedavi semptomatiktir ve esas olarak topikal veya sistemik kortikosteroidleri içerir. Olası nükslerin önlenmesi için aynı ilaç kullanımı ile NEH, bir vaka raporu, tedaviden 48 saat önce günde 100 mg'lık bir dozla nötrofil migrasyonu üzerinde spesifik etkileri olan dapson kullanımını önermektedir.

Anahtar Kelimeler: *Kemoterapi, nötrofilik ekrin hidradenit*

Resim1

Resim2

[EP-07]
Sorafenib ile tetiklenen eritema multiforme olgu sunumu

Beril Yel[1], Duygu Gülseren[1], Halime Nur Hologlu Bulut[1], Saadettin Kılıçkap[2]
[1]Hacettepe Üniversitesi Tıp Fakültesi, Deri ve Zührevi Hastalıkları Ana Bilim Dalı, Ankara
[2]İstinye Üniversitesi Tıp Fakültesi, İç Hastalıkları Ana Bilim Dalı, İstanbul

Amaç:
Eritema multiforme (EM), hedef tahtası benzeri deri döküntüleri ile karakterize immün aracılı bir hastalıktır. Etiyolojisinde en sık Herpes simpleks virüs (HSV) olmak üzere viral enfeksiyonlar, bakteriyel enfeksiyonlar, aşılar ve ilaçlar rol oynamaktadır. Sorafenib, ileri evre solid organ kanserlerinde ve metastatik melanomda hastalığın progresyonunu geciktirmek için kullanılan oral multikinaz inhibitörüdür. Sorafenib kullanımına bağlı görülen kütanöz yan etkiler arasında; deri döküntüsü, alopesi ve kserozis yer almaktadır. Nadir de olsa, sorafenib kullanımına bağlı kütanöz gecikmiş tip hipersensitivite reaksiyonları görülebilmektedir. Bu olgu ile sorafenib kullanan bir metastatik vulvar adenokarsinom hastasında EM gelişimini ve sorafenib tedavisi ile ilişkisini bildirmeyi amaçladık.

Olgu:
Bilinen vulvar adenokarsinom, kemoterapiye sekonder nöropati, romatoid artrit ve depresyon tanıları olan 47 yaşında kadın hasta, sorafenib tedavisinden bir hafta sonra vücudunda başlayan deri döküntüleri nedeniyle tarafımıza başvurdu. Dermatolojik muayenesinde saçlı deri ve yüzde, eritemli makül ve yamalar, gövde ön ve arka yüzünde, her iki alt ve üst ekstremitelerinde ve palmar bölgelerinde dağınık halde bulunan, tipik hedef tahtası görünümünde eritemli plakları mevcuttu. Oral, konjunktival ve genital mukoza tutulumu yoktu. Hastanın detaylı tıbbi öyküsünde EM ile ilişkili olabilecek uçuk çıkarma ya da yeni başlanan bir ilaç hikayesi yoktu. Öykü ve dermatolojik bulgulara dayanarak hastaya sorafenib ile tetiklenen EM tanısı konuldu ve onkolojik tedavisinin tekrar düzenlenmesi için onkoloji bölümüne yönlendirildi.

Sonuç:
EM etiyolojisinde başta HSV ve Mycoplasma pneumoniae olmak üzere, viral ve bakteriyel enfeksiyonlar, aşılar ve ilaçlar rol oynayabilmektedir. Oral multikinaz inhibitörü olan sorafenib de EM'ye sebep olabilecek ilaçlar arasındadır. Sorafenib kullanımına bağlı gelişen EM, alerjik bir reaksiyon olarak kabul görmektedir. İlaç ile tetiklenen EM vakalarında, tedavide ilk yapılması gereken sorumlu ilacın kesilmesidir. Bu olguda da EM'nin sorafenib ile tetiklenmesi nedeniyle öncelikli olarak sorafenib tedavisi kesilmiş ve başlanan steroid tedavisi ile hastanın şikayetleri gerilemiştir.

Anahtar Kelimeler: *eritema multiforme, sorafenib*

Resim 1

Gövde ön yüzünde (A) ve göğüs ön duvarında (B) dağınık halde bulunan, tipik hedef tahtası görünümünde eritemli plaklar

[EP-08]
Vinorelbin Tedavisi İle İlişkili Serpantin Supravenöz Hiperpigmentasyon Olgusu

Elif Eriş, Belkız Uyar, Safinaz Büşra Aytekin
Düzce Üniversitesi Tıp Fakültesi, Deri ve Zührevi Hastalıklar Ana Bilim Dalı,Düzce

Amaç: Serpantin supravenöz hiperpigmentasyon (SSH),vinorelbin de dahil olmak üzere çeşitli intravenöz kemoterapi ajanlarının neden olduğu kutanöz bir yan etkidir.SSH, kemoterapötik ajanların enjeksiyonunu takiben yüzeysel venöz pleksus boyunca asemptomatik,doğrusal veya serpantin hiperpigmentasyon olarak ortaya çıkar.Bu bildiride metastatik akciğer adenokanseri tanısı ile vinorelbin tedavisi başlanan ve serpentin supravenoz hiperpigmentasyon gelişen bir olguyu sunmaktayız.

Olgu: Metastatik akciğer adenokarsinomu olan ve vinorelbin tedavisi alan 61 yaşındaki erkek hasta bilateral el sırtında cilt lezyonu olması üzerine tarafımıza onkolojiden danışıldı.Dermatolojik muayenesinde;sol el dorsalinde koyu kırmızı-kahverengi ve sağ el dorsalinde lividi eritemli, daha önce intravenöz giriş yapılan yerde,damar trasesi boyunca seyreden lineer plaklar görüldü. Lezyonlar hafifçe ele geliyordu ancak hassas değildi.Hasta vinorelbin tedavisinin ilk kürünü 2 hafta önce sol el sırtından, 2. kürünü ise 3 gün önce sağ el sırtından intravenöz olarak aldığını belirtti.İlk infüzyondan yaklaşık 4 gün sonra kızarıklık geliştiğini ve zamanla renginin koyulaştığını söyledi.Klinik bulgular eşliğinde hastamıza vinorelbin ile ilişkili serpantin supravenöz hiperpigmentasyon tanısını koyduk.

Sonuç: SSH,ilk olarak 1975 yılında Hrushesky tarafından intravenöz 5-fluorourasil'in bir yan etkisi olarak tanımlanmıştır.Zamanla diğer kemoterapötik ajanların kullanımı sonrası gelişen vakalar da bildirilmesi üzerine bu etkinin yalnızca 5-fu sonrası gelişmediği anlaşılmıştır. Lezyonlar intravenöz ilaç infüzyonunun 24 saat ile 15 gün sonrasına kadar gelişebilmektedir. Başlangıçta eritemli inflamatuar bir faz görülebilir.Deride oluşan hiperpigmentasyonunun mekanizması net bilinmemektedir. Ancak,kan damarlarının endotel bütünlüğünün kaybolmasıyla ilacın epidermise sızması sonucu sitotoksik hasarı ve aşırı duyarlılık reaksiyonunu tetiklediği ve keratinositler içindeki melanozomların oluşmasına zarar verdiği düşünülmektedir.SHH'nin tanınması ve bilinmesi önemlidir.Bazı vakalarda bildirilmiş olan persistan hiperpigmentasyonun kozmetik açıdan sorun yaratması haricinde iyi huylu bir kutanöz yan etki olarak kabul edilir.Ciddi bir yan etki endişesi nedeniyle ilacın kesilmesi, değiştirilmesi veya dozunun azaltılmasına gerek yoktur.Bu yan etkiyi hafifletmek ve cildi hasardan korumak için ilk aşamada mümkünse ilacın periferik venöz yol yerine santral venöz yoldan verilmesi önerilmektedir. Kemoterapötik ajanın infüzyonundan sonra yapılan yeterli venöz yıkama, periferik venöz yol kullanıldığında bile SHH'yi önleyebilmektedir.

Anahtar Kelimeler: *serpantin supravenöz hiperpigmentasyon, vinorelbin*

Resim 1

Resim 2

[EP-09]
Akne Vulgaris Nedeniyle Sistemik İzotretinoin Tedavisi Alan Bir Hastada Gelişen Gut: Olgu Sunumu

Osmanege Atliya[1], Funda Tamer[1], Zafer Günendi[2]
[1]Gazi Üniversitesi Tıp Fakültesi, Deri ve Zührevi Hastalıklar Ana Bilim Dalı, Ankara
[2]Gazi Üniversitesi Tıp Fakültesi, Fiziksel Tıp ve Rehabilitasyon Ana Bilim Dalı, Ankara

Giriş:
Oral izotretinoin, akne tedavisinde kullanılan sistemik bir retinoid olup, dudak kuruluğu, kaşıntı, saçlarda incelme, kas ve eklem ağrıları gibi yan etkilere yol açabilir. Burada, akne nedeniyle oral izotretinoin tedavisi alırken gut gelişen 22 yaşında bir kadın hasta sunulmuştur.

Olgu:
22 yaşında kadın hasta, sol ayak başparmağında bir haftadır olan, ağrı, şişlik ve kızarıklık nedeniyle başvurdu. Travma öyküsü, kırmızı et, deniz ürünleri veya alkol tüketimi yoktu. Bununla birlikte, hasta akne vulgaris nedeniyle iki aydır oral izotretinoin 10 mg/gün tedavisi aldığını belirtti. Soygeçmişinde özellik saptanmadı. Dermatolojik muayenede, bilateral malar bölgede eritemli papüller, sol ayak başparmağında ve birinci metatarsofalangeal eklemde eritem ve ödem mevcuttu (Resim 1). Laboratuvar testlerinde, biyokimya paneli normal sınırlardaydı. Serum ürik asit düzeyi 5.2 mg/dL idi (referans aralık: 2.6-6 mg/dL). Tam kan sayımı, artmış trombosit sayısı dışında normaldi ($454x10^3$/µl, referans aralık: $173-390x10^3$/µl). Ayrıca serum C-reaktif protein düzeyi 23 mg/L (referans aralık: 0-5 mg/L) ve sedimantasyon hızı 28 mm/saat (referans aralık: 0-15 mm/saat) saptandı. Direkt grafide yumuşak doku dansitesinde artış izlendi (Resim 2). Hastanın izotretinoin tedavisi kesildi. Romatoloji bölümüne yönlendirilen hastaya gut tanısı konuldu ve meloksikam tablet 7.5 mg/gün tedavisi başlandı. 10 gün sonra yapılan kontrol muayenesinde gut bulgularının tamamen gerilediği izlendi.

Tartışma:
Sistemik izotretinoin tedavisinin kas ve iskelet sistemi yan etkileri arasında kas, kemik veya eklem ağrıları, bel ağrısı, sakroileit ve tendinit yer almaktadır. Ancak, izotretinoin tedavisine bağlı olarak gelişen gut nadirdir. Yakın zamanda Meena ve ark. akne nedeniyle 45 mg/gün oral izotretinoin alan ve tedaviden 1.5 ay sonra sağ ayak birinci metatarsofalangeal eklemde gut gelişen, yüksek serum ürik düzeyinin eşlik ettiği 30 yaşında bir erkek hasta bildirmiştir. Burada, akne nedeniyle başlanan oral izotretinoin tedavisinin ikinci ayında gut gelişen ve serum ürik asit düzeyi normal olan bir kadın hasta sunulmuştur. Sistemik izotretinoinin tedavisi alan hastalarda, nadir görülen bir yan etki olsa da gut açısından dikkatli olunmalıdır.

Anahtar Kelimeler: *akne vulgaris, izotretinoin*

Resim 1

Sol birinci metatarsofalangeal eklemde eritem ve ödem

Resim 2

Yumuşak doku dansitesinde artış

[EP-10]
Noduler Bir Pretibial Miksödem Olgusu

Özge Altunok[1], Meryem Aktaş[1], Muhammed Emre Uğraş[1], Ayşe Deniz Yücelten[1], Kadir Kolçak[2], Leyla Cinel[2]
[1]Marmara Üniversitesi Tıp Fakültesi Deri ve Zührevi Hastalıkları Ana Bilim Dalı,İstanbul
[2]Marmara Üniversitesi Tıp Fakültesi Patoloji Ana Bilim Dalı,İstanbul

Giriş: Pretibial miksödem, Graves hastalığının ve daha az sıklıkla Hashimoto tiroiditinin, nadir görülen otoimmün ekstratiroidal belirtisidir.Graves tanısı konulduktan, ortalama 12 ile 24 ay sonrasında bulgular ortaya çıkar.Genellikle şiddetli Graves oftalmopatisi ile birliktelik gösterir.
Bu olgu, nodüler pretibial miksödemin oldukça nadir görülmesi nedeniyle sunulmaktadır

Olgu: Bilinen Graves ve epilepsi öyküsü olan 23 yaşında kadın hasta, tarafımıza 6 yıldır olan ve travma sonrası önce sağ bacakta sonra sol bacakta ortaya çıkan şişliklikler nedeniyle başvurdu.Hasta 2013 yılında Graves nedeniyle operasyon geçirmişti ve kronik hastalıklarına yönelik levotiroksin sodyum ve levetiraset-am tedavisi almaktaydı.Fizik muayenesinde bilateral egzoftalmusuna ek olarak sağ kruris anteriordan posteriora uzanan portakal kabuğu görünümünde, follikuler açıklıkların belirginleştiği, endure, ısı artışının göstermeyen, hiperhidroz ve hipertrikozun görüldüğü plak,sol kruriste endure multiple nodüler alanlar izlendi. MR görüntülemesinde sağ kruris distalde yağlı planlarda kalınlık artışı ve ödem, sol kruris anteriorda cilt yerleşimli nodüler lezyonlar izlendi.Sağ pretibial alandan alınan 4 mm punch biyopside yüzeyde lamel-ler ortokeratoz, epidermiste psöriaziform hiperplazi, dermiste özellikle orta dermiste belirginleşen musinöz birikim izlendi. Bulgular pretibial miksödem ile uyumlu olarak değerlendirildi.Pentoksifilin 600mg tablet günde 1 defa ve haftanın 2 günü okluzif topikal klobetazol propiyonat tedavisi altında hastanın lezyonların-da kısmi gerileme izlendi.Hasta ayrıca endokrinoloji kontrolüne yönlendirildi.

Sonuç: Pretibial miksödem deri renginde veya eritematöz olabilen gode bırakmayan portakal kabuğu görünümünde plak ve/veya nodüllerin görülebildiği dermatopati tablosudur.Daha çok pretibial alanlarları etkilemekle birlikte ayak dorsumu, yüz bölgesi ve üst ekstremiteler gibi başka bölgelerde de izlenilir.Bölge-sel hiperhidroz ve hipertrikoz görülebilir.Çoğunlukla asemptomatik olmakla birlikte nadiren kaşıntı ve ağrı gibi semptomlar görülür.Histopatolojisinde retikuler dermis ve subkutiste müsin birikimi izlenir.Tedavisinde ilk aşamada topikal veya intralezyoner steroidler ve kompresyon yöntemleri bunun dışında plazmaferez,sis-temik steroidler, yüksek doz İVİG, pentoksifilin, ve somastatin analogları kullanılır

Anahtar Kelimeler: *Hipertiroidi, Pretibial miksödem*

Figur 1

Portakal kabuğu görünümünde endure, plak ve nodüler lezyonlar

Figur 2

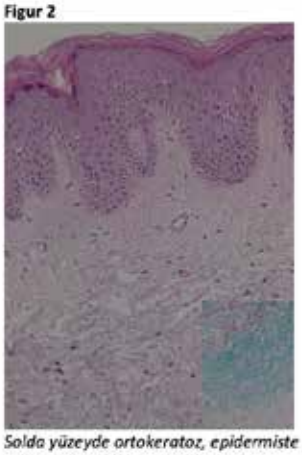

Solda yüzeyde ortokeratoz, epidermiste akantoz görülmektedir.(HEx200).
Sağda inset formunda dermiste belirgin musinöz birikim izlenmektedir.(PAS-ABx200).

[EP-11]
Dimetil Fumarat İle Fiks İlaç Erüpsiyonu

Melisa Özay, Ömer Mert, Melin Özgün Geçer, Özlem Su Küçük
Bezmialem Vakıf Üniversitesi Tıp Fakültesi, Deri ve Zührevi Hastalıklar Anabilim Dalı, İstanbul

Giriş-Amaç: Fiks ilaç erüpsiyonu çeşitli ilaçlara sistemik maruziyet sonrası genellikle aynı bölgelerde terkrarlayan, klinik olarak soliter eritematöz parlak ya da koyu kırmızı makül, ödematöz plak ya da büllöz lezyonlar ile karakterizedir. Lezyonlar ilaca ilk maruziyetten 1-2 hafta sonra gelişirken eğer önceden maruziyet varsa 24 saat içinde görülebilir. Eritemli yamalar ilacın kesilmesinden birkaç gün veya birkaç hafta sonra geriler ancak bir süre sonra hiperpigmente hale dönebilir ve hastalık aktivasyonunu kaybettikten sonra da genellikle grimsi hafif bir hiperpigmentasyon bırakır. Hemen hemen her ilaca bağlı gelişebilmekle birlikte en sık sebep olan ilaçlar sülfonamid, NSAID, barbitürat, tetrasiklin ve karbamazepindir. Tek lezyon olduğunda örümcek ısırığı, abartılı haşere vaksesi birden çok lezyon olduğunda eritema multiforme ve Steven Johnson sendromu ayırıcı tanıya girer; özellikle mukoza tutulumu eşlik ediyorsa tanı koymak güçleşebilir.

Olgu: Kliniğimize 30 yaşında kadın hasta göbek üzerinde 1 yıldır var olan zamanla rengi koyulaşan ben şikayeti ile başvurdu. Dermatolojik muayenesinde üzerinde 0,5x0,4 cm ölçüde deriden hafif koyu renkli pigmente papül görüldü. Ön tanılar olarak spitz nevüs, malign melanom, fiks ilaç erüpsiyonu ve liken planus düşünüldü. Lezyonun tamamı 0,2 cm cerrahi sınırla eksize edildi. Kesitlerde mevcut tablo kısmen interfaz patern gösteren likenoid dermatit tablosu olup ön planda fiks ilaç erüpsiyonunu destekler nitelikte olarak raporlandı. Yapılan seri kesitlerde melanositik lezyon izlenmediği rapor edildi. Özgeçmişinden multipl skleroz hastası olduğu öğrenildi. Hastamızın dimetil fumarat 240 mg 2x1 alımı mevcuttu. Anamnez derinleştirildiğinde ben diye düşünülen lezyonun ilaç başlangıç zamanından bir süre sonra belirdiği öğrenildi. Hastamız nöroloji hekimine ilaç değişikliği için yönlendirildi.

Sonuç: Hastalar etken olan ilaç ve eşdeğerlerinin yanı sıra biliniyorsa çapraz reaksiyon verebilecek diğer ilaçları da kullanmamaları konusunda bilgilendirilmelidir. Çok yaygın ve şiddetli lezyonları bulunan hastalarda kısa bir süre düşük doz (20-40 mg prednizolon) sistemik kortikosteroid tedavisi iyileşmeyi hızlandırır. Dimetil fumarat ile fiks ilaç erüpsiyonu vakasına rastlanmaması, hastanın lezyonunun yerleşim yeri ve görünümünün atipik olması nedeniyle olgumuz sizlere sunulmuştur.

Anahtar Kelimeler: *dimetil fumarat, fiks ilaç erüpsiyonu*

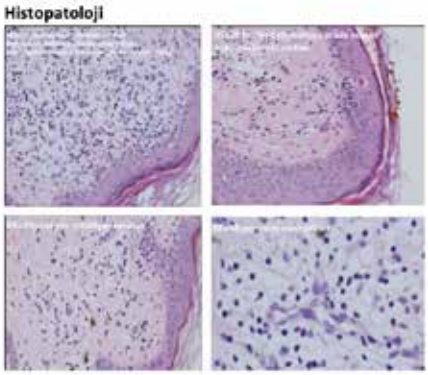

[EP-12]
Ülseratif Kolit İlişkili Multiple Dermatofibrom

Zeynep Çiftçi[1], Sevde Betül Bozkurt[1], Ragıp Ertaş[1], Yılmaz Ulaş[1], Atıl Avcı[1], Fatma Şenel[2]
[1]Kayseri Şehir Hastanesi, Deri ve Zührevi Hastalıkları Kliniği, Kayseri
[2]Kayseri Şehir Hastanesi, Patoloji Eğitim Kliniği, Kayseri

Amaç: Dermatofibromlar çoğunlukla <1cm çapında, ekstremite ve gövdede yerleşim gösteren, kırmızı-kahverenginde dermal nodüller ile karakterizedir. Olgular çoğunlukla böcek ısırığı, lokal bir inflamasyon ya da travma ile ilişkilidir. Dermatofibromlar çoğunlukla soliterdir, fakat vakaların %10unda 2-5 lezyon bulunmaktadır. Nadir olarak görülen multipl dermatofibrom(MDF) ilk olarak Baraf ve Sahapiro tarafından en az 15 adet dermatofibromun aynı anda mevcut olması olarak tanımlanmıştır. Bu olguda nadir olarak görülen ülseratif kolit ile ilişkili olduğu düşünülen MDF vakası sunulmaktadır.
Olgu: 59 yaşında kadın hasta vücutta döküntü şikayetiyle başvurdu.Hastanın şikayetlerinin 25 yıl önce bacaklarından başladığı ve zamanla sayısının arttığı öğrenildi. Tip 2 Diyabetes Mellitus, Ülseratif Kolit (ÜK) ve Ankilozan Spondilit ile takipli olan hasta 25 yıldır sülfasalazin ve 8 yıldır adalimumab kullanmaktadır. Hasta ülseratif kolit tanısı aldıktan sonra lezyonlarının oluşmaya başladığını söyledi. Ailede benzer şikayetlere sahip kimse olmadığı öğrenildi.Hastanın dermatolojik muayenesinde her iki bacak, kol ve gluteal bölgelde en büyüğü 1,5 cm çaplı 40 adet kahverengi papülonoduler lezyonlar saptandı.(Resim1) Lezyonda gamze belirtisi (fitzpatrick's sign) pozitifti.Dermatoskopik muayenede merkezinde beyaz alan, çevresinde retiküler patern bulunan görünüm mevcuttu.(Resim2) Bacakta iki ayrı lezyondan dermatofibrom ve dermatofibrosarkoma protuberans ön tanılarıyla alınan punch biyopsisi, immunohistokimyasal incelemede Faktör 13a ile pozitif, CD34 ile negatif boyama nedeniyle dermatofibrom ile uyumlu olarak sonuçlandı. Bakılan laboratuvar tetkiklerinde herhangi bir patoloji saptanmadı.
Sonuç: Az sayıdaki dermatofibromlar sistemik hastalık açısından önem taşımaz iken, MDF varlığında; mikozis fungoides, sistemik lupus eritematozis (SLE), sjögren sendromu, ÜK, pemfigus vulgaris ve immünsupresif tedavi kullanımı ile birliktelik gösterebileceğinden, hastalar sistemik hastalıklar açısından araştırmalıdır.Bu nedenle çok sayıda lezyonu olan olguların yakın takibi önerilmektedir. Yavuz Beyazıt ve arkadaşlarının yaptığı bir çalışmada Chron hastalığıyla takipli bir hastada dermatofibrom gelişimi rapor edilmiştir. Hastamızda ÜK ve adalimumab kullanımı mevcuttu. Adalimumab tedavisi lezyonların oluşumundan 17 yıl sonra başlanmış olduğu için MDF etiyolojisinde ön planda düşünülmedi. Lezyon oluşumları ülseratif kolit ile eş zamanlı başlamış olmasından dolayı yüksek ihtimal hastalık ile ilişkilendirilebilir.

Anahtar Kelimeler: *Dermatofibrom*

Resim1

Resim2

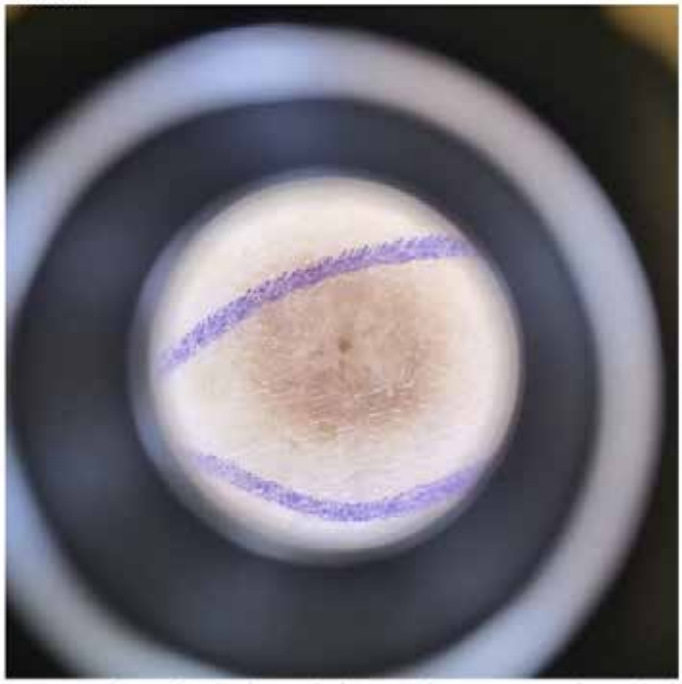

Dermatoskopide merkezinde beyaz alan, çevresinde retiküler patern

Resim 3

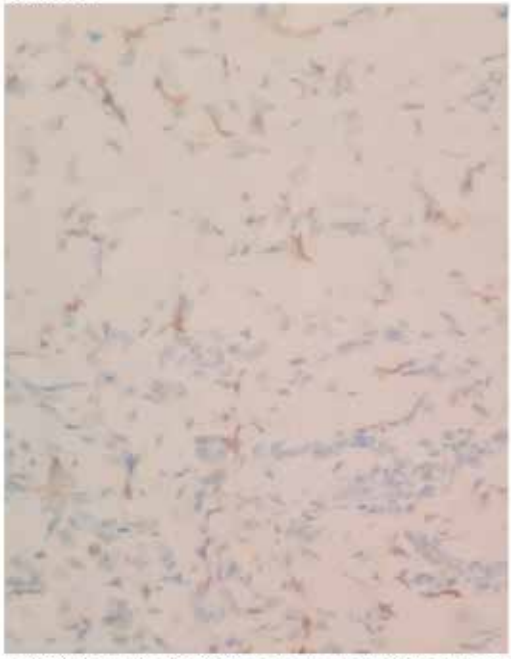

Faktör13a ile iğsi hücrelerde pozitif boyanma.

Resim 4

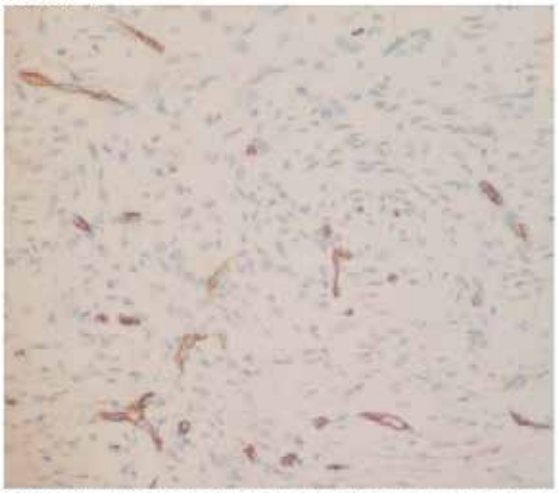

CD34 ile iğsi hücrelerde negatif, damar yapılarında pozitif boyanma.

[EP-13]
Dudak ve Dil Ödemi ile Başvuran Melkersson Rosenthal Sendromuna Eşlik Eden Takayasu Arteriti Olgusu

Deniz Tatar[1], Levent Kılıç[2], Sibel Doğan Günaydın[1]
[1]Hacettepe Üniversitesi Deri ve Zührevi Hastalıklar Ana Bilim Dalı, Ankara
[2]Hacettepe Üniversitesi Romatoloji Bilim Dalı, Ankara

Amaç:
Melkersson Rosenthal sendromu nadir görülen, rekürren yüz ödemi, fasyal paralizi ve coğrafik dil ile seyreden bir sendromdur. Çoğu etkilenen hastada, semptomlardan biri veya ikisi olmakla birlikte bazı vakalarda semptomların hepsi görülebilmektedir. Genellikle genç erişkinlerde görülen, kadınları daha sık etkileyen bir sendromdur. Etiyolojisi tam olarak aydınlatılamasa da viral enfeksiyonlar, alerjik ve genetik faktörlerin sendromun gelişmesine katkı sağladığı düşünülmektedir. Melkersson Rosenthal sendromuna eşlik eden Crohn hastalığı ve sarkoidoz vakaları bildirilmiştir. Histopatolojisinde granülom oluşumu, diffüz lenfoplazmositer hücre infitrasyonu, ödem, vazodilatasyon, konjesyon görülebilmektedir. Tedavisinde hastalara topikal, oral veya intralezyoner kortikosteroid, hidroksiklorokin, haftalık metotreksat, anti-TNF tedaviler verilebilmektedir.

Olgu:
18 yaşında kadın hasta dudaklarda tekrarlayan şişlik ve yüz felci nedeniyle tarafımıza başvuran bir olgu sunulacaktır. Hastanın şikayetleri yüz ödemi ve dilde yarıklanma şeklinde başlamış. Hastaya intralezyoner kortikosteroid enjeksiyonu, topikal ve oral kortikosteroid tedavileri verilmiş olduğu, tedavilerden kısmı fayda gördüğü, yapılan tetkiklerinde anti-TPO antikor pozitifliği saptandığı ve bu nedenle yapılan USG sırasında kommon karotid arterde oklüzyon saptandığı öğrenildi. Hastaya çekilen BT anjiyografide de benzer bulguların olması nedeniyle Takayasu arteriti tanısı konulmuş. Hastaya pulse metilprednizolon, haftalık metotreksat, mikofenolik asit tedavileri verildiği öğrenildi. Tarafımıza başvurusunda coğrafik dili, yüz ve dudak ödemi, periferik fasyal paralizisi mevcuttu. Hastanın yapılan görüntülemeleriyle romatoloji bölümü tarafından Takayasu arteriti tanısı doğrulandı. Hastaya romatoloji bölümünce tofacitinib ve dermatoloji bölümü tarafından hidroksiklorokin tedavileri başlandı

Sonuç:
Bu olgu sunumu literatürde Melkersson Rosenthal sendromuna eşlik eden histopatolojilerinde granülomların görüldüğü crohn hastalığı, sarkoidoz gibi vakaların olması ancak granülomatöz bir vaskülit olan Takayasu arteriti vakası olmaması ve literatürde ilk olması nedeniyle sunulacaktır.

Anahtar Kelimeler: *Melkersson Rosenthal Sendromu, Takayasu Arteriti*

Resim 1

Sol taraflı fasyal paralizi ve dudak ödemi

Resim 2

Coğrafik Dil

[EP-14]

Darier hastasında meme başı ve areolanın nevoid hiperkeratozu: Nadir bir birliktelik

Dilara Buse Güçlü[1], İlteriş Oğuz Topal[1], Ralfi Singer[1], Emre Şenkaya[2], Özben Yalçın[2]
[1]Prof. Dr. Cemil Taşçıoğlu Şehir Hastanesi, Dermatoloji Kliniği, İstanbul
[2]Prof. Dr. Cemil Taşçıoğlu Şehir Hastanesi, Patoloji Kliniği, İstanbul

Amaç: Darier-White hastalığı, keratosis folikülaris/diskeratozis folikülaris olarak da bilinmekte olup seboreik ve intertrijinöz bölge dağılımı gösteren, tırnak anomalilerinin de eşlik ettiği kırmızı-kahverengi hiperkeratotik/verrüköz papüllerle karakterize otozomal dominant bir genodermatozdur. Nöropsikiatrik anomaliler, tip-1 diabetes mellitus, kardiak anomaliler, oküler komplikasyonlar, nefrolojik komplikasyonlar, sekonder bakteriyel viral enfeksiyonlar, skuamöz hücreli karsinom ve hatta Sjögren sendromu ile asosiyasyonu bildirilmiştir. Ancak meme başının nevoid hiperkeratozunun eşlik ettiği vaka sayısı oldukça nadirdir. Bu bildiride Darier hastalığı olan ve meme başında nevoid hiperkeratoz gelişen bir vaka sunarak, hastalıkla ilişkili olabilecek diğer medikal hastalıklar, genel klinik özellikler ve olası mekanizmaların tartışılması amaçlanmıştır.

Olgu: Darier hastalığı tanısı olan 56 yaş erkek hasta kliniğimizce takip edilmekteyken zamanla gelişen bilateral meme başı ve areolada kalınlaşma ve renk koyulaşması şikayetleriyle tarafımıza başvurdu. Hastanın yapılan laboratuar tetkiklerinde anlamlı bir özellik yoktu. Özgeçmişinde sol böbrek kisti ve buna sekonder sol nefrektomi dışında bir özellik bulunmamaktaydı. Soygeçmişinde özellik yoktu. Fizik muayenede meme başı ve areolada bilateral hiperpigmentasyon, kalınlaşma, verrüköz papül ve plaklar saptandı (Resim1). Dermoskopik muayenede krater benzeri hiperkeratotik papüller, beyaz clodlar, yer yer noktasal damarlar ve keratotik tıkaçlar gözlendi (Resim2). Palpasyonla memede hassasiyet, akıntı veya kanama gözlenmedi. Hastadan alınan punch biyopside yüzeyde hiperkeratoz, rete sırtlarında belirgin uzama, papillomatoz, akantoz, dermiste perivasküler lenfositik infiltrasyon gözlendi ve meme başının nevoid hiperkeratozuyla uyumlu olduğu belirtildi.

Sonuç: Darier hastalığında nörolojik, psikiyatrik hastalıklar, deri kanserleri, polikistik böbrek hastalığı, renal ve testiküler agenezi, at nalı böbrek, kemik kistleri dışında nadir de olsa meme başında nevoid hiperkeratoz gelişebilir. Meme başı nevoid hiperkeratozunun dermoskopik tipik özellikleriyle ve biyopsi bulguları ile de desteklenerek tanı koyulabilir. Klinisyenlerin hastalıkla ilişkili durumları bilmesi, buna göre ileri tetkik ve inceleme yapmaları önemlidir.

Anahtar Kelimeler: *Darier, nevoid*

resim 1

Bilateral meme başı ve areolada nevoid hiperkeratoz

resim 2

Dermoskopide beyaz radyal çizgilerle çevrelenmiş sarı krater benzeri hiperkeratotik papüller, beyaz clodlar, yer yer noktasal damarlar ve keratotik tıkaçlar

[EP-16]

Psoriasiste sekukinumab tedavisi ile anjiyoödem gelişimi: Nadir bir olgu sunumu

Selman Emre Tekerlek, Hilal Kaya Erdoğan, Esra Ağaoğlu, Ersoy Acer, Zeynep Nurhan Saraçoğlu
Eskişehir Osmangazi Üniversitesi Tıp Fakültesi, Deri ve Zührevi Hastalıkları Ana Bilim Dalı, Eskişehir

Anjiyoödem, vasküler bütünlüğün kaybı nedeniyle cilt veya mukozal dokuların kendi kendini sınırlayan, lokalize şişliğidir. Plazma ekstravazasyonuyla birlikte submukozal veya subkutanöz kılcal damarların ve postkapiller venüllerin geçirgenliğinde hızlı bir artıştan kaynaklanır. Tek başına, ürtiker ile birlikte veya anafilaktik reaksiyonunun bir bileşeni olarak ortaya çıkabilmektedir. Sekukinumab, interlökin-17A (IL-17A) 'ya seçici olarak bağlanan ve etkisini nötralize eden, psoriasis patogenezinde rol oynayan proinflamatuar sitokinlerin ve kemokinlerin salınımını inhibe eden tamamen insan immünglobülin-G1 (Ig-G1) monoklonal antikorudur.
Otuz iki yaşında psoriasis tanısı ile takip edilen erkek hasta lezyonlarının son 6 ayda artması şikayetiyle kliniğimize başvurdu. Özgeçmiş ve soygeçmişinde özellik saptanmadı. Hasta psoriasis için daha önce topikal steroid, kalsipotriol, takrolimus; sistemik tedavi olarak siklosporin ve metotreksat tedavileri almıştı. Dermatolojik muayenesinde sırtta, alt bacaklarda, dirseklerde, kulak içinde, saçlı deride eritemli skuamlı plaklar, yüzde eritemli plaklar, tırnaklarda onikoliz ve pittingleri mevcuttu. Eklem ağrısı yoktu. Psoriasis Alan Şiddet İndeksi (PAŞİ) 14.4 olarak hesaplandı. Hastaya sekukinumab tedavisi planlandı. Sekukinumab öncesi istenen rutin tetkiklerinde PPD: 6 mm ve quantiferon pozitifliği dışında anormallik bulunmayan hastaya göğüs hastalıkları tarafından izoniazid ile tüberküloz profilaksisi başlandı. Profilaksinin 1. ayında gastrointestinal yan etkileri nedeniyle izoniazid tedavisi kesildi. Göğüs hastalıkları tarafından rifampisin proflaksisine geçilen hastaya proflaksinin 1. ayında sekukinumab 300 mg/hafta tedavisi başlandı. Sekukinumab tedavisinin ilk 3 dozunda her enjeksiyondan 12-24 saat sonra hastanın üst dudağında ve ensede anjiyoödem gelişti. Hastanın anjiyoödem öncesinde prodromal semptomu, enfeksiyon öyküsü, yeni ilaç ve besin öyküsü yoktu. Dermatolojik muayenesinde üst dudakta ve ensede belirgin anjiyoödem mevcuttu. Hastaya bilastin 20 mg/gün tedavisi başlandı. Bir ay bilastin tedavisi ile hastanın şikayetlerinin gerilediği görüldü. Sonraki enjeksiyonlarda anjioödemi tekrarlamayan hastada sekukinumab tedavisine devam edildi.
Burada anti IL-17A monoklonal antikoru olan sekukinumabla anjiyoödem gelişen 32 yaşındaki psoriasis olgumuz literatür ışığında sunulmaktadır.

Anahtar Kelimeler: *anjiyoödem, sekukinumab*

Resim 1a

Bilastin tedavisi öncesi

Resim 1b

Bilastin tedavisi sonrası

Resim 2a

Bilastin tedavisi öncesi

Resim 2b

Bilastin tedavisi sonrası

[EP-17]
Nadir bir tümör: Deriye lokalize schwannom

Güldehan Atış[1], Gaye Güldiken Doğruel[1], Pembegül Güneş[2]
[1]Memorial Ataşehir Hastanesi, Dermatoloji, İstanbul
[2]Memorial Şişli Hastanesi, Patoloji, İstanbul

Amaç: Schwannomlar, periferik sinirlerin kılıflarından köken alan benign tümörlerdir. Deride nadiren görülmekle birlikte, genelde 20 ila 50 yaşlar arasında, en sık ekstremitelerde, 5 cm'den küçük, tek, yumuşak, asemptomatik subkutan nodüller olarak bulgu verirler(1). Kutanöz schwannomların dermoskopisinde beyazımsı şeffaf zeminin altında dallanan damarlar, kahverengi yapısız alanlar gibi bulgular bildirilmiştir(2,3). Bu yazıda, yüzde dermal nevüs benzeri deri renginde nodül olarak prezente olan bir schwannom vakasından dermoskopik bulgular ışığında bahsedilecektir.
Olgu: Kırk bir yaş erkek hasta sağ yanakta 3 yıldır olan kabarıklık şikayetiyle başvurdu. Dermatolojik muayenesinde sağ malarde 4x5mm boyutlarında deri renginde asemptomatik nodüler lezyon izlendi. Lezyonun dermoskopisinde üzerinde dağınık, kahverengi pigmentasyon bulunan, pembemsi beyaz alanlar, lezyon periferinde dallanan ve kıvrılmış damarlar izlendi. Dermal nevüs, deri eki tümörü, bazal hücreli karsinom ön tanılarıyla eksize edildi. Histopatolojide epidermiste atrofi, dermiste iğsi hücreler, bu hücrelerde yaygın ve belirgin S-100 pozitifliği görülerek schwannom tanısı kondu.
Sonuç: Schwannomlar nadiren izole dermal lezyon olarak görülürler(1). Literatürde schwannomların dermoskopik özelliklerini tanımlayan az sayıda olgu bildirisinde nonspesifik eritem(2), yapısız kahverengi-mavi pigmentasyon üzerinde mavi-beyaz tül ve periferde kırmızımsı-mavi alanlar(3), farklı çaplarda dallanan damarlar, şeffaf-sarımsı alan üzerinde dağınık pigmente alanlar, pembe-sarı yapısız alanlarla ayrılan lobüle görünüm(4) gibi bulgular tanımlanmıştır. Behera ve ark. schwannomların histopatolojisinde damarlanmanın değişken olabileceğini öne sürmüş, kendi vakalarında dermoskopide dallanan damarların görülmemesini lezyonun derin olmasına bağlamışlardır(5). Bizim olgumuzda lezyon epidermisin hemen altında bulunduğundan damar yapıları ayrıntılı olarak seçilebiliyor olabilir. Ayrıca, literatürde daha eski lezyonlarda (>20 yıl) nonspesifik eritem ve yapısız pigmentasyon görülmekle birlikte(3,6), nispeten daha yeni lezyonlarda (3-8 yıl) dallanan damarlar bildirilmiştir(2,4). Eski lezyonlarda damar yapılarının dermoskopide görülmemesi lezyonda zaman içinde oluşan dejenerasyona bağlı olabilir. Bizim olgumuzda da dermoskopide dallanan damarların belirgin şekilde görülmesinin, mavi-beyaz tül ve homojen pigmentasyonunsa saptanmamasının nedeni nispeten yeni bir lezyon olması olabilir. Özetle, schwannomlar deride beyazımsı pembemsi zeminde dallanan damarlarla prezente olup bazal hücreli karsinom veya diğer deri tümörleriyle ayırıcı tanıya girebilirler. Şüpheli lezyonlarda histopatolojiden yararlanılmalıdır.

Anahtar Kelimeler: *dermoscopy, schwannoma*

Lezyonun dermoskopik görünümü

Üzerinde dağınık, kahverengi pigmentasyon bulunan, pembemsi beyaz alanlar, lezyon periferinde dallanan ve kıvrılmış damarlar

Olgunun klinik görünümü

Sağ malar bölgede 4x5mm boyutlarında deri renginde nodüler lezyon

[EP-18]
Bazal hücreli karsinom cerrahisinde V-Y ilerletme flebi

Sabir Hasanbeyzade
Özel Deri ve Zührevi Hastalıkları Muayenehanesi, Ankara, Türkiye

Giriş: Dermatolojik kanser tedavilerinde topikaller,fotodinamik tedaviler,oral tedaviler ve cerrahi tedavi seçenekleri mevcuttur.Biz bu vakamızda yüzde yerleşmiş nodüler lezyonun eksizyonunu ve alanın V-Y ilerletme flebi ile kapatılmasını paylaştık.
Vaka: 58 yaşında kadın hasta,ortalama 4-5 yıldır burnunda olan,giderek büyüyen şişlik şikayeti ile muayeneye geldi. Muayenesinde burun dorsali sol lateraliyle sol iç malar alanın birleşmesinde sert, pembemsi 1.3x1 cm ebatlarında nodüler lezyonu mevcuttu (Resim 1). Büyüteçle muayenede lezyon üzerinde geniş dallanmış damarlar ve yer-yer inci tanesi kabarıklıklar izlenmekteydi. Hastada klinik muayene ile bazal hücreli karsinom ön tanısı düşünüldü ve eksizyonel biyopsi planlandı. İşlem alanında antisepsi sağlandıktan sonra, lidokain+adrenlin infiltrasyonu ile lokal anestezi yapıldı ve cerrahi kalemle işlem alanı işaretlendi. Lezyon kenarlarında 5 mm.lik temiz cerrahi sınır bırakıldı. Lezyon total eksize edildi ve sınırları sütürle işaretlenerek patolojik incelemeye gönderildi. Fleb olarak kullanılacak alanda 2-3 mm çapında, deriden hafif kabarık, içinde globüler ve retiküler pigment ağının da izlendiği lezyon mevcuttu,o da eksize edilerek patolojik incelemeye gönderildi ve işlem alanı 6-0 keskin prolen ile primer kapatıldı.Sonra sol zigomatik bölgeden V-Y ilerletme flebi için subkutan yağ dokusu da içerecek şekilde fleb serbestleştirildi. Serbestleştirilen fleb eksizyon alanına doğru ilerletildi, ipek sütürle askı sütürü atıldıktan sonra, ciltaltı 5/0 yuvarlak vicryl ile, deri ise 6/0 keskin prolen ve 6-0 keskin vicryl ile kapatıldı. İşlem sürecinde kanama kontrolü için bipolar koter kullanıldı. Hastanın pansumanı topikal antibiyotik ve epitelizan krem sürülerek yapıldı, önerilerde bulunuldu, sabah-öğlen SPF50+ güneşten koruyucu krem sürmesi ve 7 gün sonra kontrole gelmesi tembihlenerek taburcu edildi. Hasta kontrollerine gelmedi. Hastanın patoloji sonucu bazal hücreli karsinom olarak raporlandı. Tümör cerrahi sınıra en yakın 2.5 mm mesafedeymiş.
Sonuç: Cerrahi seçenekler deri kanserlerinin tedavisinde büyük oranda ilk seçenek olmaya devam ediyor. Lezyonun büyüklüğü, yerleşim yeri, hastanın yaşı, klinik öntanı göz önünde bulundurularak farklı cerrahi teknikler tercih edilmektedir. Dermatolojik cerrahi işlemlerin dermatoloji poliklinik işlemleri arasına girerek yaygınlaşması gerektiğini düşünmekteyiz ve bu yüzden bu vakamızı paylaşmak istedik.

Anahtar Kelimeler: *bazal hücreli karsinom, v-y ilerletme flebi*

Resim 1: alanın işlem öncesi (a) ve işlemden hemen sonraki (b) görüntüsü

[EP-19]
Rituksimab Kullanımı Sonrası Gelişen Vitiligo: Olgu Sunumu

Melissa Gedik, Fatma Sena Say, Gülhan Aksoy Saraç, Akın Aktaş
Ankara Bilkent Şehir Hastanesi, Deri ve Zührevi Hastalıkları Kliniği, Ankara

Vitiligo, sınırları belirgin depigmente makül ve yamalarla karakterize, tutulan deride fonksiyonel melanositlerin ortadan kaybolduğu idiopatik edinsel bir bozukluktur. Melanosit kaybı çok sayıda faktöre bağlı olabilir. Genetik faktörler, otoimmün cevaplar, oksidatif stres, inflamatuar mediatörler, çeşitli topikal ve sistemik ilaçlar melanositlerde hasara yol açabilir. Rituksimab, B hücrelerinde bulunan CD20 yüzey antijenine karşı bir fare-insan kimerik monoklonal immunglobulin G1 kappa izotip antikorudur. CD20 tüm B hücreleri tarafından eksprese edildiği için, Rituksimab pre-B hücrelerinden olgun B hücrelerine kadar tüm spektrumu kaplayan B lenfositlerinin tükenmesine güçlü ve uzun süre sürecek şekilde sağlar. Ancak kök hücre veya plazma hücrelerini etkilemez. Plazma hücrelerinin öncüller olan hafıza B hücreleri yıkıldığı için otoantikor üretimi olaylı olarak inhibe edilir, otoimmünite zayıflar. Hemolitik anemi tanısıyla 2022 yılından beri takipli olan, Rituksimab tedavisi başlanan, öncesinde vitiligo tanısı olmayan ve son Rituksimab dozunu aldıktan 1 ay sonra vitiligo makülleri sebebiyle kliniğimize başvuran bir olgu sunmaktayız.

Anahtar Kelimeler: *Rituksimab, vitiligo*

Resim 1

Resim 2

Resim 3

[EP-20]
Granüler parakeratoz: nadir görülen bir antite

Oğuzhan Kılıçaslan[1], Cemile Tuğba Altunel[1], Özlem Özen[2]
[1]Başkent Üniversitesi Tıp Fakültesi, Deri ve Zührevi Hastalıklar Anabilim Dalı, Ankara
[2]Başkent Üniversitesi Tıp Fakültesi, Patoloji Anabilim Dalı, Ankara

Amaç: Granüler parakeratoz, kırmızı/kahverengi renkte eritemli skuamlı/hiperkeratotik papül ve plaklarla kendini gösteren, nadir görülen bir dermatolojik antitedir. İlk tanımlandığında 'aksiller granüler parakeratoz' olarak tanımlanmıştır ancak sonradan diğer intertrijinöz bölgelerde ve hatta yüzde tanımlanan bir olgu olması sebebiyle 'aksiller' kısmı tanımdan çıkarılmıştır ancak yine de sıklıkla aksiller bölgede görülmektedir. Etyolojide en çok deodorantlar gibi topikal preparatlara karşı gelişen kontakt dermatit suçlanmıştır. Ancak hem topikal preparat kullanımı olmadan gelişen olgular olması hem de non-intertrijinöz bölgelerde de görülebilmesi nedeniyle bu hipotez tartışmalıdır. Her iki cinsiyet ve her yaşta görülebilmekle birlikte en sık orta yaş kadınlarda görülür.

Olgu: 30 yaş kadın hasta, kliniğimize sağ koltuk altında 3 yıldır var olan kabarıklıklar şikayeti ile başvurdu. Hasta bu kabarıklıkların 3 yıldır hiç değişim göstermediğini, ağrı ve kaşıntıya yol açmadığını belirtti. Dermatolojik muayenede sağ aksillada bütün aksillayı kaplayacak şekilde dağınık yerleşimli, üzeri hiperkeratotik, gergin ve sert karakterde eritemli papüller izlendi. Papüllerin birinden liken planus, clear cell papulozis, paget hastalığı, aksiller granüler parakeratoz, pigmente retiküler papillomatozis, lenfanjiom, epidermal nevüs ön tanıları ile rutin histopatolojik inceleme için 3 mm deri punch biyopsi alındı. Kesitlerde yüzeyde parakeratoz, yer yer düzenli yer yer düzensiz akantoz izlenmiş, epidermiste hafif spongioz ve bazal tabaka dejenerasyonu dikkati çekmiştir. Buna ek olarak preparatta yer yer granüler tabaka belirginliği ile birlikte dermiste perivasküler lenfositik infiltrasyona ek olarak melanin inkontinansi gözlenmiştir. Histopatolojik ve klinik bulgular birlikte değerlendirilerek hastaya granüler parakeratoz tanısı konulmuştur.

Sonuç: Nadir görülen bir tablo olan granüler parakeratoz, pek çok tedaviye yanıtı sınırlı olmakla birlikte benign bir tablodur. Özellikle aksiller alanda görülen asemptomatik papüllerin ayırıcı tanısında akla gelmelidir.

Anahtar Kelimeler: *Aksilla, inflamatuar papül*

Resim 1

Hastanın sağ aksillasında dağınık yerleşimli eritemli papüller

[EP-21]
SARS-CoV-2 enfeksiyonu ile tetiklenen dirençli ürtikeryal vaskülit tedavisinde omalizumab: Pediatrik bir olgu sunumu

Yusuf Can Edek, Ecem Ertürk, Esra Adışen
Gazi Üniversitesi Tıp Fakültesi, Dermatoloji Ana Bilim Dalı, Ankara

Amaç: Ürtikeryal vaskülit, hiperpigmentasyonla iyileşen ürtikeryal lezyonlarla karakterize bir küçük damar vaskülitidir. Ürtikeryal vaskülitte görülen en yaygın laboratuvar anormallikleri eritrosit sedimantasyon hızının artması ve hipokomplementemidir. Bu olgu sunumunda SARS-CoV-2 enfeksiyonuna sekonder normokomplementemik ürtikeryal vaskülit gelişen ve tedavisinde omalizumab kullanılan pediatrik bir olgu sunulacaktır.

Olgu: Altı yaşındaki erkek çocuk hasta vücudundaki kaşıntılı döküntüler nedeniyle tarafımızca değerlendirildi. Alınan anamnezde lezyonların, altı ay önce hasta ve ailesinin SARS-CoV-2 enfeksiyonu tanısı aldıktan on gün sonra, ilk olarak bacakta başladığı ve zamanla yayılarak kaşıntılı hale döndüğü ve yanma hissinin eşlik ettiği öğrenildi. Dermatolojik muayenede gövde, kol, bacak, yüz ve palmoplantar bölgede yaygın, eritemli annüler karakterde ürtika plakları, purpuralar ve hiperpigmente yamalar saptandı (Resim 1). Klinik muayene ve histopatolojik bulgulara dayanarak ürtikeryal vaskülit tanısı konulan hastada şikayetlerin gelişim zamanı ve başka bir tetikleyici olmaması göz önünde bulundurularak ürtikeryal vaskülitin SARS-CoV-2 enfeksiyonuna sekonder geliştiği kabul edildi. Tedavide oral prednizolon (1 mg/kg) ve desloratadin verildikten sonra lezyonlarda gerileme saptandı ve steroid tedavisi kademeli olarak azaltıldı. Steroid dozu azaltılırken hastanın yakınmalarının tekrarlaması üzerine omalizumab tedavisi uygulanmasına karar verildi. Omalizumab tedavisi 150 mg/4hafta, subkutan olarak uygulanan hastanın şikayetlerinde gerileme gözlenirken izlemlerinde rekürrens ve yan etki saptanmadı.

Sonuç: Ürtikeryal vaskülit, kronik idiyopatik ürtikerden ayrımı zor olabilen bir küçük damar vasküliti tipidir, lezyonların 24 saatten uzun sürmesi, lezyonların hiperpigmentasyon bırkaması ürtikeryal vaskülit tanısına yardımcı olmaktadır.
Hastalığın etiyolojisi idiyopatik olabileceği gibi ilaçlar, otoimmün hastalıklar, maligniteler ve SARS-CoV-2 gibi enfeksiyonlarla da ürtikeryal vaskülit tetiklenebilir. Etyolojik faktörler immün kompleks birikimini, kompleman kaynaklı sitotoksisiteyi ve tip III aşırı duyarlılık reaksiyonunu tetikleyip ürtikeryal vaskülit gelişimine yol açabilmektedir.
Omalizumab kronik spontan ürtiker tedavisinde kullanılan İgE'yi hedef alan monoklonal antikordur. Son dönemlerde ürtikeryal vaskülit tedavisinde omalizumabın etkinliğini gösteren vakalar bildirilmektedir.
Bu olgu sunumuyla birlikte SARS-CoV-2 ilişkili deri bulguları arasında ürtikeryal vaskülitinde bulunabileceğini ve omalizumabın ürtikeryal vaskülit tedavisinde pediatrik olgularda da güvenli bir tedavi ajanı olabileceğini vurgulamak istiyoruz.

Resim 1: (a), (b), (c) gövde, yüz ve koldaki yaygın annüler eritematöz ürtikeryal plaklar ve hiperpigmentasyon

Anahtar Kelimeler: *omalizumab, ürtikeryal vaskülit*

[EP-22]
COVID-19 sırasında ortaya çıkan Kaposi sarkomu: Olgu sunumu

Oğuzhan Kılıçaslan[1], Meryem Özlem Öztürk[1], Ebru Şebnem Ayva[2], Deren Özcan[1]
[1]Başkent Üniversitesi Tıp Fakültesi, Deri ve Zührevi Hastalıklar Anabilim Dalı, Ankara
[2]Başkent Üniversitesi Tıp Fakültesi, Patoloji Ana Bilim Dalı, Ankara

Amaç: Kaposi Sarkomu (KS), HHV-8 ile enfekte olmuş endotel kaynaklı hücrelerden köken alan multisentrik vasküler bir neoplazidir. Primer enfeksiyon sonrası latent kalan HHV-8, immünosupresyon, proinflamatuvar sitokinlerin düzensiz salınımı veya viral ko-enfeksiyonların tetiklemesiyle litik faza geçer; onkojenik ve anjiojenik özelliklere sahip gen ekspresyonu olur; inflamasyon ve anjiogenez başlar. Klasik, endemik, iatrojenik ve epidemik olmak üzere 4 klinik tipi vardır. Son yıllarda COVID-19 sonrası görülen KS olguları bildirilmiştir. Burada, COVID-19 sırasında ortaya çıkan bir KS olgusu sunulmuştur.

Olgu: 62 yaşındaki erkek hasta, her iki ayak ve bacaklarda 2.5 aydır olan ağrılı, mor kabarıklıklar şikayetiyle başvurdu. Hastanın 3 ay önce COVID-19'a bağlı şiddetli respiratuvar semptomlar nedeniyle 20 gün hastanede yattığı, favipiravir ve adını hatırlamadığı bir antibiyotik tedavisi ile birlikte parenteral metilprednizolon (1mg/kg/gün ile başlanıp 20 gün içinde doz azaltılarak) aldığı öğrenildi. Bu kabarıklıklar yatışının son günlerinde ortaya çıkmıştı. Özgeçmişinde hipertansiyon dışında özellik yoktu. Dermatolojik muayenede, bilateral ayak ve bacaklarda morumsu makül, papül, plak ve nodüller; sağ bacakta ödem izlendi. İki adet insizyonel biyopsi örneği alındı. Histopatolojide, çok sayıda iğsi endotelyal hücre ve kapillerden oluşan nodüler tümör; eritrosit ekstravazasyonu ve makrofajlarda hemosiderin birikimi görüldü. İmmunohistokimyasal olarak neoplastik hücrelerde HHV-8 ve CD34 ile boyanma saptandı. Bakteriyel ve fungal doku kültürlerinde üreme olmadı. Kaposi sarkomu tanısı alan hasta anti-HIV antikoru testini reddetti. Visseral tutulumun araştırılması için gastroenteroloji ve onkoloji bölümlerine yönlendirilen hasta kendi isteğiyle takibimizden çıktı.

Sonuç: COVID-19 hastalarında bildirilen KS'nin, COVID-19 seyrindeki yoğun inflamasyon, proinflamatuvar sitokinlerin düzensiz salınımı, SARS-Cov-2 ve ilaçlara bağlı immünosupresyonun HHV-8'in litik reaktivasyonunu tetiklemesi nedeniyle geliştiği ileri sürülmektedir. Bilinen bir immünosupresyon öyküsü olmaması, COVID-19'un şiddetli seyretmesi ve KS'nin COVID-19 için verilen sistemik kortikosteroid tedavisinden kısa süre sonra oluşması nedeniyle, hastamızdaki KS'nin COVID-19 ile ilişkili olduğu görüşündeyiz. Sonuç olarak, şiddetli COVID-19 ve ilişkili immünosupresif tedavi KS gelişimine neden olabilir.

Anahtar Kelimeler: *Kaposi sarkomu, COVID-19*

Resim1

Dermatolojik muayene bulguları: bilateral ayak ve bacaklarda morumsu makül, papül, plak ve nodüller; sağ bacakta ödem

Resim 2

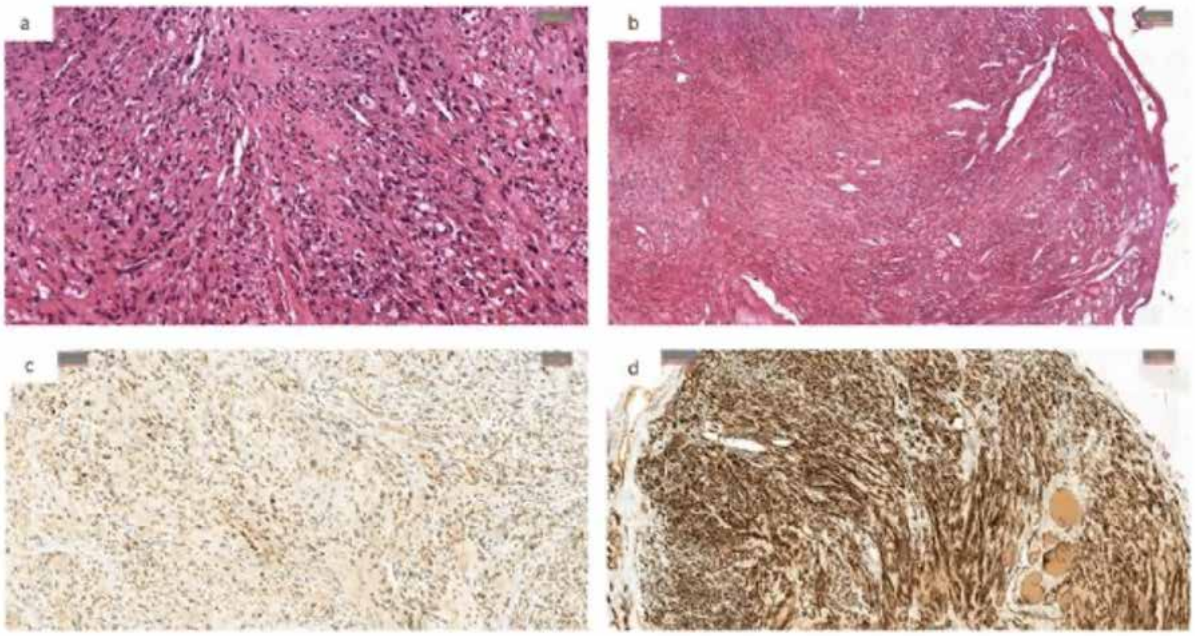

Histopatolojik fotoğraflar (a,b): iğsi endotelyal hücre ve kapillerden oluşan nodüler tümör; eritrosit ekstravazasyonu ve makrofajlarda hemosiderin birikimi. İmmunohistokimyasal boyama fotoğrafları: (a) HHV ile boyanan; (b) CD34 ile boyanan neoplastik hücreler

[EP-23]
Tedaviye dirençli gebeliğin generalize püstüler psoriasisinin yönetimi: bir olgu

İrem Özdemir, Mehmet Gülengül, Muhammed Kaan Temirkaynak, Burcu Beksaç, Esra Adışen
Gazi Üniversitesi Tıp Fakültesi, Deri ve Zührevi Hastalıkları Ana Bilim Dalı, Ankara

Amaç: Gebeliğin generalize püstüler psoriasisi(GGPP), yaygın steril püstüller, eritem ve sepsis benzeri semptomlarla karakterize, anne ve fetus açısından olumsuz sonuçlara, hatta mortaliteye yol açabilen nadir bir hastalıktır. Tedavide gebeliğin de göz önünde bulundurulması gerektiğinden seçenekler kısıtlıdır.

Olgu: Otuz bir yaşındaki 10 haftalık gebe hasta(G3P2Y2) kliniğimize yaygın püstüler döküntü nedeniyle başvurdu. Öyküsünden 12 yıl önce ilk gebeliği sırasında psoriasis vulgaris tanısı aldığı ve doğum sonrasında metotreksat ve siklosporin kullandığı öğrenildi. İkinci gebeliğinin 30. haftasında eritrodermi nedeniyle hospitalize edilen ve GGPP tanısı alan hasta kliniğimizde infliksimabla tedavi edilmişti. İnfliksimab tedavisinin beşinci yılında infliksimabı kendi isteğiyle bırakmış, takipsiz kaldığı bir yılın ardından rekürrens nedeniyle adalimumab başlanmıştı. Hastanın gebelik isteği nedeniyle üçüncü gebeliğinden önce adalimumab tedavisi sonlandırılmıştı.

Hastanın güncel dermatolojik muayenesinde yüzde, gövdede ve ekstremitelerde yaygın, eritemli püstüler plaklar ve onikoliz izlendi(Şekil 1a). Hastalığın hızla kontrol alınması amacıyla metilprednizolon 1 mg/kg/-gün başlanan hastaya, siklosporin kullanmayı reddetmesi nedeniyle sertolizumab planlandı. Sertolizumab tedavisinin üçüncü dozundan sonra hastalık şiddetlenmesi nedeniyle, 17. gebelik haftasında sertolizumab infliksimabla değiştirildi. Tedavinin erken dönemlerinde klinik yanıt elde edilmesine rağmen steroid dozu azaltıldığında hospitalizasyon gerektiren şiddetlenme gözlendi. Hasta, gebeliğin 36. haftasında sezaryenle 3000 gr ağırlığında sağlıklı bir bebek dünyaya getirdi. İnfliksimab tedavisi altında postpartum ikinci ayda şiddetlenme nedeniyle infliksimab tedavisi sonlandırılarak iksekizumab başlandı. Püstüller ve eritem iksekizumab tedavisinin ikinci haftasında geriledi(Şekil 1b). Hasta halen iksekizumabla remisyonda takip edilmektedir.

Sonuç: GGPP'nin genellikle gebeliğin son aylarında ortaya çıktığı ve doğum sonrası dönemde gerilediği bilinmektedir. Ancak bizim olgumuzda olduğu gibi tekrarlayan hastalık daha erken başlangıçlı, daha agresif ve tedaviye daha dirençli olma eğilimindedir. Dirençli olgularda, hastalığın gebelik prognozuna etkisi de göz önünde bulundurulduğunda hızlı ve etkin tedavi gereklidir. Psoriasis tedavisinde kullanılan klasik ajanlar arasında yalnızda siklosporin(kategori C) gebelikte kullanılabilmektedir. Literatürde, biyolojik ajanlarla tedavi edilmiş az sayıda GGPP olgusu bulunmaktadır(Tablo 1). Biyolojik ajanlar, yönetimi zor bir hastalık olan GGPP'de etkili ve güvenilir tedavi seçenekleri olarak karşımıza çıkmaktadır.

Anahtar Kelimeler: *gebelik, psoriasis*

Şekil 1.

a, b, c. Hastane yatışı sırasında çekilen görüntüler. Gövde ve ekstremitelerde çok sayıda eritemli plaklar üzerinde birleşme eğilimi olan püstüller. d, e. İksekizumab sonrası GGPP lezyonlarında gerileme, uzun süreli yüksek doz sistemik steroid nedeniyle Cushingoid görünüm. f. Hastaya verilen tedavilerin özeti.

Tablo-1

Tedavi	Yaş	Mutasyon	Gebelik haftası*	Gravida/ GGPP sayısı	Psoriasis öyküsü	GGPP'de kullanılan önceki tedaviler	Sonuç	Postpartum gidişteki/ Nüks	Doğum haftası	Referanslar
	27	ø	26/postpartum	2/2	-	UVB, PD 1 mg /kg/gün, CsA 7,5 mg/kg/gün	Sağlıklı bebek	+/+	36	Sheth et al. (11),
	28	ø	34/postpartum	2/2	PV	CsA 3 mg/kg/gün, PD 30 mg /gün	Sağlıklı bebek	+/+	Term	Puig et al. (12)
	18	IL36RN	16/22	ø/ø	GPP	GMA 2 kez/hafta	Sağlıklı bebek /EMR	-/ø	38	Adachi ve ark. (13)
	25	ø	18/postpartum	1/1	GPP	MPD 48 mg/ gün, CsA 3-5 mg/kg/gün, IVIg 0,3 g/kg/gün, acitretin 50 mg/gün	Sağlıklı bebek /oligohidroamniyoz	+/ø	36	Ogram ve ark. (14)
	34	ø	27/28	1/1	PV ve GPP	MPD 1 mg /kg/gün, CsA 7,5 mg /kg/gün	Sağlıklı bebek	ø/ø	40	Bahsun Kahraner ve ark. (15)
	22	ø	20/30	2/1	PV	MPD 2,5 mg/kg/gün	DDA	+/-	36	Bekaac ve ark. (2)
Adalimumab	32	-	18/postpartum	3/1	-	PD 30 mg /gün, dapson 50 mg/gün, GMA 1 kez/hafta	Sağlıklı bebek	+/ø	Term	Yamanobita ve ark. (16)
	35	IL36RN	20/gebelik sırasında	2/1	-	PD 50 mg/gün, CsA 250 mg/gün, GMA 1 kez/hafta	DDA	-/ø	37	Fukushima ve ark. (17)
Sertolizumab	31	IL36RN	22/ gebelik sırasında	2/2	GPP	GMA, PD 20mg/gün, infliksimab	DDA	-/ø	29	Mizutani ve ark. (18)
	36	-	22/gebelik sırasında	1/1	PV	PD 20 mg/gün, CsA 200 mg/gün ve GMA 1 kez/hafta, adalimumab	DDA	-/ø	37	Fukushima ve ark. (17)
Sekukinumab	ø	IL36RN	38/postpartum	2/1	PV	GMA, CYA 5 mg/kg/gün,	Sağlıklı bebek	+/ø	37	Kimoshita ve ark. (19)
	26	ø	22/gebelik sırasında	2/1	GPP	PD 30-60mg/gün, CsA 5mg/kg/gün	IUBG, İFÖ	-/ø	-	Chhabra ve ark. (20)
	37	ø	26/26	4/3	PV	-	Sağlıklı bebek	-/ø	39	Lin ve ark. (21)
	28	IL36RN	27/postpartum	1/1	-	PD 20-40mg/gün, CsA 200mg/gün, GMA 5 kez/hafta	DDA	+/ø	ø	Yoshikawa ve ark. (9)
	34	ø	26/gebelik sırasında	2/1	-	PD 1 mg/kg, CsA 5 mg/kg/gün	Sağlıklı bebek	-/ø	37	Nesma ve ark. (22)
	45	IL36RN	37/postpartum	2/1	-	PD 30mg/gün, CsA 150mg/gün	ø	Tedaviden 1 yıl sonra nüks	ø	Kamatani ve ark. (23)
	36	ø	20/26	ø/ø	GPP	-	Sağlıklı bebek	-/ø	37	Zhang ve ark. (24)
	27	ø	20/24	ø/ø	PV	-	Sağlıklı bebek	-/ø	ø	Zhang ve ark. (24)
Brodalumab	35	-	3. ay/ postpartum	2/2	-	-	ø	+/ø	ø	Nakai ve ark. (25)
İksekizumab	42	ø	25/ gebelik sırasında	ø/ø	GPP	4 mg deksametazon	Sağlıklı bebek	-/ø	ø	Huang ve ark. (8)
Ustekinumab	34	ø	26/postpartum	2/2	PV	CsA 200–300 mg/gün	Annede RDS ve DDA	+/-	33	Alsunaid ve ark. (26)

Kısaltmalar: -, yok; +, var; CsA, siklosporin; EMR, erken membran rüptürü; GMA, granülosit ve monosit adsorptif sitaferezi; GPP, generalize püstüler psoriasis; IL36RN, IL-36 reseptör antagonisti; İFÖ, intrauterine fetal ölüm; İUBG, intrauterin büyüme geriliği; IVIg, intravenöz immünoglobulin; DDA, düşük doğum ağırlığı; MPD, metilprednizolon; ø, değişilmemiş; PA, psoriatik artrit; PD, prednizolon; PV, psoriasis vulgaris; RDS, respiratuvar distres sendromu; UVB, ultraviolet B fototerapisi
* Semptomların başlangıcındaki gebelik haftası/ biyolojik tedavinin başladığı gebelik haftası

Biyolojik ajanlarla tedavi edilen GGPP hastalarının klinik ve genetik özellikleri.

[EP-24]
Ankilozan spondilit hastasında sertolizumab kullanımı ile tetiklenen akneiform ilaç erüpsiyonu: bir olgu sunumu

Emre Güven[1], Yusuf Can Edek[1], Betül Öğüt[2], Esra Adışen[1]
[1]Gazi Üniversitesi Tıp Fakültesi Dermatoloji Ana Bilim Dalı,Ankara
[2]Gazi Üniversitesi Tıp Fakültesi Patoloji Ana Bilim Dalı,Ankara

Amaç: Bu vakayla, dermatoloji pratiğinde sık olarak kullanılan sertolizumaba bağlı gelişebilecek kutanöz advers reaksiyonlara ve onların nasıl yönetilmesi gerektiğine dikkat çekmek istiyoruz.

Olgu: Otuz iki yaş kadın hasta, sırtta ve yüzde iki yıldır bulunan kaşıntılı döküntü şikayeti ile tarafımızca değerlendirildi. Hastadan alınan anamnezde 15 yıldır ankilozan spondilit tanısıyla izlendiği, uzun süre sülfasalazin kullandığı ve iki yıl önce sertolizumaba geçiş yapıldığı öğrenildi. Hasta şikayetlerinin sertolizumab enjeksiyonu sonrası ilk olarak sırtında meydana geldiği tekrarlayan enjeksiyonlarla vücuduna ve yüzüne yayıldığını öğrenildi. Kaşıntı dışında eşlik eden herhangi bir semptom tariflemeyen hasta, bu şikayetleri için herhangi bir tedavi kullanmamıştı. Dermatolojik muayenede; gövdede ekskoriye papüller, püstüller ve açık komedonlar, yüzde de alın ve yanaklarda açık-kapalı komedonlar, saptandı (Resim 1).Hastanın yapılan kan ve hormon tetkiklerinde herhangi bir anormallik saptanmadı.Sırttaki eritemli püstülden akneiform ilaç erupsiyonu, likenoid ilaç erupsiyonu, sarkoidoz ön tanılarıyla histopatolojik inceleme için punch biyopsi alındı. Klinik muayene ve histopatolojik değerlendirme sonucunda hastanın tanısı akneiform ilaç erüpsiyonu olarak kabul edildi. Sertolizumab için Naranjo advers ilaç reaksiyonu olasılığı ölçeği skoru 7 (5-8: Olası) olarak hesaplanması üzerine erüpsiyonun sertolizumab kullanımına sekonder geliştiği kabul edildi. Hastanın şikayetlerinin dirençli olması üzerine romatoloji tarafından hastanın sertolizumab tedavisinin kesildi ve adalimumab tedavisine başlandı. Sertolizumab tedavisi sonlandırıldıktan sonra hastanın şikayetlerinde gerileme saptandı.
Akneiform ilaç erüpsiyonları; ilaç kullanımından sonra ortaya çıkan seboreik alanlar dışında yerleşim gösteren monomorfik papül ve püstüller şeklinde karakterize olan bir reaksiyon olarak tanımlanmaktadır. Kortikosteroidler, nöropsikoterapötik ilaçlar, antitüberküloz ilaçlar, gibi pek çok ilaç akneiform erüpsiyona neden olabilir. Bu nedenle atipik yerleşim gösteren ani başlangıçlı akne ile başvuran hastalarda anamnezde ilaçların detaylı sorgulanması ve akneiform erüpsiyona neden olan ilaçların tespit edilmesi tedavi süreci açısından önemlidir.

Sonuç: Literatürde infliksimab, adalimumab, etanersept kullanımı sonrası gelişen vaka sunumları bulunurken sertolizumab ile tetiklenmiş bir olgu mevcut değildir.Bu vaka sunumuyla literatürdeki sertolizumab ile tetiklenen ilk akneiform ilaç erüpsiyonu vakasını bildirmekteyiz. TNF-α inhibitörü ajanların kutanöz yan etkilerine dikkat çekmek istiyoruz.

Anahtar Kelimeler: *Sertolizumab, akneiform ilaç erupsiyonu*

Resim 1

Gövdede ekskoriye papüller, püstüller ve açık komedonlar; yüzde,alın ve yanaklarda açık-kapalı komedonlar

[EP-25]
Gençliğin Anüler Likenoid Dermatiti: Bir Olgu Sunumu

Didem Gereklioğlu Güler[1], Tuğba Güneç[1], Vildan Baş[1], Cem Leblebici[2], Ayşe Esra Koku Aksu[1]
[1]İstanbul Eğitim ve Araştırma Hastanesi, Dermatoloji Kliniği, İstanbul
[2]İstanbul Eğitim ve Araştırma Hastanesi Patoloji Kliniği, İstanbul

Amaç: Gençliğin anüler likenoid dermatiti (GALD) ilk kez 2003 yılında tanımlanmış, daha çok Akdeniz ülkelerinde çocuklarda ve genç erişkinlerde görülen etiyolojisi ve patogenezi henüz net olarak anlaşılmamış nadir görülen bir likenoid dermatozdur. Lezyonlar sıklıkla abdominal, inguinal ve lumbal bölgede, merkezi hipopigmente ve periferi eritemli-kahverengi, anüler, skuamsız ve çoğunlukla asemptomatik yamalar veya plaklar şeklinde görülür. Histopatolojisinde erken dönem lezyonlarda papiller dermiste ve dermoepidermal bileşkede bant benzeri lenfositik infiltrat, dermoepidermal bileşkede vakuoler değişiklik görülür. Geç lezyonlarda papiller dermiste masif nekrotik keratinositler, seyrek lenfositik infiltrat ve bazı rete sırtlarında kayıp görülür. Tedavide sistemik ve topikal kortikosteroid, takrolimus, pimekrolimus ve fototerapi kullanılmaktadır, tedavi sonlandırıldığında nüks bildirilmiştir. Ancak, spontan remisyon gösteren olgular da literatürde mevcuttur. Burada kendiliğinden iyileşme gösteren bir GALD olgusu sunulmaktadır.

Olgu: Altı aşında kız hasta polikliniğimize beş aydır olan umblikus çevresinde ortası hipopigmente periferi kahverengi düzgün yüzeyli 6-7 cm çaplı anüler asemptomatik yama ile başvurdu. Bilinen ek hastalığı, düzenli ilaç kullanımı yoktu. Laboratuvar tetkiklerinde hemogram ve biyokimya normal sınırlardaydı. Anti-HCV, Anti-HIV, HBsAg, Borrelia burgdorferi IgM ve IgG, romatoid faktör (RF), anti streptolizin O (ASO) negatif; Anti HBs, Anti CMV IGG, EBV VCA /EA IGG, anti nötrofil antikor (ANA) pozitif saptandı. Lezyondan alınan punch biyopside epidermiste bazal tabakada vakuoler dejenerason, lenfositler, yüzeyel dermiste bant oluşturan, dermo-epidermal bileşkeyi silen lenfohistiositik hücre infiltrasyonu, pigment inkontinansı görüldü. İmmünhistokimyasal çalışmada CD8/CD3 oranı ½ idi. CD7 ile ekspresyon kaybı saptanmadı. Hasta iki ay sonra başvurduğunda lezyonların kendiliğinden gerilemiş olduğu görüldü. Mevcut histopatolojik, klinik ve laboratuvar bulgularıyla GALD tanısı kondu. Takiplerinde lezyonları tekrarlamadı.

Sonuç: Gençliğin anüler likenoid dermatiti çocuklarda ve genç erişkinlerde eritemli, anüler yama ve plak lezyonların ayırıcı tanısında dikkate alınmalıdır.

Anahtar Kelimeler: *Anüler, likenoid*

Dermatolojik muayene

Umbilikus çevresinde anüler kahverengi yama

Patoloji

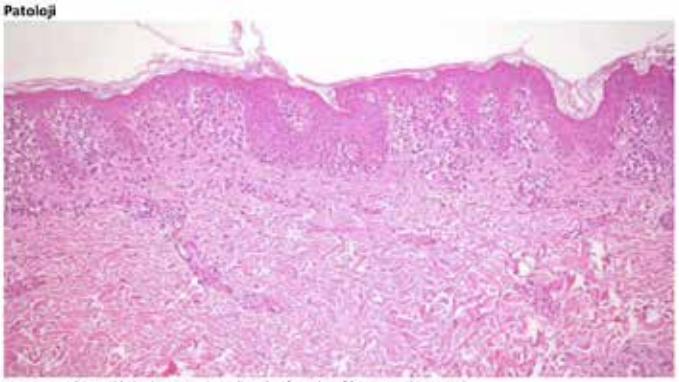

Dermoepidermal bileşkeyi örten yoğun lenfositik infiltrasyon (HEx200)

[EP-26]
Konjenital Kutis Marmoratus Telenjiektazi Olgu Sunumu

Büşra Acabay, Havva Yıldız Seçkin, Ömer Kutlu, Atiye Akbayrak
Tokat Gaziosmanpaşa Üniversitesi Deri ve Zührevi Hastalıklar Ana Bilim Dalı, Tokat

Giriş-Amaç: Konjenital kutis marmoratus telenjiektazi, genellikle yeni doğan döneminde ortaya çıkan, multisistemik konjenital anomalilerin eşlik edebildiği sporadik nadir bir hastalıktır.Burada konjenital kutis marmoratus telenjiektazi tanısı konulan bir olgu nadir görülmesi nedeniyle sunulmaktadır.

Olgu: 1 günlük yeni doğan erkek bebek yeni doğan yoğun bakımda doğduğunda fark edilen bacaklarda morluk nedeniyle dermatoloji kliniğine konsulte edildi.Sistemik muayene bulguları doğaldı.Laboratuvar tetkiklerinde anormallik yoktu.Kranial MR'ında patoloji yoktu.Batın USG ve kardiyak EKO normaldi.Dermatolojik muayenesinde sol bacakta yoğun olmakla birlikte retiküler paternde kırmızı- mor renkli telenjıektazik döküntüler gözlendi.Döküntüye eşlik eden atrofik görünüm mevcuttu.Bu döküntüler yoğunluğu azalarak gövde ve gluteal bölgede de görülmekteydi.

Sonuç: Konjenital kutis marmoratus telenjiektazi, nadir görülen kutanöz bir hastalıktır.Koyu eritematöz menekşe rengi persistan retiküler vasküler ağ yapısı telenjiektaziler ve flebektaziler hastalığın temel klinik özelliklerindendir.Tutulan deri bölgesinde atrofi ve zaman zaman da ülserler görülebilir.Genellikle doğumda görülür.Fakat 3 aydan 2 yaşına kadar da görülebilir.Hastalığın tanısı klinik olarak konulur ve histopatoloji tanıda çok yardımcı değildir.Konjenital kutis marmoratus telenjiektazi,nadir görülen bir hastalıktır. Hastalığa başka anomalilerin eşlik edip etmediği saptanmalı ve bu konuda aile bilgilendirilmelidir

Anahtar Kelimeler: *atrofi, kutis marmaratus konjenita telenjiektatika*

[EP-27]

Postoperatif piyoderma gangrenozum:Taklitçi bir cerrahi komplikasyon

Semanur Çakır Serinbaş, Büşra Dereli, Rebiay Kıran, Evren Odyakmaz Demirsoy
Kocaeli Üniversitesi Tıp Fakültesi Hastanesi, Deri ve Zührevi Hastalıkları Anabilim Dalı, Kocaeli

Amaç: Postoperatif piyoderma gangrenozum (POPG), cerrahi bölgelerde hızla ilerleyen, ağrılı ve ülseratif cilt lezyonları ile karakterize, nadir görülen piyoderma gangrenozum alt tipidir. Klasik piyoderma gangrenozumun aksine POPG sistemik hastalıklarla daha az ilişkilendirilmektedir. Klinik tablo sıklıkla cerrahi alan enfeksiyonları ve diğer postoperatif komplikasyonlar ile karışmaktadır.POPG'nin zamanında tanınması,diğer postoperatif komplikasyonlardan ayırt edilmesi, gereksiz girişimden kaçınmak ve etkili tedavi için önemlidir.Burada abdominoplasti sonrası karın ön duvarında insizyon hattında ve dren yerlerinde gelişen viyolase kenarlı eritemli nekroze ülserleri olan 48 yaş kadın hasta sunuldu.

Olgu: Kırk sekiz yaş kadın hasta karın ön duvarında insizyon hattında akıntılı yara ve şiddetli ağrı şikayetleri ile dermatoloji polikliniğine başvurdu. Abdominoplasti sonrası 5. günde 42 °C ateş, dikiş yerlerinde akıntı ve kızarıklık şikayeti ile yara yeri enfeksiyonu ön tanısı ile 28 gün intravenöz antibiyoterapi verilmiş şikayetlerinin gerilememesi üzerine yara kenarından biyopsi alınarak tarafımıza sevk edilmişti. Dermatolojik muayenesinde suprapubik transvers uzanan insizyon hattının üzerinde bilateral 5x3 cm çapında etrafında eritem ve akıntı olan viyolase kenarlı ülserler, bilateral meme altında ve sırtta dren yerlerinde 6 adet çevreleri eritemli ülserler izlendi. Bilinen sistemik hastalığı ve düzenli ilaç kullanım öyküsü olmayan hastanın soy geçmişinde de belirgin özellik saptanmadı. Hastanın tarafımızca alınan çoklu yara örneklerinde üreme olmadı. Lezyondan alınan punch biyopsisinde spesifik olmayan nötrofil infiltrasyonu görüldü. Etiyolojiye yönelik hemogram, biyokimya, periferik yayma,ANA ve RF başta olmak üzere detaylı tetkikleri ile istenen; Romatoloji, Gastroenteroloji ve Hematoloji konsültasyonunda patoloji saptanmadı. Tipik öykü ve mevcut klinik bulgular ile POPG tanısı konularak sekonder enfeksiyonu önlemek için lokal yara bakımı, yara örtüsü ve sistemik steroid (0,5mg/kg/gün Metilprednizolon) tedavisi verildi.

Sonuç: Hızlı ilerleyen ağrılı steril ülserlerle karakterize klinik tablosu ile diğer postoperatif komplikasyonlarla kolaylıkla karışabilen POPG'nin erken tanısı, paterjiyi tetikleyebilecek ek girişimleri önlemek ve etkili tedavi için önemlidir.

Anahtar Kelimeler: *Abdominoplasti, Postoperatif piyoderma gangrenozum*

Figür 1

Suprapubik transvers sütür hattının üzerinde bilateral 5x3 cm çapında etrafında eritemli viyolase kenarlı ülsere lezyon.

Figür 2

[EP-28]
Tüm trigeminal sinir dermatomlarını tutan herpes zoster: nadir bir olgu

Ecem Ertürk, Burcu Beksaç, Esra Adışen
Gazi Üniversitesi Tıp Fakültesi, Dermatoloji Ana Bilim Dalı, Ankara

Amaç: Herpes zoster, varicella-zoster virüsünün etken olduğu, latent virüsün reaktivasyonu ile izlenen nörokutanöz viral enfeksiyondur. En sık torasik ve servikal tutulumu görülür. İmmünkompetan bireylerde sıklıkla tek dermatom tutulur; ancak nadiren birden fazla komşu dermatom tutulabilmektedir. Bu çalışmada, immünsüprese olmayan, sağlıklı, genç bir hastada trigeminal sinirin üç dalının da tutulduğu herpes zoster olgusu sunulmaktadır.

Olgu: 46 yaşında sağlıklı erkek hasta, yüzünde ve saçlı derisinde tek taraflı döküntü ile polikliniğe başvurdu. Dört gündür şiddetli diş ağrısı ve yüzde dolgunluk hissi olan hastaya, dış merkezde sinüzit ve diş enfeksiyonu şüphesiyle antibiyoterapi başlanmıştı. Antibiyoterapinin ikinci gününde yüzünde döküntü gelişen hastanın dermatolojik muayenesinde sağ temporal, malar, mandibüler bölgede; sağ göz kapağı, üst dudak, sert damağın sağ tarafında veziküller saptandı. Sağ dış kulak yolunda hafif eritem ve ödem, sağ gözde konjesyon bulunmaktaydı. Lezyonlar, trigeminal sinir trasesiyle uyumluydu.

Sonuç: Herpes zoster deri lezyonları gelişmeden birkaç gün önce, ilgili dermatomda yanıcı-batıcı tarzda radiküler ağrı ve uyuşukluk izlenebilir. Ardından ilgili dermatomal bölgede eritemli zeminde grube veziküller ortaya çıkar. Muköz membranlar tutulabilir.
Herpes zosterde, kraniyal sinirler arasında en sık tutulum trigeminal sinirde izlenir. Genellikle trigeminal sinirin üç ana dalından yalnızca biri tutulur. Birden fazla dal tutulumu, immünsüprese olmayan sağlıklı bireylerde oldukça nadirdir.
Trigeminal sinir trasesinde en sık tutulan dal, oftalmik sinirdir, ağrı ve perioküler döküntüyle kendini gösterir. Sunulan olguda, gözde konjesyon ve periorbital veziküller izlenmiştir. Maksiller dal tutulumunda; malar bölge, uvula, tonsiller, üst dudak ve damakta veziküller olabilir. Maksiller tutulum nadirdir. Prodromal ağrı, diş ağrısı ve sinüzit ile karıştırılabilir. Bizim olgumuzda, şiddetli diş ağrısı nedeniyle hasta diş hekimine başvurmuş ve hastaya antibiyoterapi başlanmıştır. Mandibüler dal tutulumunda dil anterioru, ağız tabanı, bukkal muköz membranlar ve çene bölgesi etkilenebilir.
Literatürde, trigeminal sinirin tüm dallarının immünkompetan hastada birlikte tutulumu, yalnızca iki olguda bildirilmiştir. Klinik tablo oturmadan önce, yüz ve diş ağrısı olan hastalarda izlenen nöropatik ağrının ayırıcı tanısında herpes zoster akla gelmelidir.

Anahtar Kelimeler: *multidermatomal, trigeminal zoster*

Resim-1a,b,c,d

Resim-1a,b,c,d

Hastanın başvuru anındaki görüntüleri, unilateral olarak sağ temporal, malar bölgede, burun lateralinde, üst dudak ve çenede eritemli zeminde grube veziküller

Resim-2a,b,c,d

Resim-2a,b,c,d

Tedavinin altıncı günü.Hastanın lezyonlarındaki eritem ve ödemin gerilediği, veziküllerin krutlandığı, aktif vezikül bulunmadığı saptandı.

[EP-29]
Demodeks enfestasyonunun eşlik ettiği şiddetli bir rozasea olgusu

Sema Aytekin, Vedat Afşar
Namık Kemal Üniversitesi Tıp Fakültesi,Deri Ve Zührevi Hastalıkları Ana Bilim Dalı, Tekirdağ

Amaç: Rozasea yüzün santral bölgesinde simetrik olarak yerleşen eritem, telenjiektazi ve rekürren papüllopüstüler lezyonlarla karakterize kronik inflamatuar bir deri hastalığıdır. Dünya nüfusun yaklaşık % 10 'unu etkiler ve kadınlar daha sık etkilenir. Bununla birlikte rinofima esas olarak erkeklerde görülür. En sık açık tenli kişileri etkiler. Rozaseanın patogenezi ve patofizyolojisi tam olarak anlaşılamamıştır, ancak immün disfonksiyon, demodeks enfestasyonu ve ultraviyole maruziyeti katkıda bulunan faktörler olduğu düşünülmektedir. Rozaseanın klasik dört alt tipi bulunur bunlar Eritemotelenjiyektazik, papülopüstüler, fimatöz ve oküler rozaseadır. Rozasea tedavinde topikal veya sistemik ajanlar kullanılabilmektedir. Topikal kullanılan ajanlar azelaik asit, metronidazol, brimonidin tartarat, oksimetazolin hidroklorür, ivermektin, tacrolimus, pimekrolimustur. Sistemik tedavide kullanılan ajanlar tetrasiklinler, makrolidler, metronidazol ve izotretinoindir. Bu bildiride demodikozisin rozasede rolünü vurgulamak amaçlanmıştır

Olgu: Elli altı yaşında kadın hasta kliniğimize uzun yıllardır olan yüzde kızarıklık ve yanma şikayetleri başvurdu. Bilinen diyabetes mellitüs ve kalp yetmezliği olan hastanın soygeçmişinde özellik yoktu. Dermatolojik muayesinde yanaklarda, alında, çenede ve burunda yaygın eritem, telenjiektazi ve püstüler mevcuttu. Alınan yüzeysel deri biyopsi incelenmesinde çok sayıda demodeks akarları görüldü. Demodeks yoğunluğu 60/cm2 idi. Dış merkezde uygulanan topikal steroid, metronidazol krem ve pimekrolimus kremden fayda görmeyen hastaya oral doksisiklin 100 mg,topikal ivermektin 10mg/gr, metronidazol krem %1, çay ağacı yağı içeren yüz temizleme jeli ile güneş koruyucu önerildi. topikal steroid ve pimekrolimus Tedavisi kesildi. Tedavi ile hastanın lezyonlarında belirgin gerilme meydana geldi. Tedavinin 1. Ayı nda demodeks yoğunluğu 20/cm2 olarak saptandı. Ayrıca dermatoloji yaşam kalite indeksinde belirgin düzelme görüldü.

Sonuç: Rozasea hastalarında demodeks enfestasyonun yüksek oranlarda görülmesi nedeniyle tanıda araştırılması gerektiği akıldan çıkarılmamalıdır.Demodeks akarları hem eritemotelenjiyektazik rozasea hem de papülopüstüler rozaseada rol oynayabilir.Hafif olgularda topikal tedaviler yeterli olabilirken şiddetli olgularda sistemik veya kombine tedaviler kullanılması gerekmektedir.

Anahtar Kelimeler: *demodeks, Rozasea*

Resim 1:15.06.2023

Resim 2:15.06.2023

vResim 3: 14.08.2023

Resim 4: 14.08.2023

[EP-30]
Tırnak Yatağında Nodüler Lezyon-Subungual Miksoma: Bir Olgu Sunumu

Yusuf Can Edek[1], Betül Öğüt[2], Esra Adışen[1]
[1]Gazi Üniversitesi Tıp Fakültesi, Dermatoloji Ana Bilim Dalı, Ankara
[2]Gazi Üniversitesi Tıp Fakültesi, Patoloji Ana Bilim Dalı, Ankara

Amaç: Subungual bölge tırnak plağı ve distal falanks arasında yer alan küçük bir potansiyel boşluk olup bu bölgedeki bir lezyon hem tırnak yapısında hem de distal falanksta değişikliklere neden olabilmektedir. Subungual yerleşimli çok sayıda benign ve malign lezyon saptanabilmektedir. Bu lezyonların spesifik olmayan özelliklerinden dolayı tanıda gecikme meydana gelebilmektedir. Subungual yerleşimli tümörler tırnakta deformite ile prezente olabilien nadir olarak gözlenen lezyonlardır. Subungual bölgede miksoma gözlenebilmektedir ve infiltrasyon, ekspansiyon ile büyüme gösteren, metastaz yapmayan yumuşak mukoid karakterde lezyonlardır.
Bu olgu sunumunda ayak birinci tırnağındaki nodüler lezyon nedeniyle değerlendirilen, klinik muayene ve histopatolojik değerlendirme sonucunda miksoma tanısı alan bir kadın hasta sunulacaktır. Bu vakayla nadir olarak saptanan subungual miksoma vakası sunarak hastalığın bilinirliğinin artmasını sağlamayı amaçlıyoruz

Olgu: Otuz bir yaşındaki kadın hasta sol ayak birinci tırnağındaki şekil değişikliği şikayetiyle tarafımızca değerlendirildi. Alınan anamnezde hastanın şikayetlerinin başvurusundan yaklaşık dört yıl önce tırnak altında küçük şişlik olarak başladığı, bu süreçte çeşitli topikal-sistemik antifungal tedaviler kullandığı ve tedavilerden fayda görmemesi üzerine tarafımıza başvurduğu öğrenildi. Dermatolojik muayenede sol ayak 1. tırnakta subungual yerleşimli pembe renkli nodül mevcuttu. Hastanın lezyonu histopatolojik inceleme için eksize edildi, biyopsi materyalinin değerlendirilmesinde miksoid bir zeminde iğsi hücreli proliferasyon gözlendi. Alcain mavisi ile miksoid materyalde, CD34 ve vimentin ile iğsi hücrelerde boyanma mevcuttu. Eksizyon materyalinin histopatolojik incelenmesi miksoma ile uyumlu olarak değerlendirildi.

Sonuç: Miksoma genellikle ileri yaşlarda gözlenen kalpte, alt ekstremite iskelet kaslarında ve çene kemiklerinde yerleşimli mukoid, ekspansiyonla büyüyen, infiltratif ve metastaz yapmayan kitlelerle karakterize bir neoplazidir. Üst ekstremite ve subungual yerleşimli miksomalar oldukça nadirdir.
Subungual miksomaların tedavisinde cerrahi eksizyon yapılabilmektedir, lezyonların infiltratif karakterlerinden dolayı tam eksizyonun uygulanması ve hastaların düzenli takip edilmesi oldukça önemlidir. Bu olgu sunumunda subungual yerleşimli nadir bir tümör olan miksoma vakası bildiriyoruz ve miksomanın klnik, histopatolojik özelliklerinin, tedavi seçeneklerinin daha iyi anlaşılmasını ve subungual yerleşimli lezyonlarda ayırıcı tanılar arasında miksomanın da düşünülmesi gerektiğinin vurgulamak istiyoruz.

Anahtar Kelimeler: *miksoma*

Resim 1

Sol ayak 1. tırnakta subungual yerleşimli pembe renkli nodül

Resim 2

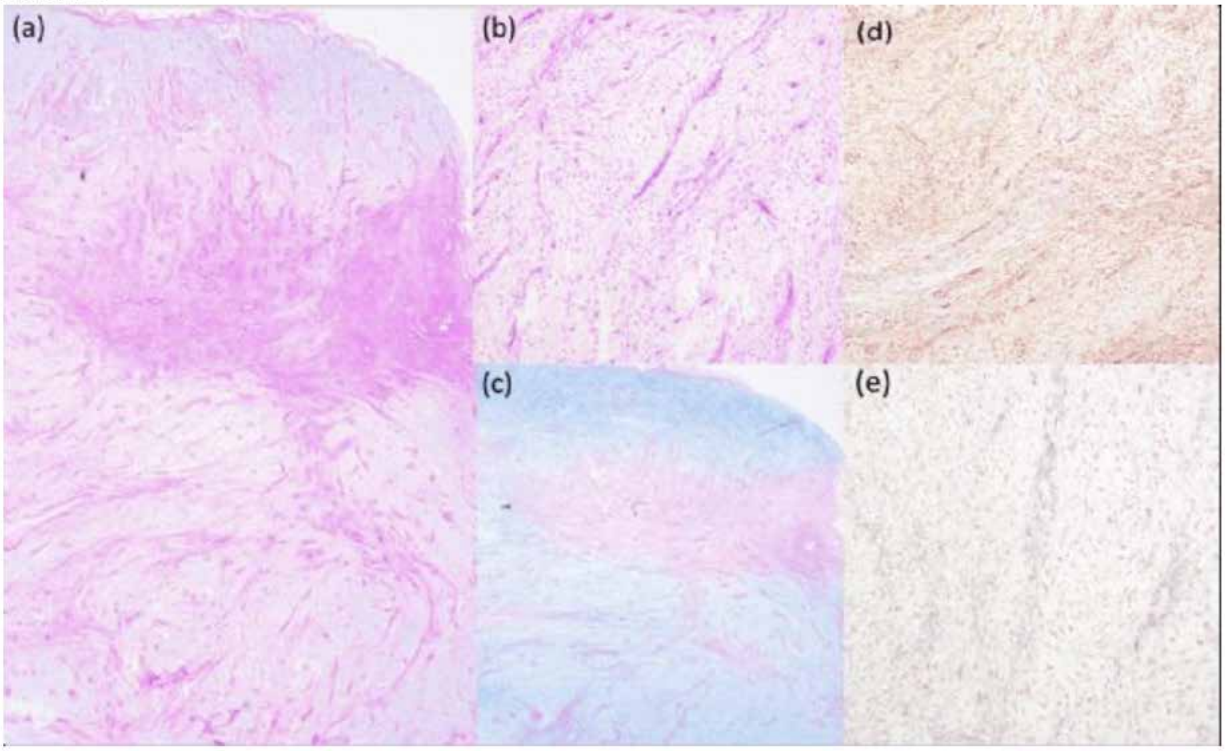

(a), (b) miksoid bir zeminde izlenen iğsi hücreli proliferasyon (H&E, x125, x100), (c) alcian mavisi ile miksoid materyalde boyanma (x125), (d) CD34 ile iğsi hücrelerde diffüz pozitif boyanma (x100), (e) vimentin ile iğsi hücrelerde diffüz pozitif boyanma (x100)

[EP-31]
Akut Lokalize Egzantematöz Püstüloz

Sema Aytekin, Tayfur Kumalar
Namık Kemal Üniversitesi Tıp Fakültesi, Deri ve Zührevi Hastalıkları Ana Bilim Dalı, Tekirdağ

Amaç: Akut Lokalize Egzantematöz Püstüloz (ALEP) akut generalize egzantematöz püstülozun (AGEP) lokalize şeklidir. Genellikle ilaç alımından kaynaklanan ciddi bir cilt reaksiyonudur. Ancak enfeksiyonlar, gıda allerjileri, cıva maruziyeti ve örümcek ısırıkları etiyolojide yer alır. Çok sayıda lokalize, foliküler olmayan, iğne başı büyüklüğünde püstüller ile karakterize bir hastalıktır.

Olgu: Otuzbir yaşında kadın hasta labia minör laterallerinde 6 gündür olan ülserler, oral mukozada uvula laterallerinde ülserler, gövde ve sırt proksimallerinde 2-3 gündür eritemli zeminde grup yapmaya meyilli nonfoliküler püstüller şikayetiyle tarafımıza konsülte edildi. Bir hafta önce amoksisilin klavulonik asit kullanım hikayesi mevcuttu. Daha önce oral/genital aft, eritema nodosum öyküsü yoktu.Püstülden alınan kültürde üreme olmadı. Paterji testi negatifti.Gövdesindeki püstülden ALEP,psödomonal follikülit, kandidal folliküllit, pitrosporum folliküliti, enfekte herpes, Behçet folliküliti ön tanıları ile, genital bölgeden ise Lipschütz ülseri, genital aft, Behçet ülseri, Crohn ülseri, ön tanıları ile biyopsi alındı. Hastalığa neden olduğu düşünülen antibiyotik kesilip, 40 mg iv metilprednisolon 5 gün, genital bölgeye topikal klobetazol propiyonat reçete edildi.

Sonuç: AGEP, ilaç uygulamasını takiben çok sayıda dağınık püstüllerin meydana gelmesi ile karakterize, nadir fakat iyi bilinen bir kutanöz ilaç reaksiyonudur. Püstüller akut, jeneralize, nonfoliküler ve sıklıkla ödematöz, eritematöz zemin üzerinde birleşir. Döküntüye ateş ve nötrofilik lökositoz eşlik edebilir.
Literatürde yayınlanmış vaka raporlarından elde edilen bilgiler, ALEP kendi kendini sınırlayan bir hastalık olduğundan, tedavinin temel dayanağının, birkaç gün içinde semptomlarda iyileşmeye yol açan şüpheli ilacın çıkarılması olduğunu göstermektedir.
Genital bölge ülseri ise tüm tetkikler negatif olduğu için dışlama tanısı olan Lipschütz ülserini düşündürdü. 2014 te yapılan ve Avrupa Dermatoloji Dergisinde yayınlanan Agnes Kinyo ve arkadaşlarının iki kadın hastadaki çalışmasında Ulcus vulvae acutum(Lipschütz ülseri), çoğunlukla genç ve bakire kızlarda halsizlik, ateş ve diğer sistemik semptomlarla ortaya çıkan ani ağrılı genital ülserasyonla karakterize,nedensel faktör olarak enfeksiyöz ajanlara odaklanılan klinik tablo olarak tanımlandı.
Literatürde Lipschütz ülseri ile ALEP birlikteliği görülmemektedir.Tek vaka olması sunumumuz için bir kısıtlılıktır.

Anahtar Kelimeler: *AGEP, ALEP*

[EP-32]
Granulomatoz keilit: inkomplet melkersson rosenthal sendromlu iki olgu

Yağmur Sungur[1], Büşra Çarpan[1], Harbiye Dilek Canat[1], Fatmagül Kuşku Çabuk[2], Elif Gökçe Devecioğlu Gürşen[2], Zafer Türkoğlu[1]
[1]Başakşehir Çam Ve Sakura Şehir Hastanesi, Deri ve Zührevi Hastalıklar Ana Bilim Dalı, İstanbul
[2]Başakşehir Çam Ve Sakura Şehir Hastanesi, Patoloji Ana Bilim Dalı, İstanbul

Amaç: Granulomatoz Keilit (GK) sıklıkla üst dudakta veya her iki dudakta birlikte görülen, önceleri epizodik iken daha sonra kalıcı olan ödem ve histopatolojik olarak granülom formasyonu ile karakterize bir hastalıktır. Rekürren fasiyal sinir paralizisi, skrotal dil ve orofasiyal ödem triadı ile bilinen Melkersson Rosenthal Sendromunun (MRS) bulgularından birisidir. Bu sendromda klasik triadın görülmesi nadirdir ve genellikle monosemptomatik veya oligosemptomatik tutulum izlenir. Bu olgu bildiriminde sendromun üç bileşeninden GK ve skrotal dili olan otuz yedi yaşında erkek ve yalnızca GK olan on sekiz yaş kadın iki olgunun inkomplet MRS olarak tedavi cevaplarıyla birlikte sunulması amaçlanmıştır.

Olgu: Otuz yedi yaşında erkek hasta, dudaklarında yaklaşık beş yıldır olan şişlik şikayeti ile kliniğimize başvurdu. Başlangıçta ataklar halinde görülen bu şişliğin zamanla kalıcı hale geldiği, dış merkezlerde birçok kez anjiyoödem tanısıyla sistemik kortikosteroid ve antihistaminik tedavileri aldığı, ancak sonuç alınamadığı öğrenildi. On sekiz yaşında kadın hasta, ilk kez dört yıl önce gelişen her iki dudakta şişlik şikayeti ile başvurdu. Özgeçmişinde ve soygeçmişinde özellik olmayan hastanın dermatolojik muayenesinde; her iki dudakta sert, basmakla gode bırakmayan ödem ve dudak kenarlarında keilit mevcut idi diğer sistem muayeneleri normaldi. Her iki hastanın da dudaktan punch biyopsi ile alınan doku incelemelerinde non nekrotizan granulomatoz inflamasyon görüldü. Bunun üzerine granulomatoz keilit yapan diğer sebepler yapılan ayrıntılı tetkikler ve ilgili branşlara konsulte edilerek ekarte edildi. Her iki olguya da oral doksisiklin ve intralezyonel triamsinolon asetonid tedavisi uygulandı ve takiplerinde dudak şişliğinde gerileme gözlendi.

Sonuç: GK etyolojisinde yer alabilecek durumların algoritmik olarak değerlendirilebilmesi için multidisipliner yaklaşım gerekmektedir. MRS olgularının sadece %8- 18 kadarında klasik üç bulgu bir arada bulunmasına rağmen hastalığın tüm komponentlerinin zamanla ortaya çıkabilme durumu nedeniyle bu hastaların uzun dönem takibi oldukça önemlidir. Hastaların tanı ve tedavilerine yönelik olgu serilerinin artması sayesinde hastaların tanı alma zamanı kısalacaktır, etkin tedavi seçenekleri artacaktır.

Anahtar Kelimeler: *Granulomatoz keilit, Melkersson Rosenthal sendromu*

Resim 1

Birinci olgu, dudaklarda yaygın ödem.

Resim 2

Skrotal dil.

Resim 3

Birinci olgu tedavi başlangıcından bir ay sonraki hali.

Resim 4

Birinci olgu tedavi başlangıcından beş ay sonraki hali.

Resim 5

İkinci olgu ilk başvuru hali, dudaklarda ödem.

Resim 6

İkinci olgu oral doksisiklin ve intralezyoner kortikosteroid tedavisinden sonraki 1.ay, gerileyen dudak ödemi.

[EP-33]
Risankizumab ile Başarıyla Tedavi Edilen Primer Biliyer Siroz ve Artritin Eşlik Ettiği Psoriasis Olgusu

Osmanege Atliya[1], Fatma Sena Güverin[2], Esra Adışen[1]
[1]Gazi Üniversitesi Tıp Fakültesi, Dermatoloji Anabilim Dalı, Ankara
[2]Gazi Üniversitesi Tıp Fakültesi, Patoloji Anabilim Dalı, Ankara

Giriş ve Amaç: İnflamatuar yolaklardaki ortak mekanizmalar sebebiyle otoimmün hastalıklar nadir de olsa bir arada görülebilmektedir. Psoriasis ve primer biliyer siroz da bu birlikteliklerden biridir. Literatürde 16 vaka bildirilmiştir. Biz bu olgu sunumunda risankizumabın ilk kez başarıyla kullanıldığı artritin ve primer biliyer sirozun eşlik ettiği psoriasis olgusunu sunuyoruz.

Olgu: 43 yaşındaki kadın hasta tarafımıza tüm vücutta yaygın eritemli skuamlı plaklarla başvurdu, hikayesinde hastanın şikayetlerinin 25 yıl önce başladığı topikal tedaviler kullandığı, yoğun eklem ağrıları yaşadığı ve eşlik eden primer biliyer siroz ile takipli olduğu öğrenildi. Psoriasis tanısı ile sistemik tedavisi metotreksat ve siklosporinin kontraendikasyonu dolayısıyla biyolojik tedaviye geçinceye dek asitretinle planlanan hastanın psoriasis lezyonları geriledi. Asitretin 25 mg/gün ile tedavi edilen hasta tedavinin 12. haftasında yanıt kaybı, yeni lezyon çıkışı ve transaminaz yükselmesi sebebiyle tekrar değerlendirildi. Literatürde primer biliyer sirozun İnterlökin-23 ile ilişkili olduğuna dair yayınlar ışığında hastanın tedavisi risankizumab olarak planlandı. Risankizumab tedavisi ile psoriasis lezyonları ve eklem ağrılarında 6.hafta itibari ile hızlı bir şekilde iyileşme gösterdi ve PASI 100 yanıtına ulaşıldı. 3. ay kontrolünde ALP değeri 252'den 166'ya, GGT değeri 100'den 83'e geriledi.

Tartışma ve Sonuç: IL-23'ün psoriasis, inflamatuar bağırsak hastalıkları, deneysel otoimmün ensefalitler gibi çeşitli otoimmün hastalıkların gelişiminde önemli rol oynadığı gösterilmiştir, güncel çalışmalarda PBS patogenezinde de IL 17-23 aksı ön plana çıkmaktadır. IL-23'ün CD4 TH aktivasyonu ile İnterferon gama ve IL-17 gibi proinflamatuar sitokinlerin sentezini artırdığı, Serum IL-17 ve IL-23 seviyelerinin serum GGT seviyeleri ve hastalık şiddeti ile önemli ölçüde korelasyon gösterdiği, biyopsi örneklerinde ise IL-17+ ve IL-23+ hücrelerin inflame portal alanlarda özellikle hasarlı safra kanallarının çevresinde kümelendiği, ayrıca bu hücrelerin sirozun ilerleyen evrelerinde karaciğere infiltre olduğu güncel çalışmalarda gösterilmiştir. Risankizumab PBS gibi eşlik eden komorbiditeleri olan hastalıklarda psoriasis ve psoriatik artrit için güçlü ve güvenli bir seçenek olmakla birlikte eşlik eden komorbiditeler için de faydalı olabilmektedir. Bu konuda daha çok klinik araştırma yapılmasına ihtiyaç bulunmaktadır.

Anahtar Kelimeler: *psoriasis, risankizumab*

Resim 1

Kol ve bacaklarda eritemli skuamlı plaklar

Resim 2

Risankizumab tedavisi ile 6. haftadaki tedavi yanıtı

[EP-34]
Lentigo Maligna'da %5 Topikal İmiquimod Kullanımı, 3 Olgu Sunumu

Seher Bostancı, Bengü Nisa Akay, Devrim Deniz Kuşçu, Ayşe Öktem
Ankara Üniversitesi Tıp Fakültesi Deri ve Zührevi Hastalıklar Anabilim Dalı

Lentigo maligna, yavaşça büyüyen, ten renginden siyaha kadar değişken asimetrik kenar özelliği gösteren özellikle baş ve boyunda yerleşme eğiliminde olan melanomun insitu formudur. Yıllar içerisinde invaziv melanoma gelişme riski sebebiyle tedavi edilmeleri gerekir. Tedavide cerrahi altın standart olmakla birlikte lokalizasyon, büyüklük, ileri yaş, hastanın eşlik eden komorbiditeleri, cerrahi tedavi reddi, hastanın iyi kozmetik sonuç talebi durumunda cerrahi eksizyon yerine tercih edilebilecek alternatif tedavi rejimleri arasında topikal imiquimod bulunmaktadır. Lentigo maligna tedavisinde kullanımı ilk kez 2000 yılında başlayan topikal imiqumod, ciltte ınterferon alfa-gama ve tümör nekrozis faktör gibi proinflamuar sitokinleri artırıp immün cevabı güçlendirerek etkinlik gösterir. Lentigo malignada kullanımı ile ilgili standart bir tedavi protokolü ortaya konulamamıştır. Kliniğimizde %5 topikal imiquimod kullanılarak başarı ile tedavi edilmiş ve takiplerde nüks gözlenmemiş 3 lentigo maligna olgusunda tedavi protokolümüz sunulmaktadır.

Yaşları sırayla 51,77 ve 80 olan 2'si erkek, 1'i kadın 3 hastada yüz yerleşimli lezyonlarından biyopsi ile lentigo maligna tanısı konulması üzerine; cerrahi tedavi istememeleri, ek komorbiditeleri sebebiyle %5 topikal imiquimod planı yapıldı. İmiquimod krem haftada 5 gün kullanıp 2 gün ara verilerek ve irritasyonun şiddetli olduğu dönemlerde tedaviye ara verilip lokal yara bakımı uygulanarak toplamda 30-45 kere uygulandı. Yeterli irritasyon olmaması durumunda uygulama haftada 7 güne çıkıldı, yanıt yetersizliği devam etmesi durumunda topikal retinoid tedaviye eklendi. Yeterli inflamasyon yanıtın sağlanmasını takiben haftada 5 gün kullanımla tedaviye devam edildi. İnflamasyonun gerilemesine takiben yapılan dermatoskopik muayene kararıyla tedavisiz takibe geçilen hastalarda 3-6 ay sonra kontrol biyopside histopatolojik olarak tamamen gerilediği gösterildi, 3 hastada da 12-18 aylık dermatoskopi ile yapılan klinik takiplerde nüks saptanmadı.

Sonuç olarak seçilmiş vakalarda lentigo maligna tedavisinde %5 topikal imiquimod etkili bir seçenektir. Uzun dönem relaps oranlarının ve tedaviye yanıtın değerlendirildiği daha yüksek hasta sayılarıyla multimerkez çalışmalara ihtiyaç duyulmaktadır.

Anahtar Kelimeler: *Lentigo Maligna, Topikal İmiquimod*

1 Numaralı Olgu

Soldan sağa; Tanı anındaki görünüm, Uygulama sonrası gelişen inflamasyon, Tedavi sonrası görünüm

2 Numaralı Olgu

Soldan sağa; Tanı anındaki görünüm, Uygulama sonrası gelişen inflamasyon, Tedavi sonrası görünüm

3 numaralı olgu

Soldan sağa; Tanı anındaki görünüm, Uygulama sonrası gelişen inflamasyon, Tedavi sonrası görünüm

Olgu 1 Dermatoskopik Görünüm

Soldan sağa; Tanı anındaki görünüm, tedavi sonrası görünüm

[EP-35]
Saç ekimi işlemi sonrasında aktive olan liken planopilaris olgusu

Rafet Koca, Pınar Şahinbaş, Pelin Ertop Doğan, Emel Hazinedar
Bülent Ecevit üniversitesi, Dermatoloji Anabilim Dalı, Zonguldak

Amaç: Liken planopilaris (LPP), saç folikülünün lenfositik yıkımı ve saçlı deride ilerleyici skatrisyel alopesiyle karakterize, nadir görülen, inflamatuar bir saç hastalığıdır. LPP'in saçlı derideki bulguları hiperkeratotik foliküler papüller, perifoliküler eritem ve skuamasyondur. Liken planus'ta Koebner fenomeniyle travma bölgelerinde yeni lezyonlar oluşabilir. Bu bilgiyle beraber saç ekimiyle indüklenen LPP patogenezinde Koebner fenomeninin rol oynayabileceği düşünülebilir. Bizim hastamızda dermatoloji uzmanı olmayan bir klinikte yapılan saç ekimi sırasında fark edilen lezyonlara rağmen operasyon gerçekleştirilmiştir. İnflamatuar saç hastalıkları aktifken transplantasyonları önlemek için dermatolog görüşünün önemini ve şüpheli durumda işlem öncesi saçlı deriden biyopsi alınması gerektiğini vurgulamak için vakamızı paylaşıyoruz.

Olgu: 49 yaşında erkek hasta son günlerde olan saçındaki kaşıntı nedeniyle başvurdu. 30 gün önce androgenetik alopesi nedeniyle saç ekimi uygulandığı, işlem sırasında saç ve sakalda bölgesel dökülmeler fark edildiği ancak buna rağmen işleme devam edildiği öğrenildi. Hastanın muayenesinde saçlı deri sol pariyetal bölgede 1x1 cmlik alopesik alanları görüldü. Dermoskopi ile muayenede ekim yapılan ve donör alanlarda perifolliküler eritem ve skuamlar görüldü. Hastanın oksipital bölgesinden LPP ve diskoid lupus eritematozus ön tanısıyla biyopsisi alındı. Biyopsi sonucu LPP ile uyumlu geldi. Oral metilprednisolon ve hidroksiklorokin başlanan hasta takiplerine gelmemiştir.

Sonuç: Saç ekimi sonrası denovo LPP gelişimi için üç teori ortaya atılmıştır. Bunlar cerrahinin neden olabileceği Koebner fenomeni, operasyon sırasında serbest kalan (henüz bilinmeyen) saç folikülü antijenini hedef alan bir otoimmün süreç ve operasyon sonrası oluşan inflamasyonun duyarlı bireylerde saç folikülünün immün dokunulmazlığını bozması ardından foliküler hasara neden olmasıdır. Aktif LPP'i olan hastaların, saç ekimi sonrası başarısının düşük olması nedeniyle kontrendikasyona sahip olduğu kabul edilmektedir. Çoğu saç ekimi cerrahı, LPP hastalarında en az 1 yıl hastalık aktivitesi olmadığı doğrulanırsa transplant düşünmektedir. Operasyon sonrası başarılı sonuçlar elde etmek için alopesinin primer nedeninin araştırılıp dermatolog tarafından tüm cilt, oral mukoza ve saçlı derinin subklinik inflamatuar saç hastalıkları açısından değerlendirilmesi ve gerekirse saçlı deriden biyopsi alıp tanı kesinleştikten sonra operasyonların uygulanması önemlidir.

Anahtar Kelimeler: *liken planopilaris, saç ekimi*

resim 1

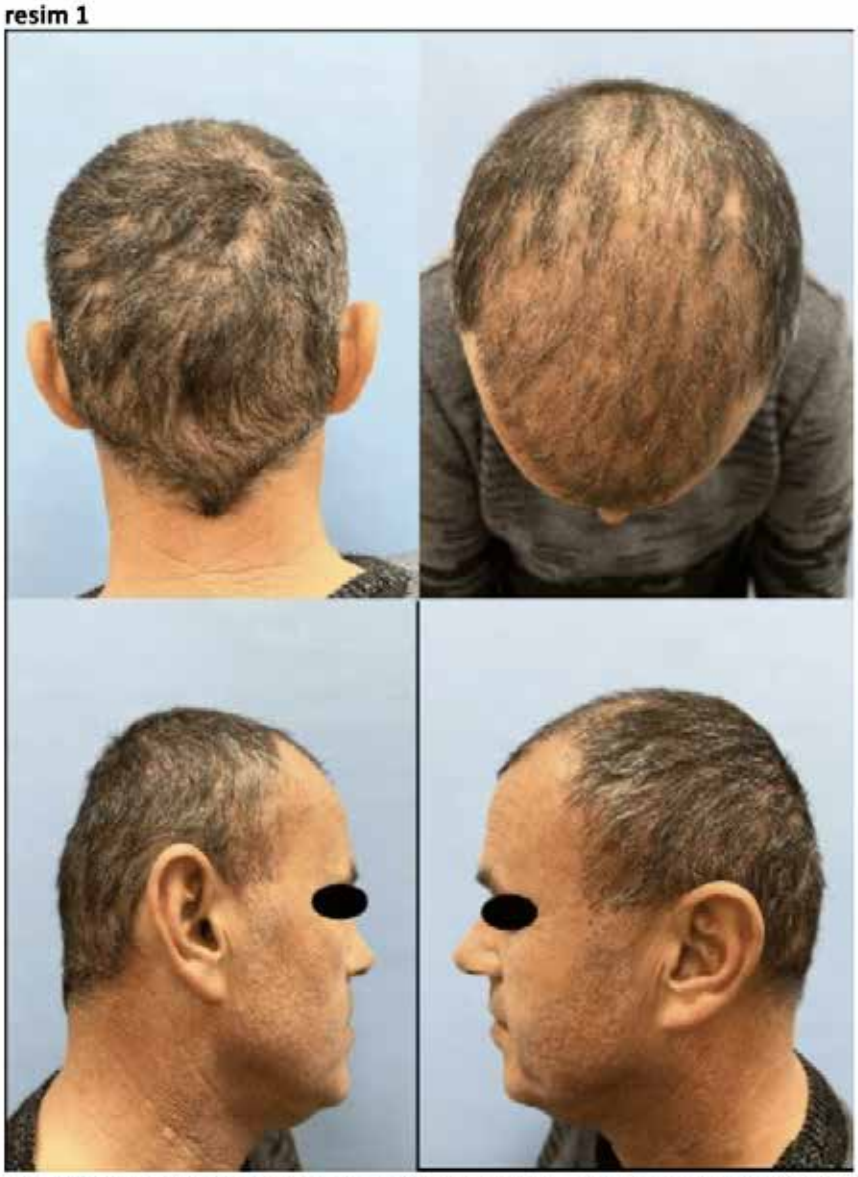

saçlı derideki yaygın eritem ve sol pariyetal bölgedeki alopesik alanlar görülmekte

resim 2

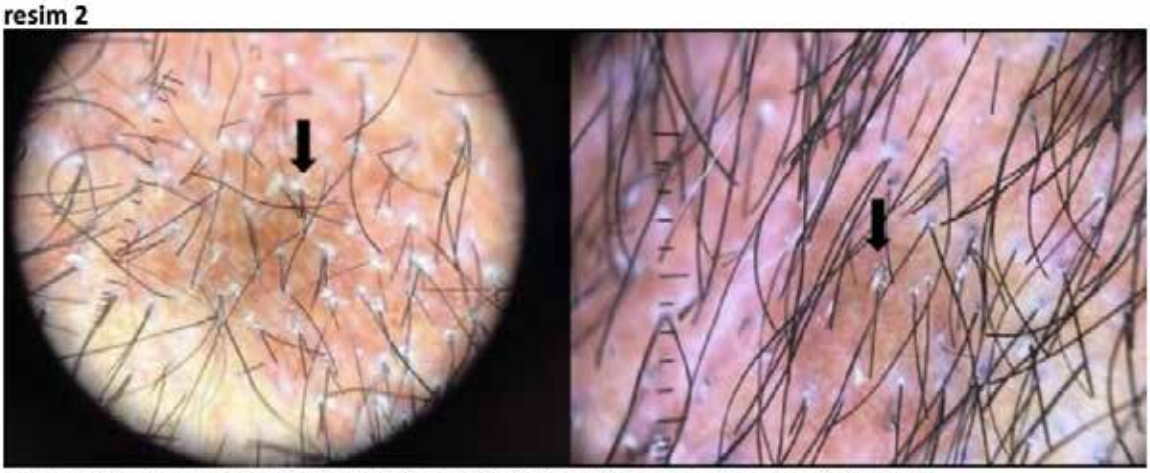

saçlı deri dermoskopik muayenesinde perifolüküler eritem ve skuamlar görülmekte

[EP-36]
Kutan metastaz ile tanı alan Meme kanseri olgusu

Şule Yıldız Sağcan Tercan[1], Tubanur Çetinarslan[1], Prof.Dr.Aylin Türel Ermertcan[1], Prof.Dr.Peyker Temiz[2]
[1]Manisa Celal Bayar Üniversitesi, Tıp Fakültesi, Deri ve Zührevi Hastalıklar AD
[2]Manisa Celal Bayar Üniversitesi, Tıp Fakültesi,Tıbbi Patoloji AD

Amaç: Maligniteli hastalarda kutanöz metastaz nadirdir, genellikle malignitelerin ileri evresinde oluşur ve kötü prognoz lehinedir. Deriye yayılım hematojen, lenfatik yol ile, direk yayılım veya cerrahi ekim ile olabilir (1). Bilinen bir primer maligniteden bildirilen kutanöz metastaz insidansı %0,6 ila %10 arasıdır.(2) Kutanöz metastazlar primer tümörün teşhisi ile eşzamanlı veya metakron olarak ortaya çıkabilir. Çok nadiren teşhis edilmemiş malignitenin ilk bulgusudur. (4)
Deri lezyonu ile başvurup meme kanseri tanısı konulan olgumuzu sunmak istedik.

Olgu: 47 yaşında kadın hasta, 1 yıldır göğüs ön yüz orta hat üzerinde üzerinde giderek büyüyen sert yara nedeni ile tarafımıza başvurdu. Özgeçmişinde ve soygeçmişinde özellik yoktu.
Fizik muayenede sternum üzerinde sert, infiltre, ülsere, krutlu ve vasküler yapıların belirgin izlendiği nodül görüldü.(Resim 1a &1b) Dermoskopik muayenede
sarı yapısız alanlar, düzensiz, arborizan ve polimorfik damarlar, beyaz skuam, hemorajik-sarı krut izlendi. (Resim 2)
Histopatolojide epidermis altında hiperkromatik nukleuslu, eozinofilik sitoplazmlı irili ufaklı tümör kümeleri, lenfatik tümör embolusu izlendi.(Resim 3)

Sonuç: İnternal malignitelerden kaynaklanan kutanöz metastazlar geniş bir klinik yelpazede yer alır. Benign ve malign dermatolojik hastalıkları taklit ederek tanısal zorluklara neden olabilirler. Bu nedenle kutanöz metastazları ayırıcı tanıda dermatologlar olarak düşünmemiz gerekmektedir.(1,3)

Anahtar Kelimeler: *Kutanöz metastaz, dermoskopi*

Resim 1a

sternum üzerinde sert, ülsere, krutlu nodül

Resim 2

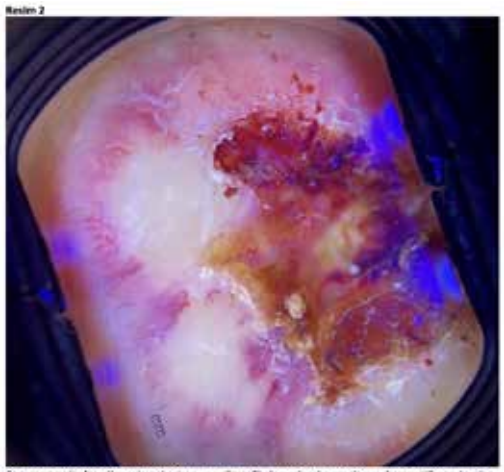

Sarı yapısız alanlar, düzensiz, arborizan ve polimorfik damarlar, beyaz skuam, hemorajik-sarı krutlar

Resim 3

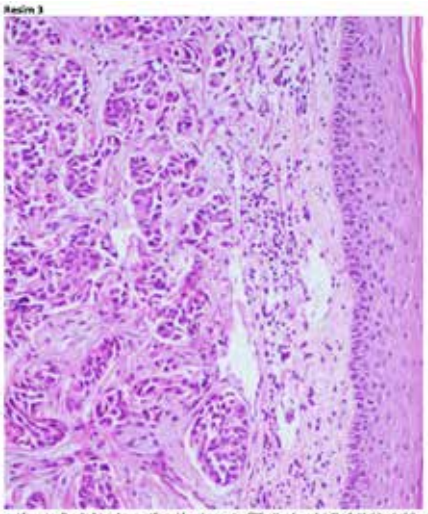

epidermis altında hiperkromatik nukleuslu, eozinofilik sitoplazmlı irili ufaklı tümör kümeleri, lenfatik tümör embolusu

[EP-37]
Böcek Isırığı ile Tetiklenen Henoch Schönlein Purpurası: Bir Olgu Sunumu

Emre Güven[1], Yusuf Can Edek[1], Meral Toker[2], Betül Öğüt[2], Esra Adışen[1]
[1]Gazi Üniversitesi Tıp Fakültesi,Dermatoloji Ana Bilim Dalı,Ankara
[2]Gazi Üniversitesi Tıp Fakültesi,Patoloji Ana Bilim Dalı,Ankara

Amaç: Henoch Schönlein purpurası (HSP); palpable purpura, artralji, hematüri, karın ağrısı gibi semptom ve bulgularla karakterize çoğunlukla çocukluk döneminde izlenen immün kompleks aracılı bir lökositoklastik vaskülit tipidir. Hastalığın etyopatogenezi net olarak anlaşılamamıştır. Enfeksiyonlar, ilaçlar ve aşılar gibi birçok faktörün hastalığı tetikleyebileceği bilinmektedir. Bu olgu sunumunda böcek ısırığı sonucu HSP gelişen bir erişkin hasta sunulacaktır. Bu vakayı sunmakla HSP tanısının erişkin hastalarda sistemik tutulumun eşlik ettiği vaskülit kliniklerinde ayırıcı tanıda düşünülmesini ve tetikleyici ajan açısından araştırılırken böcek ısırığı öyküsünün de sorgulanması gerektiğini belirtmek istiyoruz.

Olgu: 21 yaşındaki erkek hasta bacaklarında iki haftadır olan kaşıntılı kızarık lezyonlar ve eşlik eden halsizlik, karın ağrısı, kas-eklem ağrısı şikayetleri nedeniyle tarafımızca değerlendirildi. Hastadan alınan anamnezde köye seyahat etme öyküsü olduğunu ve kolunda böcek ısırığı meydana geldiğini, bir hafta sonrasında bacaklarındaki kızarıklıkların başladığını tarifledi. Dermatolojik muayenede bilateral bacaklarda ve ayak dorsumlarında peteşi ve palpable purpuralar mevcuttu. Hastanın sağ kolunda eşlik eden merkezi krutlu eritemli nodül bulunmaktaydı. Klinik muayene, histopatolojik değerlendirme ve laboratuvar tetkiklerinin birlikte değerlendirilmesiyle hastada HSP ön planda düşünüldü. Literatürde böcek ısırıklarının HSP etyopatogenezinde bulunabileceğini belirten veriler olması üzerine hastalığın böcek ısırığına sekonder geliştiği düşünüldü.

Sonuç: HSP'nin etyopatogenezi net olarak bilinmemekle birlikte, önceki çalışmalar HSP'yi enfeksiyonlarla, ilaçlarla, aşılarla ilişkilendirmiştir. Literatürde EBV, varisella ve parvovirüs B19 gibi viral, mikoplasma ve Campylobacter jejuni gibi bakteriyel enfeksiyonları takiben gelişen HSP vakaları bildirilmiştir.
Bu enfeksiyöz ajanların antijenik yanıtına bağlı gelişen antikorlar ve oluşan immün kompleksler inflamatuar yanıtı uyarabilmekte ve damar hasarıyla sonuçlanıp vaskülit tablosunun ortaya çıkmasına neden olabilmektedir.
HSP, yakın zamanda böcek ısırığı geçiren hastalarda da ilişkilendirilmiştir. Burke ve Jellinek tarafından yapılan bir vaka raporunda, bir çocukta 45 günlük hastanede yatış süresi boyunca kan transfüzyonu ve kortikosteroid kullanımını gerektiren böcek kaynaklı HSP'nin ilk ve en şiddetli sunumlarından biri tanımlanmaktadır. Olgumuz erişkin dönemde daha az görülen HSP'nin etyolojisinde nadiren böcek ısırıklarının da bulunabileceğine vurgu yapmak için sunulmuştur.

Anahtar Kelimeler: *vaskülit, Henoch Schönlein purpurası*

Resim 1

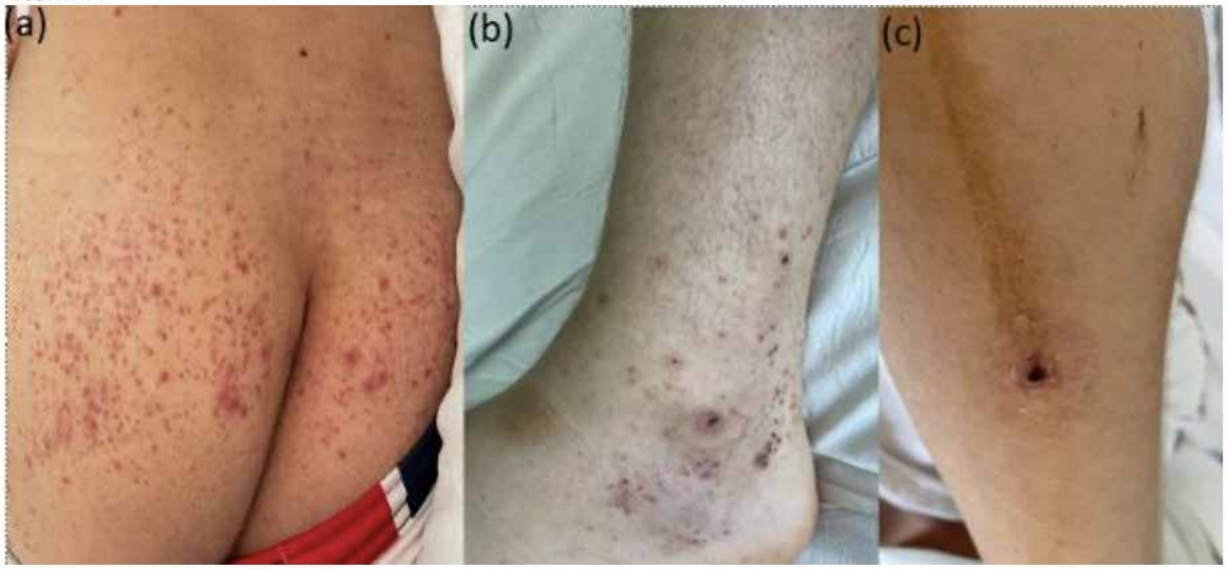

(a), (b) glutea ve bacaklarda yerleşimli purpurik lezyonlar, (c) koldaki eritemli merkezinde kurutun izlendiği noduler lezyon

Resim 2

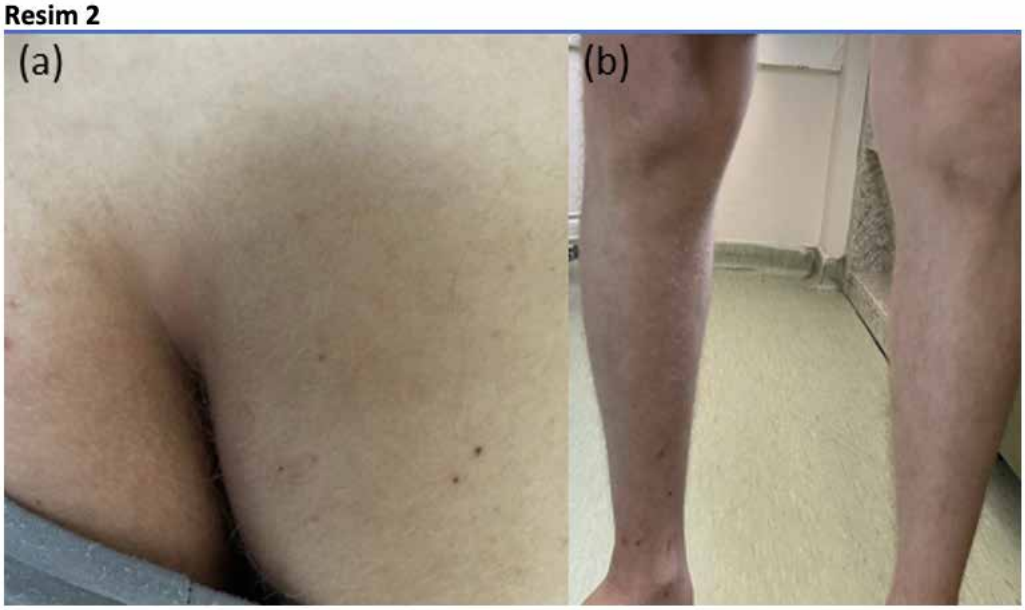

Tedavinin birinci haftasında glutea (a) ve bacaklardaki (b) lezyonların gerilemiş halinin görünümü

[EP-38]
Tosilizumab kullanımı ile tetiklenen Sweet sendromu: Bir olgu sunumu ve literatürün gözden geçirilmesi

Yusuf Can Edek[1], Derya Akdeniz[2], Melike Urgancı[3], Betül Öğüt[3], Esra Adışen[1]
[1]Gazi Üniversitesi Tıp Fakültesi, Dermatoloji Ana Bilim Dalı, Ankara
[2]Gazi Üniversitesi Tıp Fakültesi, Romatoloji Bilim Dalı, Ankara
[3]Gazi Üniversitesi Tıp Fakültesi, Patoloji Ana Bilim Dalı, Ankara

Amaç: Sweet sendromu, deride ağrılı, ödemli, eritematöz papül, plak veya nodüllerle karakterize olan nadir görülen bir nötrofilik dermatozdur. Hastalığın nedeni çoğu olguda tam olarak bilinmesede; enfeksiyonlar, ilaçlar, inflamatuvar hastalıklar tetikleyici olabilmektedir.
Bu olgu sunumunda Ailevi Akdeniz Ateşi (FMF) ile takipli olan ve tedavide tosilizumab kullanımı sonucu Sweet sendromu gelişen bir hasta sunulacaktır. Bu vakayı sunmaktaki amacımız son dönemlerde romatolojik ve dermatolojik birçok endikasyonda kullanılmaya başlanan tosilizumabın kutanöz yan etkileri hakkında farkındalığı arttırmak ve ilaç ilişkili Sweet sendromunun klinik özelliklerini vurgulamaktır.

Olgu: 33 yaşında erkek hasta bacaklarındaki ağrılı kızarıklar nedeniyle tarafımızca değerlendirildi. Hastanın bilinen FMF, renal amiloidoz, hipertansiyon tanıları mevcuttu. Hastadan alınan anamnezde FMF için, üç ay önce tosilizumab başlandığı, tosilizumab uygulanmasından üç gün sonra bacaklarda ağrılı kızarıklıkların geliştiği, deri lezyonlarına 38 °C'yi geçen ateşin eşlik ettiği ve sonraki ilaç dozu uygulamasıyla şikayetlerinin tekrarladığı öğrenildi. Dermatolojik muayenede uyluk ve bacaklarda yerleşimli eritemli papül ve nodüller gözlendi. Hastanın bakılan tetkiklerinde lökositoz, nötrofili, akut faz reaktanlarında yükseklik bulunmaktaydı. Bacaktaki eritemli nodülden alınan punch biyopsinin histopatolojik incelemesi Sweet sendromu ile uyumlu olarak değerlendirildi. Olgumuzda tosilizumabın kesilmesiyle lezyonların tamamen gerilediği gözlendi. Hastamızda Sweet sendromunun tosilizumab kullanımına sekonder geliştiği kabul edildi.

Sonuç: İlaç ilişkili Sweet sendromu Sweet sendromunun nadir görülen bir alt tipidir. Zaman içinde antibiyotikler, antiviraller, antiepileptikler, antineoplastikler, retinoidler ve granülosit koloni uyarıcı faktör (G-CSF) kullanımı sonrası tetiklenen ilaç ilişkili Sweet sendromu vakaları bildirilmiştir. İlaç ilişkili Sweet sendromu genellikle tetikleyici ilaca ilk maruziyetten sonra iki hafta içinde gelişmekte ve tekrarlayan kullanımlarda rekürrens gözlenebilmektedir.
Tosilizumab, İL-6 reseptörüne karşı geliştirilmiş monoklonal antikor olup romatoid artrit, polimiyaljiya romatika, temporal arterit gibi çeşitli endikasyonlarda kullanılmaktadır. Filippi ve ark. polimiyaljiya romatika ile takipli hastada tosilizumab kullanımı sonrası Sweet sendromu gelişimi gözlemlemiştir.
Bu vaka sunumunda tosilizumab ile tetiklenen bir Sweet sendromu vakası sunmaktayız. Bu olguyla birlikte ilaç ilişkili Sweet sendromunun özelliklerini vurgulamak ve dermatoloji hekimleri arasında farkındalığını arttırmak istiyoruz.

Anahtar Kelimeler: *sweet sendromu, tosilizumab*

Resim 1

(a), (b), (c) uyluk ve bacaklarda yerleşimli eritemli papül ve nodüller.

Resim 2

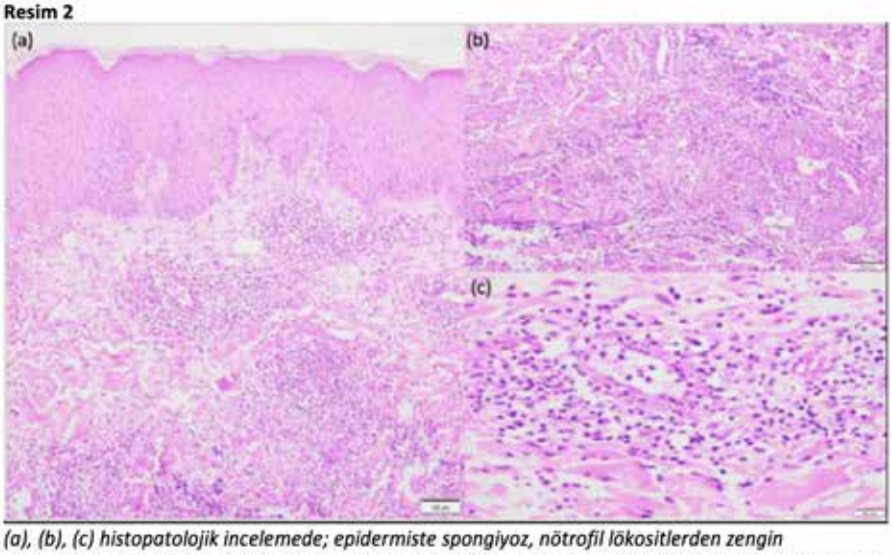

(a), (b), (c) histopatolojik incelemede; epidermiste spongiyoz, nötrofil lökositlerden zengin inflamasyon, dermiste perivasküler ve periadneksiyel yoğun nötrofil lökositlerden zengin inflamasyon.

Tablo 1

İlaç İlişkili Sweet Sendromu Tanı Kriterleri	Vakamız
Ani başlangıçlı ağrılı eritemli plak veya nodül	+
Histopatolojik incelemede lökositoklastik vaskülit bulguları olmaksızın yoğun nötrofilik infiltrasyonun gözlenmesi	+
38 °C üzerinde ateş	+
İlaç alımı ile klinik tablo arasındaki zamansal ilişki olması	+
İlacın kesilmesi veya sistemik steroid tedavisiyle lezyonlarda gerileme olması	+

Walker ve Cohen tarafından geliştirilen ilaç ilişkili Sweet sendromu tanı kriterleri - İlaç ilişkili Sweet sendromu tanısı konulabilmesi için tanı kriterlerinin hepsinin karşılanması gerekmektedir.

[EP-39]
COVID-19 aşısı sonrası gelişen yaygın bir morfea olgusu: Bir olgu sunumu

Cemre Berin Güngör[1], Elif Çakır[1], Mine İlayda Şengör Aygün[2], Ezgi Aktaş[1], İlteriş Oğuz Topal[1], Özben Yalçın[2]
[1]Sağlık Bilimleri Üniversitesi, Prof. Dr. Cemil Taşcıoğlu Şehir Hastanesi, Dermatoloji Ana Bilim Dalı, İstanbul
[2]Sağlık Bilimleri Üniversitesi, Prof. Dr. Cemil Taşcıoğlu Şehir Hastanesi, Patoloji Ana Bilim Dalı, İstanbul

Amaç: Lokalize skleroderma olarak da bilinen morfea deri ve subkutan dokuların inflamasyonu ve sklerozuyla karakterize bir deri hastalığıdır. Tipik lezyonları beyaz ve sklerotik bir merkez etrafında mor halo ile çevrili plaklar olan bu hastalığın etyolojisinde genetik yatkınlık, immün disregülasyon ve enfeksiyonlar, aşılar, maligniteler gibi çevresel faktörler yer almaktadır. COVID-19 aşıları da morfea gelişiminde rol oynayan immün sistem disregülasyonu ile ilişkilidir. Aşılamaya sekonder morfea gelişimi nadir olup COVID-19 aşıları sonrası bildirilen vaka sayısı sınırlıdır. COVID-19 aşısı sonrası, enjeksiyon yeri reaksiyonları en sık olmakla beraber; pityriasis rosea benzeri erupsiyon, lökositoklastik vaskülit, lupus eritematozus gibi birçok mukokutanöz yan etki bildirilmiştir. Bu bildiride Pfizer-BioNTech-COVID-19 aşısı sonrası gelişen morfea vakası sunarak COVID-19 aşıları sonrası gelişebilecek nadir hastalıklara dikkat çekmeyi amaçladık.

Olgu: 72 yaşında kadın hasta, bacaklar ve sırtında renk değişikliği ve sertlik şikayetiyle tarafımıza başvurdu. Yaklaşık 4 aydır bulunan bu lezyonlar temasla ağrılıydı. Dermatolojik muayenesinde; sağ uyluk, sağ inguinal, lomber ve gluteal bölgelerde çok sayıda kahverengi-leylak-fildişi renklerinde keskin sınırlı bazıları likenifiye bazılarının üzerinde büller bulunan plaklar izlendi. Lezyonların 2. doz BioNTech aşısından 8 hafta sonra geliştiği öğrenildi. Bilinen otoimmün bir hastalığı ve geçirilmiş COVID-19 enfeksiyonu öyküsü olmayan hastanın laboratuvar incelemelerinde anormallik izlenmedi. Hastadan alınan çoklu punch biyopsilerin histopatolojik incelemelerinde kollajen yapılarda homojenizasyon görülmesi üzerine klinik ve histopatolojik bulgular eşliğinde COVID-19 aşısı ile indüklenen yaygın morfea tanısı konuldu. Takrolimus %0.1 pomad, kalsipotriol pomad ve sistemik metotreksat (15 mg/hafta-subkutan) tedavileri başlandı. Hastanın takipleri devam etmektedir.

Sonuç: COVID-19 aşılarına bağlı geliştiği bildirilen az sayıda yaygın morfea olgusu mevcuttur. Morfea patogenezinde genetik ve çevresel faktörlerin yanı sıra immün disregülasyonun da anahtar bir rol oynamaktadır. Aşı sonrası tetiklenen otoimmün hastalıkların ana mekanizması hala tam olarak bilinmemekle birlikte, insan dokuları ile aşı spike proteinleri arasındaki antijenik çapraz reaktiviteden kaynaklandığı varsayılmaktadır. Aşıların birçok dermatolojik hastalığın de novo gelişimi veya alevlenmesinde rol oynayabileceği göz önünde bulundurularak anamnezde aşılama öyküsü mutlaka sorgulanmalıdır.

Anahtar Kelimeler: *COVID-19, morfea*

Şekil-1

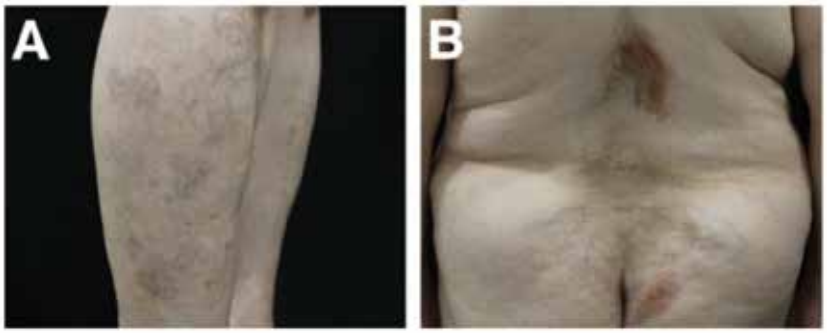

A. Sağ tibia lateral yüzde periferi lividi merkezi fildişi renginde multiple plak lezyonlar B. Sırt orta hatta ve gluteada benzer karakterde üzerinde bül izlenen plak lezyonlar

Tablo-1

No	Yazar	Cinsiyet	Yaş	COVID-19 Aşı Adı	Aşı ve semptomlar arasındaki süre
1	Metin ve ark.[6]	Kadın	55	Corminaty® Pfizer-BioNTech BNT162b2	2. dozdan 4 hafta sonra
2	Aryanian ve ark.[7]	Kadın	70	Vaxzevria® AstraZeneca ChAdOx1n Cov-19	1. dozdan 2 gün sonra
3	Shakoei ve ark.[8]	Kadın	35	Vaxzevria® AstraZeneca ChAdOx1n Cov-19	1. dozdan 10 gün sonra
4-7	Paolino ve ark.[9]	Kadın	61	Corminaty® Pfizer-BioNTech BNT162b2	1. dozdan 15 gün sonra ve 2. dozdan 15 gün sonra
		Kadın	52	Corminaty® Pfizer-BioNTech BNT162b2	2. dozdan 7 gün sonra
		Erkek	64	Vaxzevria® AstraZeneca ChAdOx1n Cov-19	1. dozdan 20 gün sonra
		Kadın	73	Corminaty® Pfizer-BioNTech BNT162b2	2. dozdan 20 gün sonra
8-9	Antofanzas ve ark.[10]	Kadın	45	Spikevax® Moderna mRNA-1273	1. dozdan 2 hafta sonra
		Kadın	52	Corminaty® Pfizer-BioNTech BNT162b2	2. dozdan 6 hafta sonra
10	Oh DAQ ve ark.[11]	Kadın	47	Corminaty® Pfizer-BioNTech BNT162b2	2. dozdan 3 hafta sonra
11	Alhayaza ve ark.[12]	Kadın	63	Corminaty® Pfizer-BioNTech BNT162b2	2. dozdan 15 gün sonra
12	Alotaibi ve ark.[13]	Kadın	56	Corminaty® Pfizer-BioNTech BNT162b2	2. dozdan 8 hafta sonra
13	Bildirdiğimiz olgu	Kadın	72	Corminaty® Pfizer-BioNTech BNT162b2	2. dozdan 8 hafta sonra

Şekil-2

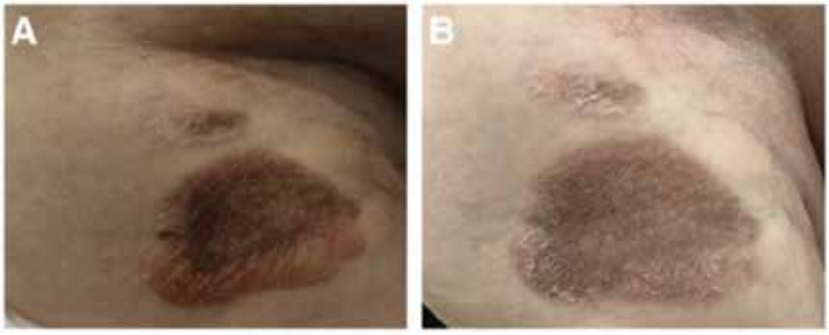

Sağ uyluk proksimali lateral yüzündeki morfea plağının; A) Tedavi öncesi B) Tedavi sonrası

[EP-40]

Adalimumab Tedavisine Yanıt Veren Tedaviye Dirençli Jeneralize Granuloma Annulare Olgu Sunumu

Ramazan Çetin, Esra Pancar Yüksel
Ondokuz Mayıs Üniversitesi, Tıp Fakültesi, Dermatoloji Anabilim Dalı, Samsun

Amaç: Granuloma annulare etiolojisi kesin olarak bilinmeyen inflamatuar granulomatöz bir deri hastalığıdır. (1) Jeneralize formu eritemli, deri renginde anuler patern gösterebilen yaygın papül ve plaklar ile karakterizedir, sıklıkla tedaviye dirençlidir. (2)Lezyonların daha uzun süre devam etmesi, kaşıntının eşlik etmesi ile yaşam kalitesi üzerinde ciddi bir etkiye sahiptir. (3) Klasik tedaviler ile başarılı sonuç alınamayan jeneralize GA hastalarda, etkinlikleri tam olarak bilinmemekle beraber biyolojik tedavilerin başarılı olduğuna dair olgu sunumları bulunmaktadır. Bu olgu ile adalimumab tedavisine klinik olarak yanıt veren jeneralize GA olgusunun sunulması amaçlanmıştır.

Olgu: 50 yaşında erkek hasta yaklaşık 2 aydır bulunan kızarık kabarıklıklar ve kaşıntı şikayeti ile polikliniğimize başvurdu. Dermatolojik muayenesinde gövdeden başlayan sonrasında kollarına ve boyun bölgesine yayılan, eritemli morumsu yer yer anüler papüller, plaklar mevcuttu. (Resim 1) Alınan biyopsi sonucu granuloma annulare olarak raporlanan hastanın tedavisi için topikal steroid, daha sonra sistemik steroid önerildi. Klinik iyileşme olmaması üzerine hidroksiklorokin 400 mg/gün olarak başlandı. Tedaviden istenilen yanıt alınamaması üzerine siklosporin tedavisi eklendi. Tedaviden fayda gören hastanın tedavinin kesilmesinden sonra şikayetleri 4 ay sonra nüks etti. Hastanın tekrarlayan lezyonlarının tedavisinde ise sistemik steroid kesilmesi ile hemen nüks görülmesi, siklosporin tedavisi ile sitopeni gelişmesi, hidroksiklorokin tedavisi ile de yanıt alınamaması üzerine adalimumab tedavisi planlandı. Tedavinin ilk ayından itibaren lezyonlarında belirgin gerileme gözlenen hastanın takibine adalimumab tedavisi ile devam edilmektedir. (Resim 2)

Sonuç: Jeneralize GA'de lezyonların görünümü, daha uzun süre kalmaları ve eşlik eden kaşıntı, hastaların tedavi edilme ihtiyacını gerektirmektedir. Klasik tedaviler başarısız olduğunda biyolojik tedavilerin etkili olabileceği ileri sürülmüştür. TNF alfa inhibitörlerinin tedavide etkili olmasının nedeni olarak granulom formasyonunda yer alan aktive makrofajlardan TNF alfa salınımının inhibe edilmesi gösterilmiştir. (4) Diğer tedavilere dirençli olan ve adalimumab ile başarılı bir şekilde tedavi edilen bu jeneralize GA vakası, TNF alfa inhibitörlerinin jeneralize GA'de tedavisinde başarılı bir seçenek olduğuna dikkat çekmek amacıyla sunulmuştur.

***Anahtar Kelimeler**: Adalimumab, Granuloma Annulare*

Resim 1

Tüm vücutta yaygın gövdeden başlayan sonrasında kollarına ve boyun bölgesine yayılan, eritemli morumsu yer yer anüler papüller, plaklar

Resim 2

Adalimumab tedavisi sonrası tüm vücuttaki lezyonlarda belirgin gerileme gözlendi. Lezyonlar postinflamatuar hiperpigmente olarak görülmekte.

[EP-41]
Saçlı Deri Psoriasisini Taklit Eden Tinea Kapitis Olgusu

Rabbana Hakimzada, Muhammed Kaan Temirkaynak, Burcu Beksaç, Esra Adışen
Gazi Üniversitesi Tıp Fakültesi, Deri Ve Zührevi Hastalıklar Ana bilim dalı,Ankara

Amaç: Bu olguyla sunumunda, saçlı deri yerleşimli eritemli skuamlı plaklarda ayırıcı tanıda tinea kapitisin önemini vurgulamak ve sıklıkla çocukluk döneminde saptanan, ileri yaşlarda nadir görülen tinea kapitis tablosunun, saçlı deri yarleşimli eritemli skuamlı plaklarda ayırıcı tanda düşünülmesi gerektiğini hatırlatmak istedik.

Olgu: 76 yaşında kadın hasta saçlı derisindeki kaşıntılı kepeklenme nedeniyle tarafımıza başvurdu. Hastadan alınan öyküde şikayetlerinin yaklaşık bir yıldır olduğu, adını hatırlamadığı çeşitli topikal tedaviler kullandığı, kısmi fayda gördüğü, fakat şikayetlerinin tekrarladığı öğrenildi. Huzurevinde kalan ve öz bakımı zayıf olan hastanın dermatolojik muayenesinde saçlı derisinde yaygın yaygın eritemli skuamlı plaklar izlendi. Klinik muayenede ön planda psoriasis ve şiddetli seboreik dermatit düşünülüp hastaya topikal kortikosteroid, salisilik asit ve ketakonazol şampuan tedavisi başlanarak takip önerildi. Tedavileri bir ay boyunca düzenli olarak kullanan hastanın tekrar başvurusunda şikayetlerinin ilk iki hafta tedaviyle gerilediği, sonrasında aynı şekilde kepeklenmenin başladığı öğrenildi. Hastanın lezyonlarının dirençli olması üzerine saçlı derisinden psöriasis ve seboreik dermatit ön tanılarıyla histopatolojik değerlendirme için punch biyopsi alındı. Histopatolojik incelemede PAS boyası ile özellikle kıl folliküllerinde hif formasyonu oluşturan fungal mikroorganizmalar saptanarak tinea kapitis ile uyumlu olarak raporlandı. Hastaya terbinafin tablet 1x1 ve topikal oksikonazol tedavisi başlandı.

Sonuç: Tinea kapitis saçlı derinin dermatofit enfeksiyonudur. Çoğunlukla 3-14 yaş arasındaki prepubertal çocuklarda ortaya çıkan klinik tablonun en sık klinik bulgusu; foliküler açıklıklarda kırık saçları temsil eden siyah noktalar içeren skuamlı, alopesik yamadır. Yetişkinlerde nadir görüldüğünden ileri yaşlarda tinea kapitis tanısını koymak için ilk adım, klinik şüphedir. Yetişkinlerde tinea kapitis genellikle immünsupresif ve/veya HIV (+) olan hastalarda görülür. Nadiren eşlik eden komorbiditesi olmayan erişkinlerde atipik klinik tablolar olabilmektedir. Tinea kapitis; seboreik dermatit, psoriasis, alopesi areata, bakteriyel folikülit, dissekan sellülit gibi birçok hastalığı taklit edebilir. Olgumuzda olduğu gibi, saçlı deride eritemli skuamlı plaklarla seyreden, topikal kortikosteroidlere dirençli hastalarda tinea kapitis mutlaka akılda tutulmalıdır.

Anahtar Kelimeler: *psoriazis, tinea kapitis*

Resim 1

Antifungal tedavi öncesi saçlı deride eritemli zeminde yaygın hiperkeratotik skuamlı plaklar.

Resim 2

Terbinafin ve oksikonazol tedavisi sonrası saçlı derinin lezyonlarında iyileşme.

[EP-42]
Zosteriform liken planus pigmentozus

İstem Şanal Çamur[1], Oğuzhan Kılıçaslan[1], Duru Onan[1], Özlem Işıksaçan Özen[2]
[1]Başkent Üniversitesi Tıp Fakültesi Ankara Hastanesi, Deri ve Zührevi Hastalıklar Anabilim Dalı, Ankara
[2]Başkent Üniversitesi Tıp Fakültesi Ankara Hastanesi, Tıbbi Patoloji Anabilim Dalı, Ankara

Amaç: Liken planus (LP), deri ve mukozayı tutan, yüzeyi düz, parlak, pembe-mor renkli, papül ve plaklarla karakterize kaşıntılı bir deri hastalığıdır. Klasik liken planusta dağılım alanları çoğunlukla el bileğinin volar yüzü, lomber bölge, boyun, gluteal bölge, pretibial bölge, oral mukoza, genital bölge, tırnak ve saçlardır. Liken planus pigmentozus (LPP) ise LP'nin nadir görülen, hiperpigmente makül, papül ve plaklarla seyreden, intertrijinöz bölgeleri tutan formudur. Ancak LPP, nadiren lineer veya zosteriform paternde karşımıza çıkabilir. Zosteriform LPP, çoğunlukla herpes zostere ait eski lezyonların bulunduğu bölgelerde görülmekle birlikte herpes zoster öyküsü olmadan da ortaya çıkabilir. Burada kliniğimize başvuran bir olgu üzerinden zosteriform LPP'yi tanıdan tedaviye sunmayı amaçladık.

Olgu: Kırk üç yaşında erkek hasta kliniğimize sağ kasıktan kalçaya doğru kuşak tarzında uzanan kaşıntılı döküntü nedeniyle başvurdu. Hastanın anamnezinden şikayetlerinin 3 ay önce başlanan antihipertansif tedavi sonrası geliştiği öğrenildi. Yapılan dermatolojik muayenede sağ inguinal bölgeden gluteal bölgeye doğru uzanan dermatom sahasına uyar tarzda, kahverengi-morumsu makül, papül ve plaklar izlendi. LPP ve ilaca bağlı LP ön tanılarıyla hastadan punch biyopsi alındı. Histopatolojik incelemede epidermiste hiperkeratoz, hipergranüloz, düzensiz akantoz, bazal tabakada likenoid dejenerasyon; dermoepidermal bileşkede bant tarzında lenfositik infiltrasyon ve dermiste melanin inkontinansı izlendi. LPP ile uyumlu olarak raporlandı. Klinik ve histopatoloji beraber değerlendirildiğinde hastaya zosteriform LPP tanısı konuldu. Hastanın lezyonları topikal beklometazon dipropionat tedavisi ile kısmen geriledi.

Sonuç: Liken planus pigmentozusun zosteriform alt tipinin histopatolojik tanımı ve tedavi yaklaşımı diğer LPP tipleriyle benzerdir. Zosteriform LPP tanısı klinik olarak konulmaktadır. Zosteriform LPP'yi diğer varyantlardan ayıran temel özelliği dermatolojik muayenede lezyonların periferal kutanöz sinir ve dallarını takip eder şekilde dermatomal yerleşim göstermesidir. Sonuç olarak, zosteriform paternde yerleşen hiperpigmente pruritik lezyonlarda LPP de akılda tutulmalı, şüphede kalındığında biyopsi ile tanı desteklenmelidir. Olgumuzda lezyonların antihipertansif tedaviden kısa süre sonra ortaya çıkması ilaçla indüklenen LPP olasılığını da akla getirmektedir.

Anahtar Kelimeler: *liken planus pigmentozus, zosteriform liken planus pigmentozus*

Resim 1A

Sağ uyluk ve gluteal bölgede dermatom sahasını takip eden lezyonlar

Resim 1B

Sağ uyluk ve gluteal bölgede dermatom sahasını takip eden lezyonlar

Resim 2

Morumsu, yer yer kahverengi hiperpigmentasyon gösteren papül ve plaklar

Resim 3

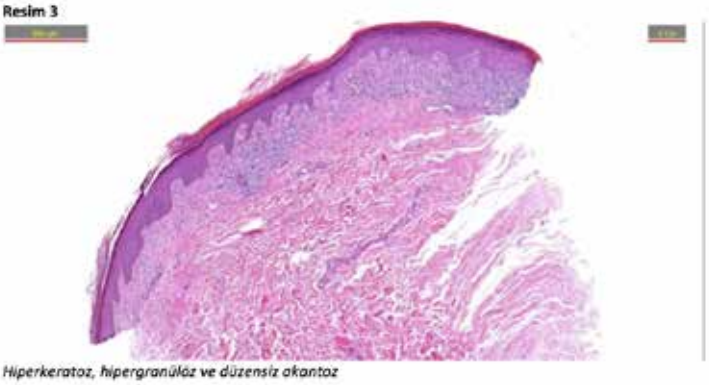

Hiperkeratoz, hipergranüloz ve düzensiz akantoz

Resim 4

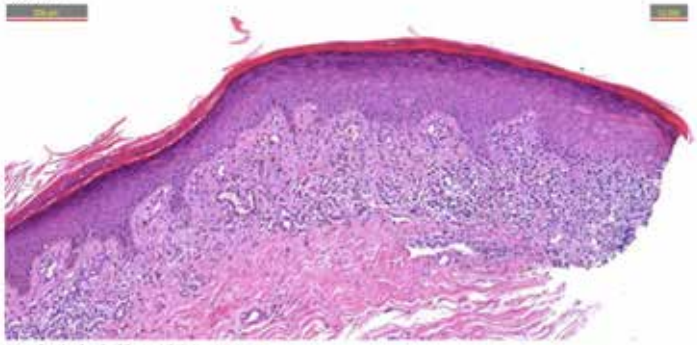

Bazal tabakada likenoid dejenerasyon

Resim 5

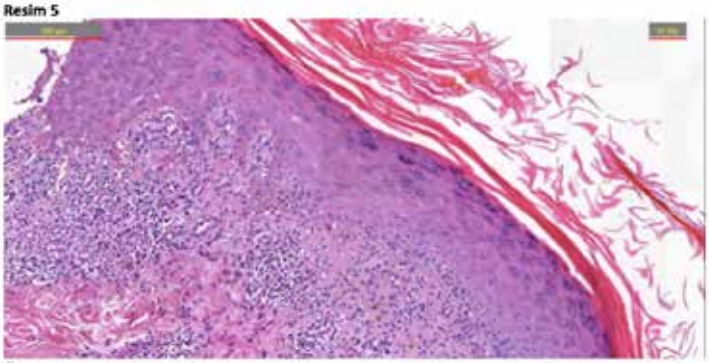

Üst dermiste vasküler proliferasyon, melanin inkontinansı ve bant tarzında lenfositik infiltrasyon

[EP-43]
Eritrodermik psoriasis ve risankizumab ile tedavi yanıtı

Dr. Mehmet Gülengül, Dr. Evren Ateşci, Prof. Dr. Esra Adışen
Gazi Üniversitesi Tıp Fakültesi, Deri ve Zührevi Hastalıkları Ana Bilim Dalı, Ankara

Amaç: Eritrodermik psoriasis(EP) vücut yüzey alanının %90'dan fazlasında eritem ve skuamların olduğu psoriasis varyantı olup tedavisinde psoriasis tedavi seçenekleri içinde etkisi hızlı başlayan ajanlar tercih edilmektedir. Biyolojik ilaç spektrumunda ilk tercih edilecek ajanlar bu nedenle interlökin(İL)-17 inhibitörleridir. Bu vaka sunumunda psoriasis vulgaris için İL-17 inhibitörüyle tedavi edilmekteyken sekonder yanıtsızlık gelişen ve EP için risankizumab kullandığımız hastayı sunarak İL-23 inhibitörlerinin akut EP durumlarında da etkili olabileceğini vurgulamak istiyoruz.

Olgu: 64 yaşında kadın hasta vücutta eritemli skuamlı plaklar nedeniyle başvurdu. Daha önce topikal tedaviler ve metotreksat tedavileri kullanmış. Hastanın polikliniğimize başvurusunda kollarında, bacaklarında, gövdesinde yaygın eritemli skuamlı plakları mevcuttu. Psoriasis alan ve şiddet indeksi (PAŞİ) 12 olarak hesaplandı ve iksekizumab tedavisi başlandı. Hasta iksekizumab alırken şikayetleri ilk ay azalma gösterdi fakat 5.dozdan sonra yeniden döküntülerinde artış görüldü. İksekizumab tedavisinin 10.haftasında 6.doz ilacı aldıktan sonra vücudunda yaygın eritemli plaklar şeklinde döküntüler oluştu ve eritrodermik psoriasis olarak değerlendirildi. Hastaneye yatışı yapılarak iksekizumab kesildi ve risankizumab tedavisi başlandı. Hastanın ilk doz sonrası şikayetleri azalma gösterdi ve 3.doz sonrası hasta PAŞİ90 skoruna ulaştı.

Sonuç: EP'nin yönetimi zordur ve standardize edilememiştir. Teorik olarak, psoriasis vakalarında İL-17'nin diğer sitokinlerle etkileşiminin rolü iyi bilinmektedir ve bu EP tedavisinde anti-İL17 kullanımının etkinliğini açıklayabilir. Yapılan çalışmalarda biyolojik tedaviler içinde plak psoriasiste en etkin ve hızlı cevap İL-17 inhibitörleri özellikle de iksekizumab ve brodalumabta görülmektedir. Benzer şekilde risankizumabta da yine hızlı etki görülebilmektedir. Bu yüzden eritrodermik psoriasiste genel yaklaşım ilk sırada iksekizumab ve diğer İL-17 inhibitörü ilaçların tercih edilmesi yönündedir. Fakat kısıtlı da olsa vaka raporlarında İL-23 ile tedavi edilen EP olguları bildirilmiştir.
Bizim vakamızda da iksekizumabla tedavi edilen psöriasis hastasında sekonder yanıtsızlık ve sonrasında hastada eritrodermi gelişmiş ve hastaya risankizumab başlanmasıyla birlikte hızlı ve etkin bir şekilde tedavi edilmiştir. Vaka raporumuz risankizumabın EP'de etkili, hızlı, güvenli bir tedavi olduğunu göstermektedir. EP'de biyolojik ilaçların gerçek etkinliğini göstermek için kontrollü çalışmalara ihtiyaç vardır.

Anahtar Kelimeler: *eritrodermi, psoriasis*

Resim 1:

Vücutta yaygın eritemli yer yer skuamlı plaklar

Resim 2:

Risankizumab ile tedavinin 16.haftası, PAŞİ90 yanıtı

[EP-44]
Sebase nevüs üzerinde gelişen Bazal Hücreli Karsinom vakası

Sabir Hasanbeyzade
Özel Deri ve Zührevi Hastalıkları Muayenehanesi, Ankara, Türkiye

Giriş: Sebase nevüs dünya genelinde her iki cinsiyette eşit oranda görülen dermatolojik hastalıktır. Genelde erken çocukluk döneminde ortaya çıkmaktadır. Çoğu soliterdir. Embriyogenezde pluripotent hücrelerde oluşan mutasyonlar sebep olmaktadır. Zamanla lezyon üzerinde sekonder tümöral oluşumlar gelişebilmektedir. Yeni çalışmalar lezyon üzerinde %1'in altında, delesyon mutasyonları sonucu malign dönüşüm olabileceğini, bunların da çoğunun ergenlik sonrasında oluştuğunu göstermektedir. En sık ikincil malignite bazal hücreli karsinom'dur (BHK). Biz de bu paylaşımımızda üzerinde BHK gelişen bir sebase nevüs vakasını paylaştık.

Olgu: 34 yaş kadın hasta kafa derisindeki saçsız, karnabahar gibi kabarık bir yara şikayeti ile polikliniğe başvurdu. Hasta lezyonun küçüklüğünde oluştuğunu, kendisi büyüdükçe lezyonun da büyüdüğünü belirtmekteydi. Muayenesinde verteks postero-lateralinde 2x2 cm ebatlarında sarımsı turuncu renkli, üzerinde terminal kıl olmayan ve küçük papüllerin izlendiği, deriden kabarık plak tarzında lezyon mevcuttu (Resim 1). Lezyon üzerinde 5-7 mm ebatlaraında morumsu-mavimsi kabarıklık vardı. Klinik olarak sebase nevüs ve sekonder malignite düşünüldü ve lezyon total olarak eksize edilip patolojik incelemeye gönderildi. Biyopsi sonucu BHK olarak raporlandı (cerrahi sınıra en yakın olduğu alan 5 mm uzaklıkta). Hastaya 3 ay sonra tekrar kontrole gelmesi önerildi.

Sonuç: Sebase nevüs doğuşta var olabilir veya erken çocukluk döneminde gelişir. Genelde üzerinde terminal kıl yoktur veya azdır. Lezyon üzerinde, özellikle ergenlik sonrasında başta BHK olmak üzere, apokrin kistadenom, leiyomyom ve sebase hücreli karsinom gibi sekonder maligniteler gelişebilmektedir. Çok-çok nadiren malign ekrin poroma, sebase karsinom ve apokrin karsinom da gelişebilir ve bunlar uzak metastaz ve ölümle sonuçlanabilir. Vakayı paylaşmamızdaki sebep, dermatoloji polikliniklerinde sebase nevüs'lü hastaların ve/veya ebeveynlerinin bu konularda bilgilendirilmesi ve lezyonda değişiklik olduğu zaman tekrar muayeneye gelmeleri konusunda uyarılması gerektiğidir.

Anahtar Kelimeler: *bazal hücreli karsinom, nevus sebaseus*

Resim 1: Lezyon görünümü.

[EP-45]

Atipik Klinik Seyirli Gebeliğin Ürtikeryal Papül ve Plakları: Bir Olgu Sunumu

Elif Çağla Aydın, Mehmet Gülengül, Burcu Beksaç, Esra Adışen
Gazi Üniversitesi Tıp Fakültesi, Deri ve Zührevi Hastalıkları Ana Bilim Dalı, Ankara

Amaç: Gebelik dönemindeki çeşitli immünolojik ve metabolik değişiklikler, bütün sistemleri olduğu gibi deriyi de etkilemektedir. Gebeliğin kaşıntılı ürtikeryal papül ve plakları (PUPPP); kendini sınırlayan, iyi huylu bir seyir göstermekle birlikte en sık görülen gebelik dermatozu olmasıyla dermatoloji pratiğinde önem taşır. Nullipar kadınlarda ve çoğul gebeliklerde daha sık görülmektedir. Şiddetli kaşıntı ile eritemli papül ve plaklar, hastalığın en belirgin klinik bulgularıdır ve hastaların %98'inde gözlenir. Vakaların %89'unda PUPPP, üçüncü trimesterde başlar. Birinci ve ikinci trimesterde veya postpartum dönemde başlayan PUPPP ise oldukça nadir görülür. Bu yayında postpartum 15.gün başlayan ve PUPPP tanısı ile izlenen atipik prezentasyonlu bir olgu sunulmaktadır.

Olgu: 29 yaşında kadın hasta polikliniğimize beş gündür bulunan kaşıntılı kabarıklıklar nedeniyle başvurdu. Öyküsünden 20 gün önce sezaryen ile ilk doğumunu yaptığı, döküntülerinin uyluk lateralinden kaşıntılı, kabarık lezyonlar şeklinde başladığı ve birkaç gün içinde sırta ve gövdeye yayıldığı öğrenildi. Dermatolojik muayenesinde bilateral uyluk lateralinde, abdominal strialar üzerinde ve sırtta eritemli papüller, plaklar ve ürtika benzeri lezyonlar görüldü. Periumbilikal bölge ve yüz korunmuştu. Sağ uyluk lateralindeki eritemli plaktan punch biyopsi alındı ve histopatolojik bulgular PUPPP lehine yorumlandı. Klinik ve histopatolojik değerlendirmeyle birlikte hasta, PUPPP olarak değerlendirildi. Metilprednizolon losyon, %4 üre içerikli nemlendirici ve setirizin tablet reçete edildi. Takiplerinde tedaviden fayda gördüğü gözlendi.

Sonuç: PUPPP, en sık abdominal strialardan başlar ve zamanla gövdeye, sırta veya ekstremitelere yayılır. Yüz tutulumu, palmoplantar, periumbilikal veya mukozal tutulum beklenmez. Maternal veya fetal prognozu etkilemez. Temel tedavi semptomatik olup orta potensteki topikal kortikosteroidler ve oral antihistaminikler birincil yaklaşımdır. Geniş yüzey alanının tutulduğu veya topikal tedaviye yanıtsız olgularda sistemik kortikosteroidler değerlendirilmektedir.
Sunduğumuz olgu, papül ve plakların postpartum 15. günde başlamasıyla dikkat çekmektedir ve döküntülerin uyluk lateralinde başlamasıyla literatürdeki diğer postpartum PUPPP olgularından ayrılmaktadır. Periumblikal bölgenin ve yüzün korunması ise karakteristik PUPPP bulgularındandır. Farklı klinik prezentasyonlara sahip PUPPP olguları, gebelik dönemi ve postpartum dönem dermatozlarına yaklaşım açısından yol gösterici olacaktır.

Şekil 1

Şekil 1: Bilateral uyluk lateralinde, abdominal strialar üzerinde ve sırtta eritemli papüller,plaklar ve ürtika benzeri lezyonlar

Anahtar Kelimeler: *dermatoz, gebelik*

[EP-46]
Dermatitis herpetiformis olgusu- tedaviden tanıya gidiş

Aylin Bostanci[1], Banu Yaman[2], Can Ceylan[1]
[1]Ege Üniversitesi Tıp Fakültesi Dermatoloji Anabilim Dalı
[2]Ege Üniversitesi Tıp Fakültesi Tıbbi Patoloji Anabilim Dalı

Amaç: Burada,Dermatitis herpetiformis tanısı için patognomik olan; perilezyonel deriden alınan histopatolojik örneğin,papiller dermiste ve/veya dermoepidermal bileşkede granüler IgA birikintilerini gösteren DIF incelemesinin negatif olduğu, subepidermal ayrışmanın bulunması ve klinik bulgulardan yola çıkılarak, tedaviden tanıya doğru bir yol izlenmesi ve hastalığın nadir olması nedeniyle bu vaka sunulmuştur.

Olgu: 49 yaşında erkek hasta yüzde,dirseklerde, bacaklarda, kalçada kaşıntılı su dolu kabarcıklar nedeniyle başvurdu.İlk şikayeti 6-7 yıl önce başlayıp vücuda yayılmış.Muayenesinde;yüzde,boynunda, saçlı deride, kollarda, kalçada, inguinal bölgelerde, bacaklarda kaşıntılı veziküller ve eksoriye papüller mevcuttu.Gama glutamil transferaz:83 diğer karaciğer ve böbrek fonksiyon testleri, tam kan sayımı, tam idrar tetkiki olağandı.Total immunoglobulin E:144 diğerleri ise olağandı.Desmo 1 ve 3 negatifti.Doku Transglutaminaz IgA:>200, Anti-Deamidated Gliadin IgA: 108.12, Anti-endomysium IgA IFAT:3 (+) pozitif saptandı. 2023 haziran'da boynun sol tarafındaki veziküler lezyondan ve perilezyonel deriden punch immunfloresan (IF) histopatolojik örneklemesi yapıldı.Kesitlerde yüzeyde ekskoriasyon alanları,subepidermal ayrılma, ayrılma bölgesinde polimorf nüveli lökosit popülasyonu,dermada damarlanmada artma ve perivasküler lenfosit ağırlıklı mikst yangısal hücre infiltrasyonu görüldü.IF birikim saptanmadı.Hasta fizik muayene ve histopatolojik bulgulara dayanarak dermatitis herpetiformis olarak değerlendirildi. Endoskopi ile çölyak hastalığıdoğrulandı.Glukoz-6-fosfat Dehidrogenaz düzeyine bakılarak dapson tedavisi için başvuruda bulunuldu. Glutensiz diyete başlanılan hastada kaşıntı semptomları birkaç gün içinde kaybolarak, yeni lezyon çıkışı durmuştur.

Sonuç: Dermatitis herpetiformis kaşıntılı,vezikülobüllöz döküntülere neden olan otoimmün deri hastalığıdır.Genellikle sekonder ekskoriyasyonlar, erozyonlar, krutlar mevcuttur.Ayırıcı tanısında, diğer büllü hastalıklar,dermatit,liken planus,uyuz gibi diğer kaşıntılı dermatozlar yer almaktadır, bu hastalıklardan ayrımda DH'nin tipik yerleşim yeri önemli rol oynar.Altın standart yöntem, papiller dermiste veya dermoepidermal bileşkede patognomonik granüler IgA birikintilerini gösteren direkt immünofloresan incelemesidir.IgA birikimii yaygındır,ancak DH'li hastaların derisinde tamamen homojen olarak dağılmaz ve bu nedenle tanısal deri biyopsisi için ideal bölge, birikintilerin daha fazla miktarda bulunduğu, tutulmamış perilezyonel deridir.DH tanısı için lezyonel deri biyopsisinin histopatolojik incelemesi gerekli değildir,ancak belirsiz vakalarda DH ile uyumlu bulgular tanıyı destekler.Temel tedavi ömür boyu glütensiz bir diyettir.Glutensiz diyete başlamanın erken evrelerinde etkili bir seçenektir.

Anahtar Kelimeler: *dermatitis herpetiformis, gluten*

Resim-1

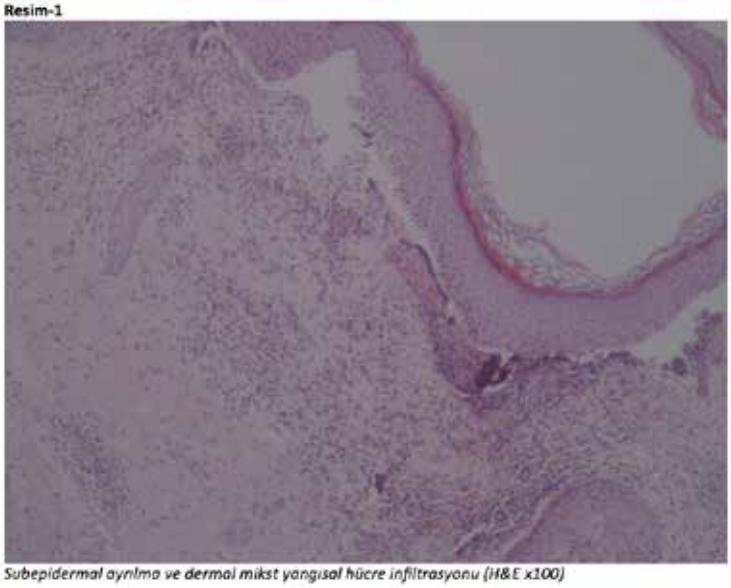

Subepidermal ayrılma ve dermal mikst yangısal hücre infiltrasyonu (H&E x100)

Resim-2

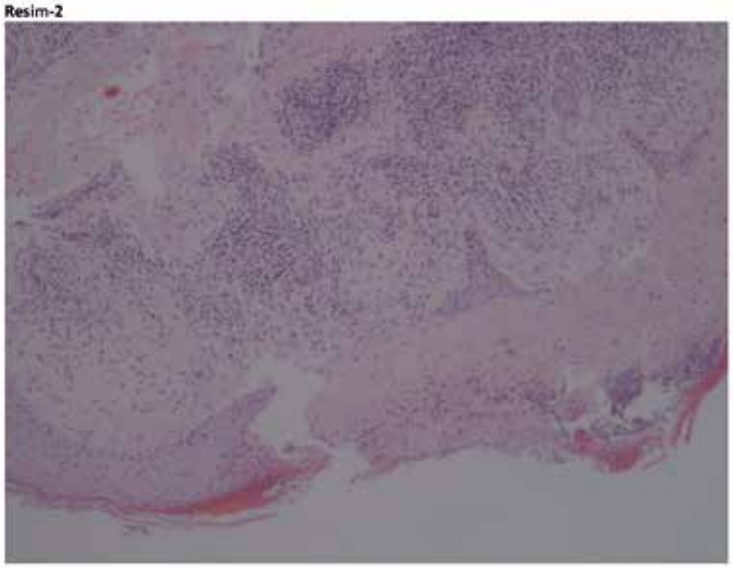

Yüzeyde ekskoriasyon, yüzeyel dermada damarlanmada artma ve perivasküler mikst yangısal hücre infiltrasyonu (H&E x100)

Şekil-1

yüzde, kulak memesinde,boyunda, saçlı deride, kollarda, bacaklarda kaşıntılı veziküller ve eksoriye papüller

[EP-47]

Kronik Kutanöz Graft Versus Host Hastalığı; Üç farklı klinik, Olgu Sunumu

Didem Dizman, Melisa Özay, Özlem Su Küçük
Bezmialem Vakıf Üniversitesi, Deri ve Zührevi Hastalıklar Anabilim Dalı, İstanbul

Amaç: Graft-Versus-Host hastalığı (GVHD), çoğunlukla yabancı donör hematopoetik kök hücrelerinin allojenik hematopoetik kök hücre nakli (HSCT) yoluyla bir alıcıya aktarılması sonucu ortaya çıkan çoklu organ bozukluğudur. Deri ilk ve en sık tutulan organdır.

Olgu 1:

Otuz yedi yaşında erkek hasta, MDS nedeniyle HSCT olmuş. Nakilden 6 ay sonra deride değişiklikler olmaya başladı. Hasta daha önce fotoferez, ruxolitinib, ibrutinib, cellcept, siklosporin tedavileri aldı. Hastanın fizik muayenesinde yüz, gövde, sırt ve üst ekstremitelerde belirgin hipopigmente sklerotik lezyonları mevcuttu.(Resim 1a,b,c) Hastaya kronik GVHD tanısı ile UVA1 fototerapisi haftada 3 gün başlanıldı. 15 seans sonra yanıt alınması üzerine seans sayısı haftada ikiye düşülerek 18 seans daha tedaviye devam edildi.

Olgu 2:

Yirmi dokuz yaşında erkek hasta, ALL hastası, kemoterapi (KT) ve radyoterapi ile remisyondan 2 yıl sonra akraba dışı HSCT (3 yıl önce) oldu. Kullandığı kortizon kesildikten 2 ay sonra deride ortaya çıkan döküntüler bacaklardan başlayıp tüm vücuda yayıldı. Fizik muayenesinde yüz gövde sırt ve bacaklarda yaygın makülopapüler erüpsiyon görüldü.(Resim 1d,e,f) Histopatolojik olarak epidermiste ortohiperkeratoz, fokal alanda parakeratoz, hipergranüloz, bazal tabakada hidropik dejenerasyon, bol diskeratotik ve apoptotik hücreler, üst dermiste gevşek bant tarzında lenfosit, histiyosit ve seyrek nötrofil içeren infiltrasyon, damar lümenlerinde nötrofiller, ekstravaze eritrositler görüldü. Sistemik steroid ile lezyonları gerileyen hasta steroide bağımlı GVHD ve Sikka sendromu ile hematolojide takipte.

Olgu 3: Kırk dokuz yaşındaki kadın hasta, AML tanısı ile 6 ay KT alan hasta tam uyumlu erkek kardeşten allojenik HSCT uygulanıyor. Nakilden 7 ay sonra akciğerde lösemik infiltrasyon nedeniyle sağ akciğer lobektomi olduktan 2 ay sonra başlayan yüz ve vücutta yaygın livid makulopapüler erüpsiyon nedeniyle alınan deri biyopsisi histopatolojisinde epidermiste ortohiperkeratoz, bazal tabakada belirgin vakuoler dejenerasyon, nekrotik keratinositler, bol pigment yüklü makrofajlar, dermiste perivasküler eosinofiller, lenfositler, histiyositler görüldü. (Resim1g,h,ı) Hastanın kliniği 15 seans dbUVB fototerapisi ile geriledi.

Sonuç: GVHD'ın kutanöz bulguları çok farklı klinik görünümlerde olabilir. Doğru tanıyı koymak tedavi için önemlidir.

Resim 1 a,b,c; hipopigmente sklerotik GVHD d,e,f; papulaskuamoz erüpsiyon şeklinde GVHD g,h,ı; likenoid GVDH

Anahtar Kelimeler: *Graft Versus Host Hastalığı, hematopoetik kök hücre nakli*

[EP-49]
Spinöz Keratoz (Palmoplantar Filiform Hiperkeratoz): Dermoskopi bulguları içeren olgu sunumu

Şeyma Nur Erol, Dilara İlhan Erdil, Selda Pelin Kartal
Sağlık Bilimleri Üniversitesi, Etlik Şehir Hastanesi Dermatoloji Kliniği, Ankara

Amaç: Spinöz keratoz (SK); nadir görülen, etiyolojisi bilinmeyen, palmoplantar bölgede çok sayıda dikensi keratotik tıkaçlarla karakterize bir hastalıktır. Palmoplantar filiform hiperkeratoz gibi çeşitli isimlerle de adlandırılmaktadır. Ailesel olgular olsa da vakaların çoğunluğu edinseldir. Edinsel SK idiyopatik olabileceği gibi maligniteler ve kronik sistemik hastalıklarla ilişkili de olabilir. Gerçek bir paraneoplastik tablo olup olmadığı tartışmalıdır. Literatürde tanımlanmış az sayıda vaka bildirimi bulunmaktadır. Bu olguda kliniğimize başvuran ve SK tanısı alan bir vaka sunulmaktadır.
Olgu: 66 yaş erkek hasta; her 2 avuç içinde 30 yıldır olan, çok sayıda, sert, dikensi karakterde deri uzantıları şikayeti ile tarafımıza başvurdu. Lezyonlar asemptomatik, progresif seyirli ve kalıcı olarak tariflenmekteydi. Hipertansiyon ve benign prostat hipertrofisi (BPH) dışında bilinen kronik hastalığı yoktu. Hasta meslek olarak 20 yıl otomotiv teknisyeni olarak çalışmıştı. Aile öyküsü yoktu. Dermatolojik muayenede bilateral palmar bölgede yaygın multipl hiperkeratotik spinoz milimetrik papüller görüldü. Dermoskopide sarımsı renkte punktat hiperkeratotik milimetrik filiform uzantılar görüldü. Deri çizgilerinde bozulma mevcut değildi. Hastaya klinik ve dermoskopik bulguları nedeniyle spinöz keratoderma tanısı koyuldu. Hasta altta yatılan malignite açısından tetkik edildi ve PSA yüksekliği ve batın ultrasonografisinde artmış prostat hacmi ve büyüğü 19 mm çaplı nodüller izlenmesi üzerine üroloji ile konsulte edildi. Hastaya tedavi açısından topikal %10 üre ve %10 salisilik asit tedavisi başlandı. Kontrolde bu tedavi ile lezyonlarda belirgin bir gerileme sağlanamadığı görüldü
Sonuç: SK palmoplantar alanlarla sınırlı, dikensi keratin tıkaçlarıyla karakterize, nadir bildirilen bir durumdur. Sporadik olgular genellikle daha ileri yaşlarda gelişir, sistemik hastalıklar ve malignitelerle ilişkili olduğu düşünülmektedir. Histopatolojik olarak fokal hipogranuloz ve stratum korneumda ortokeratotik ve parakeratotik hücre sütunları gözlenir. Tedavi güç olup uzun süreli remisyon genellikle sağlanamamaktadır. Tedavide üre, salisilik asit, topikal retinoidler, laktik asit, %5 5-flurourasil kullanılabilir. Olgumuz literatürde nadir görülmesi, şikayetlerin uzun süredir varlığı ve dermoskopi bulguları ile non-invaziv şekilde tanı konulabilmesi nedeniyle sunulmuştur.

Anahtar Kelimeler: *spinöz keratoz, palmoplantar filiform hiperkeratoz*

Dermoskopi



Punktat hiperkerototik filiform uzantılar

Klinik

Palmar bölgede yaygın multipl hiperkeratotik spinoz milimetrik papüller

[EP-50]
Tırnak Scabiyesi

Sema Aytekin, Tayfur Kumalar, Hülya Albayrak
Namık Kemal Üniversitesi Tıp Fakültesi, Deri ve Zührevi Hastalıkları Ana Bilim Dalı, Tekirdağ

Amaç: Uyuz, pediatrik dermatoloji kliniğinde en sık görülen hastalıklardan biridir. Etken Sarcoptes scabiei var. hominis olup,yaygın olarak bulunur ve kişiden kişiye doğrudan fiziksel temasla bulaşır. Tırnakta uyuz nadir olarak tanımlanmıştır. Uyuzda tırnak renginde bozulma ve diğer tırnakla ilişkili durumların prezentasyon özelliği ile insidansı tam olarak bilinmemektedir. Sıklıkla travmatik tırnak, tırnak distrofisi, tırnak psöriazisi ve onikomikoz gibi diğer durumlarla karıştırılır ve hekimlerce gözden kaçabilir. Bu bildiride çok sayıda uyuz tedavisi alan, deri lezyonları hafif rahatlarken, ayak başparmak tırnaklarında boynuzsu kalınlaşma olan hasta sunularak uyuzda alışılmadık tırnak tutulumunun gözden kaçırılmaması gerektiğini vurgulamayı amaçladık.
Olgu: Beş yaşında erkek hasta ayak tırnaklarında şekil bozukluğu ve kalınlaşma şikayeti ile ebeveynleri tarafından polikliniğimize getirildi. Üç yıl önce ailede kaşıntı başladığı ve çeşitli dönemlerde uyuz tedavisi aldıkları ve halen evde üç çocukta da hafif kaşıntı olduğu öğrenildi. Fizik muayenede vücudunda az sayıda yer yer ekskoriyasyonlar olan çocuğun özellikle başparmak tırnaklarında boynuzsu kalınlaşma olmak üzere ayak tırnakları hiperkeratotikti. Ayak tırnaklarından yapılan nativ incelemede çok sayıda sarkopt ve yumurtaları görüldü. Hastaya çay ağacı yağı özü içeren şampuan, %40 üre içeren krem (çevresi hamamelis virginiana/çinko oksit içeren pomat ile korunarak) ve %5 permetrin krem önerildi. Tedavide tüm ailenin 2 gün 24 saat ara ile %5 permetrin kullanması ve bir hafta sonra tekrarı önerildi. Tüm ailede tırnakların kesilmesi ve özellikle tırnak altlarına tedavi, yaşlı ve bebeklerde baş boyun tedavisi vurgulandı. Yaklaşık bir ay topikal permetrin ve tırnak tedavisi ile takip edilen hastanın ve ailesinin kaşıntılarının 1.5 ay sonunda geçtiği hastanın ayak tırnaklarının düzeldiği öğrenildi.
Sonuç: Tırnak uyuzunun uygun tedavisi, hastalığın iyileşmesi ve nüksleri için son derece önemlidir. Tırnak uyuzları tedavisinde %40 üre ve %5 salisilik asit içeren topikaller oldukça önemlidir. Dirençli olgularda ise topikal tedavi ve/veya keratolitik ilaçla birlikte 2 hafta arayla iki doz 200 µg/kg ivermektin ile tedavi önerilmektedir.Tırnak tutulumu genellikle immünsüprese hastalarda görülmesine rağmen sıradan uyuzun başlangıç lezyonu olabilir.

Anahtar Kelimeler: *Scabies, Tırnak scabiesi*

[EP-51]
Tofasitinib ile Başarıyla Tedavi Edilen Alopesia Universalis ve Psoriasis Olgu Sunumu

Osmanege Atliya[1], Meral Toker[2], Esra Adışen[1]
[1]Gazi Üniversitesi Tıp Fakültesi, Dermatoloji Anabilim Dalı, Ankara
[2]Gazi Üniversitesi Tıp Fakültesi, Patoloji Anabilim Dalı, Ankara

Giriş Otoimmün hastalıklar patogenezdeki ortak mekanizmalar sebebiyle yaygın olmayan sıklıkta da olsa aynı hastada bir arada bulunabilmektedir. Alopesia universalis (AU) ve psoriasis birlikteliği çok nadir gözlenen bir durumdur. Biz olgu sunumunda AU ve psoriasisin birlikte bulunduğu hastanın tedavisinde tofasitinibin 2*5 mg/gün dozuyla sistemik monoterapide tek başına kullanıldığı ve iki hastalıkta da tam remisyon sağlandığı ilk vakayı sunmaktayız.

Olgu 20 yaşında erkek hasta kliniğimize tüm vücut kıllarında dökülme yaygın kepekli yaralar şikayetiyle başvurdu. Dermatolojik muayenesinde saçlı deri ve tüm vücut kıllarında dökülme ve kol, bacaklar ve gövdede eritemli skuamlı plaklar izlendi. SALT skoru 100, PASI skoru 23 olarak değerlendirildi. Klinik bulgular ve patolojik incelemeler sonucu alopesia universalis ve psoriasis tanısı koyuldu. Hastaya siklosporin ve betametazon dipropionat merhem başlandı ancak ciddi alerjik reaksiyon gelişmesi üzerine metotreksata geçildi. Metotreksattan fayda görmeyen hastanın tedavisi 2*5 mg/gün tofasitinib ve takrolimus merhem olarak düzenlendi. Üçüncü ay kontrolünde alopesik alanların ve psoriasis lezyonlarının bütünüyle iyileştiği izlendi

Tartışma Çoklu inflamatuar hastalıkları bulunan hastalarda etkin ve güvenli en az ajan ile en geniş kapsamda tedavi araştırmacıların hedefi olmuştur, bu amaç günümüz ilaçları ile mümkün hale gelmiştir. AU ve psoriasis birlikteliği görülen hastalarda literatürde siklosporin, fototerapi ve risankizumab gibi ajanlar kullanılmıştır.
Bir JAK1/3 inhibitörü olan tofasitinib; psoriatik artrit, romatoid artrit, ülseratif kolit gibi inflamatuar hastalıklarda onay almış bir moleküldür. Alopesi tedavisinde JAK-1/3 sinyalizasyonu ile T lenfositlerin IL-15 aracılı aktivasyonu üzerinden, psoriasiste ise yine IL-15 yolağının inhibisyonu ve keratinosit apoptozunun normalizasyonu üzerinden etkili olmaktadır.
Literatürdeki yayınlarda 10-15 mg/gün tofasitinibin sistemik monoterapide ve salazoprinle kombine kullanılmış ancak psoriasis ve alopesia universalisin ikisinin de kaş ve kirpikler dahil tam remisyon izlendiği bir olgu bildirilmemiştir. Olgumuzda 2*5 mg/gün tofasitinibin kullanımı ile SALT:0 PASI:0 şeklinde prezente olan iyi tedavi yanıtları elde edilmiştir. Bu veriler bize tofasitinibin AU ve psoriasis birlikteliği olan olgularda optimum tedavi yanıtı veya süresinin belirlenmesi için yeni vakalarla tecrübe edilmesi gerektiğini düşündürmektedir.

Anahtar Kelimeler: *alopesia universalis, psoriasis*

Resim 1

Saçlı deri, kaş ve kirpiklerde diffüz seyrelme; yaygın eritemli, skuamlı plaklar

Tablo 1

	Tofasitinib Dozu	Diğer Sistemik	Alopesi Yanıtı	Psoriasis Yanıtı
Todberg, 2020	10 mg/gün	Sülfasalazin	Kısmi	Tama yakın
Craiglow, 2014	10 --> 15 mg/gün	Yok	Tama yakın	Kısmi
Salman, 2017	10 mg/gün	Yok	Yanıtsız	Tama yakın
Mrowietz, 2026	15 --> 10 mg/gün	Yok	Kısmi	Yanıtsız
Olgumuz	10 mg/gün	Yok	Tam	Tam

Literatürdeki Olgular

Resim 2

Saçlı deri, kaş ve kirpikler dahil alopesik alanlarda tam iyileşme, psoriasis lezyonlarında iyileşme, tofasitinibe bağlı akneiform döküntüler dikkati çekmektedir.

[EP-52]
Erken evre mikozis fungoides evrelemesinde ultrasonun yeri

Ahmet Soyugür, Yağmur Aypek, Esra Adışen
Gazi Üniversitesi, Dermatoloji Ana Bilim Dalı, Ankara

Amaç: Mikozis Fungoides(MF) en sık görülen kutanöz T hücreli lenfomadır ve vakaların yaklaşık %50'sini oluşturur. Erken evre MF, yama veya plakların varlığı (T1a/b, T2a/b), dermatopatik veya düşük seviyede lenf nodu (N1, N2) tutulumu ile karakterizedir. Erken evre deri lezyonları olan hastalarda lenf nodu(LN) tutulumu saptanmasının prognostik ve terapötik önemi vardır. Bu çalışmada evren evre hastalıkta ultrason(US) gerekliliği ve LN tutulumunun sıklığının değerlendirilmesi amacıyla kliniğimizde takipli erken evre MF hastalarının demografik özellikleri, komorbiditeleri, sigara kullanım öyküleri, laboratuvar ve görüntüleme verileri incelenecek ve radyolojik lenf nodu tutulumu ile ilişkisi ortaya konacaktır.

Gereç-Yöntem: Bu retrospektif çalışma erken MF prezentasyonu (T1/T2) olan 39 hastayı içermektedir. Hastaların görüntüleme raporları ve lenf nodu biyopsileri gözden geçirildi. Radyolojik olarak 4 periferik bölge (sağ ve sol servikal, aksilla, inguinofemoral) ve 1 merkezi bölge(abdominopelvik) ultrason ile değerlendirildi. Ayrıca hastaların tanı anındaki Laktat dehidrogenaz (LDH), Beta-2 Mikroglobulin düzeylerine ve CD4, CD8, CD4/CD8 değerlerine de akım sitometriyle bakıldı.

Bulgular: Bu çalışma 39 MF hastasını içeriyordu. Hastaların deri muayenesine göre %38,5'i T1a, %41,2'si T1b, %5,1'i T2a, %15,4'ü T2b 'dir. Sadece 2 hastada (%5,4) klinik muayene ile büyümüş LN'ler saptandı. Hastaların %69,2'sinde US'de büyümüş lenf nodları saptanmıştır. Büyümüş lenf nod nodları olan hastaların T sınıfı dağılımı T1b %44(12/27), T1a %37(10/27), T2b %15(4/27), T2a %4(1/27) şeklindeydi. 5 hastaya LN biyopsisi yapıldı ve ikisinde fizik muayeneye göre lenfadenopati mevcuttu. Patolojik incelemede 4 hastanın lenf nodunda N1(dermatopatik lenfadenopati) tutulumu mevcuttu ve evre 2A olarak değerlendirildi. (3 hastanın T sınıflaması T1b iken 1 hastanın T1a'ydı). T sınıflaması T1b olan 1 hastanın lenf nodu incelemesi N2(erken nodal tutulum) olarak raporlandı ve hastanın evresi 2A oldu.

Sonuç: Görüntüleme yapılmadan sadece klinik muayeneyle erken evre MF'te doğru evre saptanamayabilir. Çalışmamızda da görüldüğü gibi evre 1A düşünülen 5 hasta görüntüleme sonrasında evresi 2A'ya yükselmiştir. Hastalığın doğru evresi tespit edilmediğinde klinisyenin tedavi yaklaşımı değişebilir ve bu durum prognozu etkileyebilir.

Anahtar Kelimeler: *fungoides, mikozis*

Tablo 1

TABLO 1 : Hastaların hastalıkları ile ilgili bilgileri

		Ort±ss	
Hastalığın başlangıç yaşı (yıl)		43,0±14,2	
Histopatolojik tanı yaşı (yıl)		46,2±13,3	
Tanı konma süresi (yıl)		3,2±5,9	
		n	%
Deri Muayenesi	T1a	15	38,5
	T1b	16	41,0
	T2a	2	5,1
	T2b	6	15,4
Klinik olarak palpabl lenf nodu	Var	2	5,4
	Yok	35	94,6
US bulguları	Pozitif	27	69,2
	Normal	12	30,8

Tablo 2

TABLO 2: US'de büyümüş lenf nodu izlenen hastaların tutulan lenf nodu bölgeleri

Lenf nodları tutulum bölgeleri*	n(%)
Sağ inguinal	20 (74,1)
Sol servikal	9 (33,3)
Sol inguinal	7 (25,9)
Sağ aksiller	3 (11,1)
Sol aksiller	3 (11,1)
Sağ servikal	1 (3,7)

*Bir kişide birden fazla lenf nodu bulunabilmektedir.

Tablo 3

TABLO 3: US görüntülemesi normal olan hastalar ile US görüntülemesinde büyümüş lenf nodları saptanan hastaların LDH, beta 2 mikroglobulin, CD4, CD8, CD4/CD8 değerlerinin ve deri t sınıflarının sonuçlarının karşılaştırması

	US NORMAL OLAN HASTALAR	US POZİTİF OLAN HASTALAR	p
	Ort±ss		
LDH (U/L)	193,2±38,9	194,8±41,9	*0,986*
Beta 2 mikroglobulin (mg/L)	3,2±1,2	2,1±0,3	*0,003*
CD4 (%)	45,4±9,9	45,9±10,4	*0,892*
CD8 (%)	38,6±7,6	36,0±10,2	*0,483*
CD4/CD8	1,3±0,5	1,5±1,0	*0,817*
DERİ MUAYENESİ	n(%)	n(%)	*0,882*
T1a	5 (41,7)	10 (37,0)	
T1b	4 (33,3)	12 (44,4)	
T2a	1 (8,3)	1 (3,7)	
T2b	2 (16,7)	4 (14,8)	

Tablo 4

TABLO 4: Hastalık evrelemesi ile LDH ve beta 2 mikroglobulin düzeylerinin korelasyon incelenmesi

	Ldh(U/L)	Beta2 mikroglobulin(mg/L)
MF Evrelemesi	rho=0,188 p=0,279	rho=-0,098 p=0,728
LDH (U/L)		rho=0,156 p=0,594

[EP-53]
Büllöz Pemfigoid Etyopatogenezinde Unutulmaması Gereken İki Ajan - İlaçlar ve SARS-CoV-2: Bir Olgu Sunumu

Evren Ateşci[1], Yusuf Can Edek[1], Meral Toker[2], Betül Öğüt[2], Esra Adışen[1], Ahmet Burhan Aksakal[1], Nilsel İlter[1], Ayla Gülekon[1]
[1]Gazi Üniversitesi Tıp Fakültesi, Dermatoloji Ana Bilim Dalı, Ankara
[2]Gazi Üniversitesi Tıp Fakültesi, Patoloji Ana Bilim Dalı, Ankara

Amaç:
Büllöz pemfigoid (BP), dermo-epidermal bileşkede bulunan adezyon molekülü hemidezmozomlara karşı gelişmiş otoantikorlarla karakterize bir otoimmün büllöz hastalıktır. BP etyopatogenezinde; ilaçlar, enfeksiyonlar, fiziksel faktörler gibi birçok neden yer alabilmekte ve hastalığın tedavisinde topikal-sistemik steroidler, antibiyotikler ve immünmodülatör ajanlar kullanılabilmektedir. Bu olgu sunumunda dipeptidil peptidaz-4 (DPP-4) inhibitörü grubu oral antidiyabetik kullanımı ile tetiklenen ve SARS-CoV-2 enfeksiyonu ile şiddetlenen bir BP vakası sunulacaktır. Bu olgu sunumu ile BP etyolojisinde ilaçların ve SARS-CoV-2 enfeksiyonun önemini vurgulamak istiyoruz.

Olgu:
Seksen yaşında kadın hasta vücudunda iki aydır olan yaygın kaşıntılı lezyonlar nedeniyle tarafımıza başvurdu. Hastadan alınan anamezde diyabet mellitus ve hipertansiyonu olduğu diyabeti için verilen oral antidiyabetik tedavisinden (vildagliptin) sonra şikayetlerinin başladığı öğrenildi. Kaşıntılı lezyonların zamanla su toplayan lezyonlara dönüşmesi ve oral antihistaminik, topikal kortikosteroid tedavilerine dirençli olması üzerine hasta tarafımızca değerlendirildi. Dermatolojik muayenede gövdede ve ekstremitelerde gergin büller, ekskoriyasyonlar, erode alanlar izlendi (Resim 1).
Hastaya klinik muayene, histopatolojik ve serolojik incelemeler sonucunda BP tanısı konulup 10 mg/hafta metotreksat tedavisi ile taburcu edildi. Hasta takiplerinde Covid-19 pnömonisi geçirmesinden bir hafta sonra lezyonlarında artış olması nedeniyle tarafımızca tekrar değerlendirildi (Resim 2). Hastanın laboratuvar tetkiklerinde sitopeni saptanması üzerine metotreksat tedavisi tekrar başlanmadı. Hastaya sistemik steroid tedavisi ve topikal klobetazol propiyonat tedavisi verildi. Tedaviyle birlikte şikayetlerinde ve lezyonlarında gerileme gözlenen hasta taburcu edildi.

Sonuç:
BP'nin tetikleyicileri arasında; antibiyotikler, beta-blokerler, diüretikler, DPP-4 inhibitörleri gibi ilaçlar, aşılar, travma, cerrahi, radyoterapi gibi fiziksel faktörler ve enfeksiyonlar gibi birçok faktör yer alabilmektedir. DPP-4 enziminin inhibisyonun eozinofil infiltrasyonunda artışa, BP-180'e karşı immüntoleransta kayba yol açtığı düşünülmektedir.
Aşı veya enfeksiyon yoluyla edinilen SARS-CoV-2 immünizasyonunun genetik olarak yatkın kişilerde otoreaktiviteyi tetikleyerek çeşitli hastalıkların tetiklenmesinde veya şiddetlenmesinde etkili olabileceği varsayılmaktadır
Bu vakayla birlikte yeni gelişen veya alevlenme yaşayan BP hastalarında ilaç ve SARS-CoV-2 enfeksiyon öyküsünün sorgulanması gerektiğini vurgulamak istiyoruz. Yeni vaka serileri ve çalışmalar BP etyopatogenezinde ilaçların ve SARS-CoV-2 enfeksiyonunun rolünü ortaya koymada yardımcı olacaktır.

Anahtar Kelimeler: *büllöz pemfigoid, SARS-CoV-2*

Resim 1

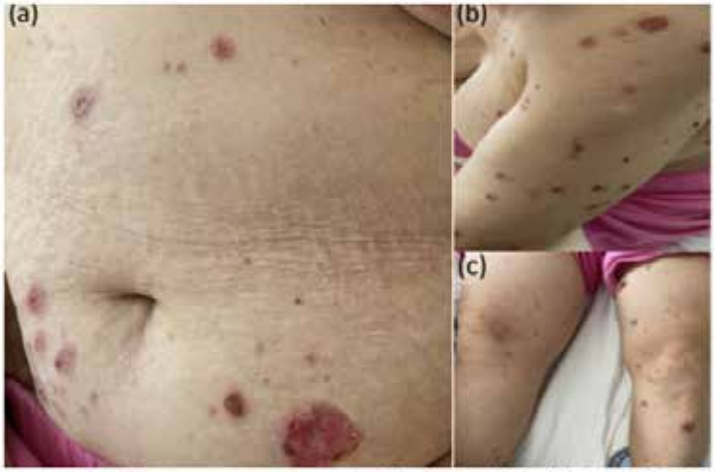

Hastanın ilk başvurusundaki gövdedeki (a), koldaki (b), bacaklardaki (c) erode alanlar ve büllöz lezyonlar.

Resim 2

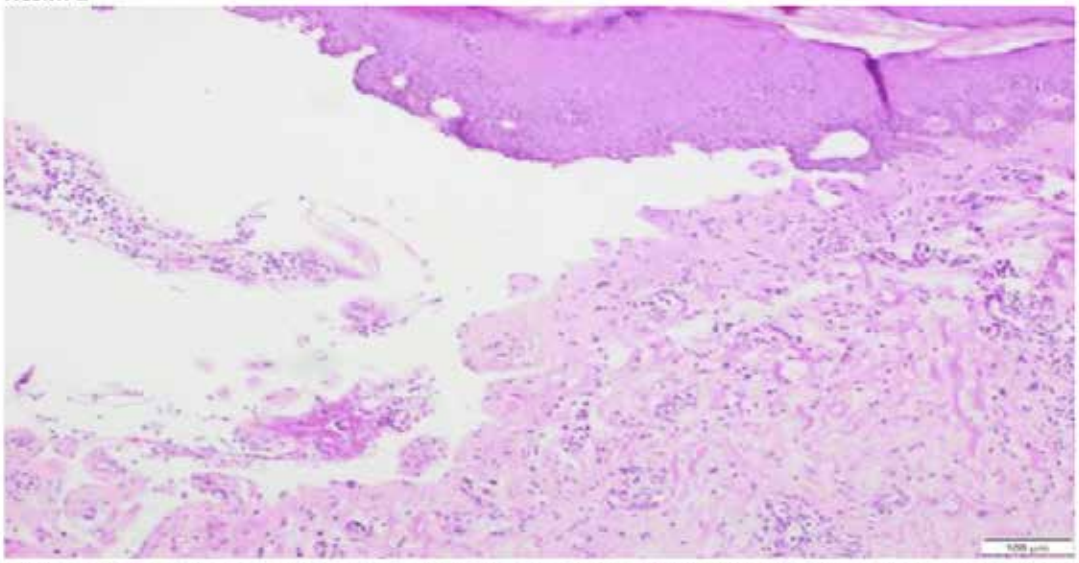

Histopatolojik incelemede subepidermal yerleşimli bül formasyonu ve dermiste eozinofil infiltrasyonu.

Resim 3

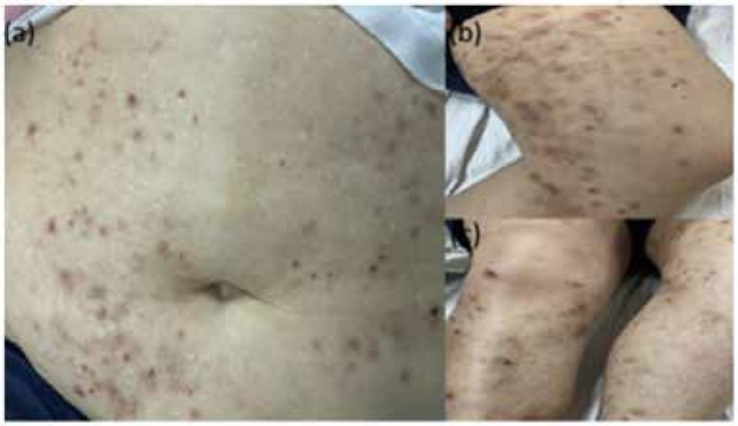

Hastanın Covid-19 enfeksiyonu sonrası gövde (a) ve bacaklarındaki (b), (c) ekskoriye lezyonlar, erode alanlar.

[EP-54]

Ota Nevüs Bölgesine Yerleşim Gösteren Bir Agmine Dermal Melanositoz Olgusu

Furkan Aydın[1], Batuhan Kerem Balan[1], Sibel Doğan Günaydın[1], Mert Demirel[2], Mehmet Akif Topçuoğlu[2], Özay Gököz[3]
[1]Hacettepe Üniversitesi Tıp Fakültesi, Deri ve Zührevi Hastalıkları Ana Bilim Dalı, Ankara
[2]Hacettepe Üniversitesi Tıp Fakültesi, Nöroloji Ana Bilim Dalı, Ankara
[3]Hacettepe Üniversitesi Tıp Fakültesi, Tıbbi Patoloji Ana Bilim Dalı, Ankara

Mongol lekeleri, Ota nevüs, İto nevüs ve mavi nevüsler, nöral krest kökenli melanositlerin embriyonel göçü sırasında duraklama meydana gelmesi ve dermisten epidermise ulaşamamalarının sonucu olarak oluştukları düşünülmektedir. Bu nedenle etyopatogenez açısından dermal melanositoz çatısı altında toplanmışlardır. Bu lezyonlar, mavimsi melanositik lezyonlar spekturumunda farklı başlıklar altında bulunsa da patogenez açısından birbirleriyle yakın ilişkili farklı klinik antitelerdir. 'Agmen' Latincede ordu anlamına gelir ve bu kümelenmiş nevüs grubunu tanımlamak için kullanılmaktadır. Agmine blue nevüs nadir olarak tanımlanmış bir antitedir. Bu sunumda baş dönmesi, çift görme, denge bozukluğu ve yüzde kayma şikayetleriyle acil serviste ve inme ünitesinde yapılan tetkiklerden sonra 8.5 sendromu (ipsilateral 7. Kranial sinir felci ve Fisher'ın 1.5 sendromu) tanısı ile izlenirken yüzündeki pigmente lezyonları nedeniyle tarafımıza danışılan 63 yaşındaki erkek bir hasta aktarılacaktır. Dermatolojik muayenede ve dermoskopik incelemede agmine dermal nevüs özellikleriyle uyumlu lezyonların Ota nevüsün genellikle tutulum gösterdiği trigeminal sinirin birinci ve ikinci dalı hattı boyunca dağıldığı kayıt edilmiştir. Olgu ile birlikte literatürdeki diğer agmine dermal melanositoz vakaları gözden geçirilecektir.

Anahtar Kelimeler: *Agmine nevüs*

Resim 1

Resim 2

Agmine nevüslerin makroskopik görünümü

Resim 3

Sklerada homojen mavi pigmentasyon

[EP-55]

COVİD-19 aşılamasına sekonder gelişen dirençli pigmente purpurik dermatoz tedavisinde pentoksifilin: Bir olgu sunumu

Yusuf Can Edek[1], Betül Öğüt[2], Esra Adışen[1]
[1]Gazi Üniversitesi Tıp Fakültesi, Dermatoloji Ana Bilim Dalı, Ankara
[2]Gazi Üniversitesi Tıp Fakültesi, Patoloji Ana Bilim Dalı, Ankara

Amaç:

COVİD-19 aşıları, psöriasis, liken planus, büllöz pemfigoid gibi birçok inflamatuvar deri hastalığının gelişiminde veya alevlenmesinde rol oynayabilmektedir. COVİD-19 aşıları ile immün aracılıklı deri hastalıkları arasındaki ilişki hala tam olarak anlaşılamamış olsa da bu konuda çok sayıda veri bulunmaktadır. Bu olgu sunumunda COVİD-19 aşılaması sonrası gelişen standart tedavilere dirençli seyreden ve pentoksifilinden fayda gören bir pigmente purpurik dermatoz (PPD) olgusu sunulacaktır. Bu vakayı sunmaktaki amacımız COVİD-19 aşılarının dermatolojik yan etkilerinin detaylı incelenmesini ve dermatolojik hastalıkların etyopatogenezinde COVİD-19 aşılarının rolünün daha iyi anlaşılmasını sağlamaktadır.

Olgu:

Yirmi yaşında kadın hasta bacaklarındaki ağrılı kızarıklıklar nedeniyle tarafımızca değerlendirildi. Hastadan alınan anamnezde lezyonların Pfizer-BioNTech COVID-19 aşısının 2. dozundan bir ay sonra ilk olarak bacakta ağrılı kızarıklıklar olarak başladığı zamanla da yayıldığı öğrenildi. Dermatolojik muayenede bacaklar ve ayaklarda purpurik papüller gözlendi (Resim 1). Klinik muayene ve histopatolojik incelemeyle birlikte hastaya PPD tanısı konuldu. Hastanın lezyonlarının COVİD-19 aşılamasından sonra gelişmesi, başka bir tetikleyici saptanmaması üzerine PPD'nin aşılamaya sekonder geliştiği kabul edildi. Topikal ve sistemik steroid tedavilerine hastanın şikayetlerinin dirençli seyretmesi üzerine tedavide penfoksifilin verilmesine karar verildi. Pentoksifilin tedavisi altında hastanın lezyonlarında ve şikayetlerinde gerileme saptandı.

Sonuç:

PPD, kapiller damar inflamasyonu sonucu gelişen peteşiyal lezyonlarla karakterize kronik, seyirli bir hastalıktır. Hastalığın etyopatogenezi tam olarak anlaşılamamış olsada venöz staz, enfeksiyonlar, ilaçlar ve sistemik hastalıkların rolü olabileceği düşünülmektedir. COVİD-19 aşılarının, immün çapraz reaktivite, aşı bileşenlerine karşı aşırı duyarlılık gibi durumlar sonucunda endotel hasarına ve eritrosit ekstravazasyonuna yol açarak PPD'ye neden olabileceği düşünülmektedir PPD tedavisinde çeşitli tedavi ajanları kullanılabilse de olgumuzda olduğu gibi bazı vakaların tedavisi zorlayıcı olabilmektedir. Pentoksifilin, hücreler arası adezyon molekülleri üzerinden etki göstererek inflamatuvar T hücrelerinin endotele adezyonunu baskılamaktadır ve PPD tedavisinde kullanılabilecek bir ajandır. Literatürde tedavide pentoksifilin kullanılan kısıtlı sayıda PPD vakası bildirilmiştir.
Bu olgu sunumuyla COVİD-19 aşılarının da PPD etyopatogenezinde rolü olabileceğini ve pentoksifilinin PPD yönetiminde etkili bir tedavi olabileceğini vurgulamak istiyoruz

Resim 1

(a), (b) hastanın bacaklarında ve ayaklarında purpurik papüller, (c) lezyonların dermatoskopik incelemesinde diffüz turuncu zemin üzerinde kırmızı nokta ve globüller

Anahtar Kelimeler: *COVİD-19, Pigmente Purpurik Dermatoz*

[EP-56]

Erosio interdigitalis blastomycetica enfeksiyonu sonrası görülen komplike selülit vakası

Gülay Keyik, İrem Özdemir, Evren Ateşçi, Burcu Beksaç, Esra Adışen, Murat Orhan Öztaş
Gazi Üniversitesi Tıp Fakültesi, Deri ve Zührevi Hastalıkları Anabilim Dalı, Ankara

Amaç: Erosio interdigitalis blastomycetica (EİB) sıklıkla 3. ve 4. el parmak aralarını tutan, Candida türlerinin neden olduğu bir enfeksiyondur. En az bir interdigital boşlukta, kenarları masere, ortası eritemli erozyon olarak karşımıza çıkar. Tanısı mantar kültürü ve nativ incelemenin yanında klinik muayeneyle konulur. Tedavi seçenekleri arasında ellerin suyla temasının azaltılması ve topikal, oral antifungal ajanlar bulunur. Tedavi edilmemiş hastalarda erizipel ve selülit gibi ikincil enfeksiyonlar gelişebilir.

Olgu: Bilinen hastalığı olmayan 47 yaşındaki kadın hasta sağ elinde bir hafta önce başlayan şişlik ve ağrı şikâyeti ile tarafımıza başvurdu. Böcek ısırması, travma öyküsü ve el egzaması tariflemiyordu. Acil servise başvuran hastaya Amoksisilin-Klavulanik Asit 2x1000 mg başlanılmış, tedavinin beşinci gününde şikâyetlerinin gerilememesi nedeniyle tarafımıza başvurdu. Dermatolojik muayenesinde sağ elde sıcaklık artışı olan eritemli püstül görüldü (Resim 1). Sağ elde aktif hareket açıklığı kısıtlıydı. Sedimentasyon 39 mm/sa (0-15 mm/sa) ve CRP 80,2 mg/L (0-5 mg/L) olarak sonuçlandı. Hastaya iki gün boyunca 2x1 gram ampirik seftriakson verildi. Hastanın CRP değerinin yükselmesi ve klinik yanıt alınamaması üzerine enfeksiyon hastalıklarının önerisiyle piperasilin-tazobaktam 4x4.5 g ve linezolid 2x600 mg başlandı. Hastanın antibiyotik öncesi alınan yara yeri kültüründe metisilin duyarlı Staphylococcus aureus üredi. El dorsumunda ödemin artması üzerine antibiyotik tedavisinin 2. gününde ponksiyon yapıldı. Takiplerinde ödemin gerilemesi ile parmak aralarında kemik dokuya kadar ilerleyen ülserler belirgin hale geldi. Nativ incelemesinde psödohif görüldü ve mantar kültüründe üreme olmadı. Lezyonların wood ışığı altında sarı refle vermesi üzerine (Resim 2) hastaya flukanazol 200 mg haftada bir kere olacak şekilde başlandı. Derin ülserler için geceleri beyaz gece merhemiyle kapama ve gündüzleri eau borique ile yaş pansuman yapıldı. Flukonazol tedavisi ve yara bakımı sonrasında hastanın sağ elindeki aktif hareket açıklığı düzeldi, eritem ve ödem geriledi (Resim 3). Hasta taburcu edildi.

Sonuç: Olgumuzda EİB'ye sekonder gelişen komplike selülite dikkat çekmek istedik. İmmunsupresif olmayan sağlıklı bireylerde elde şiddetli selülit nadiren görülür. El selülitlerinde olası fungal enfeksiyonların ekarte edilmesi gerekir.

Anahtar Kelimeler: *mantar, selülit*

Resim

Resim 1 Resim 2 Resim 3

Resim 1. Sağ elde sıcaklık artışı olan eritemli püstül. Resim 2. Parmak aralarında wood ışığı altında alınan sarı refle görüntüsü. Resim 3. Antibiyotik tedavisi sonrasında ödemin gerilemesiyle birlikte görünür hale gelen interdijital ülserler.

[EP-57]
Dirençli Liken Amiloidoz Yönetiminde Kriyoterapi: Bir Olgu Sunumu

Evren Ateşci, Yusuf Can Edek, Laman Farajsoylu, Ahmet Soyugür, Esra Adışen
Gazi Üniversitesi Tıp Fakültesi, Dermatoloji Ana Bilim Dalı, Ankara

Amaç:
Primer kutanöz amiloidoz (PKA) iç organ tutulumu olmaksızın sadece deride amiloid birikimi ile karakterize bir hastalıktır. Liken amiloidoz (LA), PKA'nın en sık görülen formu olup, sıklıkla 5-6.dekatta, koyu tenli, erkek hastalarda görülmektedir. Klinik olarak bacak ve kol ekstensör yüzeylerinde yerleşimli lineer dizilim gösteren, grube hiperkeratotik kaşıntılı papüller gözlenmektedir. Hastalığın tedavisinde topikal steroidler, topikal kalsinörin inhibitörleri, retinoidler, siklosporin, kriyoterapi, fototerapi, dermabrazyon gibi tedavi seçenekleri mevcuttur. Bu olgu sunumunda dirençli LA ile takipli ve kriyoterapi ile lezyonlarında belirgin gerileme saptanan bir erkek hasta sunulmuştur. Bu vakayı sunarak LA tedavisinde kriyoterapinin bir alternatif tedavi seçeneği olabileceğini vurgulamak istiyoruz.

Olgu:
Kırk dokuz yaşındaki erkek hasta bacağındaki kaşıntılı lezyonlar nedeniyle tarafımıza başvurdu. Hastadan alınan anamnezde şikayetlerinin yaklaşık beş yıl önce bacakta kaşıntılı kızarıklıklar olarak başladığı zamanla yayıldığı, bu süreçte çeşitli topikal tedaviler kullanıp fayda görmediği ve daha önce histopatolojik inceleme ile LA tanısı aldığı öğrenildi. Dermatolojik muayenede bacaklarda bilateral olarak yerleşen hiperpigmente hiperkeratotik papüllerin oluşturduğu geniş plaklar izlendi. (Resim 1a) Hastada LA tedavisine yönelik ilk olarak, klobetazol propiyonat ve tazoreten krem tedavisi oklüzyon altında uygulandı. Tedaviyi altı ay kullandıktan sonra kısmı fayda gören hastaya tedavide kriyoterapi uygulanmasına karar verildi. Tedavide kriyoterapiye ek olarak lezyonlara klobetasol propiyonat krem de uygulandı. Altı seans kriyoterapi sonrasında hastanın lezyonlarının büyük oranda gerilediği izlendi (Resim 1b) ve aktif kaşıntısının olmadığı öğrenildi.

Sonuç:
Kriyoterapi, esas olarak küçük kan damarlarını hasarlayıp amiloid materyalinin vaskülarizasyonunda bozulma yaparak hücresel iskemi ile lezyonların gerilemesini sağlayabilir. Literatürde PKA tedavisinde kriyoterapi kullanmıyla ilgili az sayıda vaka raporu mevcuttur ve çeşitli yayınlarda kriyoterapinin primer konjuktival amiloidoz tedavisinde etkili olabildiği oftalmologlar tarafından bildirilmiştir. Kriyoterapi, hem diğer tedavi seçenekleriyle kombine edilebilir olması hem de dirençli LA tedavisinde diğer tedavilere göre maliyet ve yan etki açısından görece tercih edilebilir olması sebebiyle dikkat çekmektedir. LA için az tedavi seansı gerektirmesi ve belirgin iyileştirme etkisiyle kriyoterapi başarılı bir tedavi alternatifi olarak değerlendirilebilir.

Anahtar Kelimeler: *kriyoterapi, liken amiloidoz*

Resim 1

(a) bacaklarda bilateral olarak yerleşen hiperpigmente hiperkeratotik papüllerin oluşturduğu geniş plaklar, (b) altı seans kriyoterapi sonrası lezyonların gerilemiş görünümü

[EP-58]
Fox Fordyce Hastalığı: Olgu Sunumu

Mustafa Akın[1], Erişcan Melih Kırsoy[1], Elif Gökçe Devecioğlu Gürşen[2], İbrahim Halil Yavuz[1], Nazlı Caf[1], Göknur Özaydın Yavuz[1], Harbiye Dilek Canat[1], Zafer Türkoğlu[1]
[1]Başakşehir Çam ve Sakura Şehir Hastanesi, Dermatoloji Ana Bilim Dalı, İstanbul
[2]Başakşehir Çam ve Sakura Şehir Hastanesi, Patoloji Ana Bilim Dalı, İstanbul

Amaç: Fox-Fordyce hastalığı, aksilla, areola ve anogenital bölge gibi apokrin ter bezlerinin bulunduğu bölgelerde, kaşıntılı papüllerin gelişimi ile karakterize nadir görülen bir hastalıktır. Bu papüller genellikle foliküler infundibulumdaki keratin birikiminden kaynaklanan apokrin bezi kanallarının tıkanması sonucu ortaya çıkar. Hastalık özellikle 13 ila 35 yaş arasındaki kadınları etkiler. Fox-Fordyce hastalığının tipik klinik özellikleri, tanısı ve tedavisinin olgumuz eşliğinde gözden geçirilmesi amaçlanmıştır.

Olgu: 22 yaş kadın hasta koltuk altında kaşıntı şikayeti ile başvurdu. 5 yıldır olan şikayetleri için daha önce tedavi almamış olduğu öğrenildi, özgeçmişinde özellik ve düzenli kullandığı ilacı yoktu. Dermatolojik muayenesinde her iki koltuk altında dağınık yerleşimli, deri renginde, 1-2 mm çapında, kaşıntılı papüler lezyonlar ve kıllarda azalma tespit edildi. Hastanın aksiller bölgede yer alan papüler lezyonlarından Fox Fordyce Hastalığı, foliküler ekzema ve psödoksantoma elastikum ön tanıları ile 4 milimetre punch biyopsi alındı. Histopatolojik incelemesinde apokrin bezinin foliküler infundibulumunda dilatasyon ve korneal tıkaç, intrafoliküler ve apokrin glandlarda müsin birikimi gözlendi. Klinik ve histopatolojik bulgular ile hastaya Fox Fordyce Hastalığı tanısı konuldu. Topikal retinoid tedavisi ile takibi devam etmektedir.

Sonuç: Fox-Fordyce hastalığı nadir görülen apokrin glandı tutan inflamatuvar bir hastalıktır. Teşhis için histopatoloji ve dermoskopi kullanılabilir ancak esas tanısı klinik ile konur. Fiziksel ve psikolojik zorluklara yol açabilse de, semptomları hafifletmek ve hastaların yaşam kalitesini artırmak için çeşitli tedavi yöntemleri mevcuttur. Tedavi seçenekleri arasında topikal steroidler, topikal retinoidler, topikal kalsinörin inhibitörleri ve oral izotretinoin yer alır. Bazı durumlarda lazer tedavisi veya cerrahi eksizyon düşünülebilir. Prognozu iyi bir hastalık olmasına rağmen hastalığın kesin bir küratif tedavisi olmadığı için tedavi yöntemlerinin geliştirilmeye ihtiyacı vardır.

Anahtar Kelimeler: *Apokrin Ter Bezleri, Fox Fordyce Hastalığı*

FOX FORDYCE OLGU

Aksilla da deri renginde foliküler papüller

FOX FORDYCE HİSTOPATOLOJİ

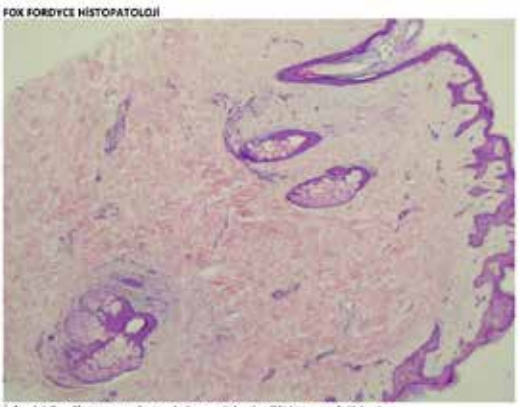

İnfundubular dilatasyon ve korneal tıkacın gözlemlendiği histopatolojik kesit

FOX FORDYCE HİSTOPATOLOJİ

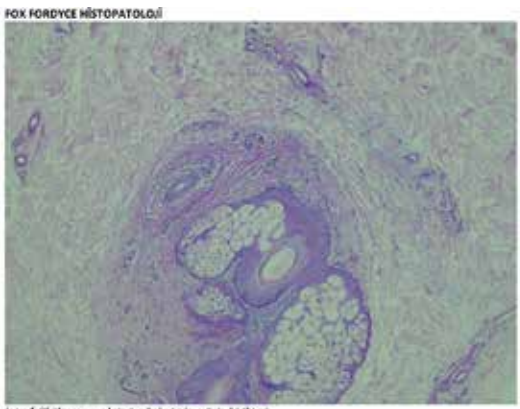

İntrafoliküler ve apokrin ter bezlerinde müsin birikimi

[EP-59]
Jeneralize Püstüler Psöriyazis Hastasında Risankizumab Deneyimi

Buğra Özçelikörs, Ayşe Elif Tapkı, Şeyma Gürbüz, Yasin Özdemir, İlteriş Oğuz Topal
Sağlık Bilimleri Üniversitesi, Prof. Dr. Cemil Taşçıoğlu Şehir Hastanesi, Deri ve Zührevi Hastalıklar Ana Bilim Dalı, İstanbul, Türkiye

Amaç:
Jeneralize püstüler psöriyazis (JPP) nadir görülen atipik psöriyazis formudur. JPP'nin etyopatogenezi tam olarak aydınlatılamasa da literatürde IL-36 (interlökin) aktivitesini arttıran IL-36RN mutasyonunun saptandığı çalışmalar bildirilmiştir. Yakın zamanda yapılan çalışmalarda JPP'de IL-17 ve IL-23 sitokinlerinin etkisiyle IL-36 yolağının aktivitesinin arttığı belirlenmiştir. Bu verilerden yola çıkarak IL-17 sentezini regüle eden IL-23'ün baskılanmasının JPP'deki inflamasyonun azaltılmasında faydalı olabileceği düşünülmüştür. Risankizumab IL-23 sitokininin p19 subunitini hedefleyen bir monoklonal antikordur. Plak psöriyazis tedavisinde FDA tarafından onaylanmıştır. Ancak JPP'de etkinliğine dair veriler sınırlıdır. Bu bildiride risankizumab tedavisine dramatik yanıt alınan JPP tanılı hastamızı sunarak JPP'de risankizumab tedavisinin etkinliğini tartışmayı amaçladık.

Olgu:
55 yaşındaki kadın hasta 1 aydır ellerden başlayıp tüm vücuda yayılan eritem ve püstülleri sebebiyle tarafımıza başvurdu. Hastanın püstüler psöriyazis tanısıyla dış merkezde takip edildiği, metotreksat, metilprednizolon, asitretin tedavilerini değişen dozlarda aldığı ancak 1 yıldır tedavilerini bıraktığı öğrenildi. Başvuru fizik muayenesinde vücut yüzey alanının %80'ini kaplayan eritem, gövde ve ekstremitede belirgin püstül ve deskuamasyon mevcuttu (Şekil-1). Hastanın yapılan laboratuvar testlerinde anormallik saptanmadı. Vital bulguları stabildi. Ateş takibinde yükseklik görülmedi. Yatışında hastaya sistemik steroid (60 mg) ve asitretin (35 mg) tedavisi başlandı. Eritrodermisinde ve püstüllerinde artış gözlenen hastanın tedavisine biyolojik tedavi eklenmesine karar verildi. PA akciğer grafisi, hepatit serolojisi ve Quantiferon testi istendi. Quantiferon testi negatif gelen hasta göğüs hastalıklarına konsülte edildi. INH profilaksisi önerilmedi. Hepatit seroloji testlerinin de normal sınırlarda gelmesi üzerine mevcut tedavisine yatışının 17. gününde risankizumab 150 mg subkutan (0., 4. hafta ve idame tedavide 12 haftada bir) eklendi.
Takibinin 4. haftasında son 3 haftadır yeni püstül çıkışının olmadığı öğrenildi. Püstüllerin tamamının kaybolduğu ve eritemde belirgin azalmanın olduğu gözlendi (Şekil-2).

Sonuç:
Jeneralize püstüler psöriyazis hastalarının lezyonlarında IL-23 ve IL-17 ekspresyonlarında artış olduğu gösterilmiştir. Daha önce anti-IL17 monoklonal antikorlar tedavide etkin olarak kullanılmıştır. Bir IL-23 inhibitörü olan risankizumab da JPP'de hızlı ve etkili bir tedavi seçeneği olabilir.

Anahtar Kelimeler: *psöriyazis, risankizumab*

Resim-1

Resim-2

Resim-3

Resim-4

Resim-5

Resim-6

[EP-60]
Asitretin ile tedavi edilen 2 verruka olgusu

Aybüke Parlakdağ Kılcıoğlu, Ekin Şavk, Meltem Uslu, Münevver Güven
Aydın Adnan Menderes Üniversitesi Tıp Fakültesi, Deri ve Zührevi Hastalıklar Ana Bilim Dalı, Aydın

Amaç: Verruka, human papilloma virüsü (HPV) enfeksiyonunun neden olduğu benign deri lezyonudur. Genel popülasyonun yaklaşık %22' sinde görülür. Verrukalar genellikle iyi huylu bir seyir izler. Bazen spontan gerileyebilsede genellikle tedavi edilmesi gerekmektedir. Bazı vakalarda tedavi zor olabilir, uzun süre devam edebilir. Dirençli ve yaygın verruka vulgarisi olan ve hem verruka vulgaris hem verruka planası olan asitretin tedavisi ile klinik iyileşme gözlemlediğimiz 2 olguyu sunmak istedik.

Olgu 1: 52 yaşında kadın hasta ellerinde 20 yıldır mevcut olan verruka şikayeti ile başvurdu. Verruka vulgaris tanısı ile kriyoterapi tedavisiyle eş zamanlı olacak şekilde 35 mg asitretin tedavisi başlandı. 1 ay sonunda klinik yanıt gözlemledik. 6 aylık 35 mg/gün asitretin ile 15 seans kriyoterapi uygulanması sonrasında belirgin iyileşme gözlendi (Resim 2).

Olgu 2:28 yaşında erkek hasta 2 yıldır yüzde lekelenme ve ellerde siğil şikayeti ile başvurdu. Verruka plana ve verruka vulgaris tanısıyla kriyoterapi tedavisi ile eş zamanlı olacak şekilde 35 mg asitretin tedavisi başlandı. 3 ay sonunda lezyonlarda iyileşme görülmeye başladı. 8 aylık 35 mg/gün asitretin ile 5 seans kriyoterapi uygulanması sonrasında belirgin iyileşme gözlendi (Resim 4).

Verruka human papillomavirüslerden (HPV) kaynaklanan oldukça sık gözlenen benign bir deri lezyonudur. Verruka tedavisinde kullanılan retinoidin etki mekanizması hücre büyümesini düzenlemesi, viral replikasyonda inhibisyon olabilir. Joshipura ve ark. 3 yıldır dirençli bilateral plantar siğilleri olan, 33 yaşındaki erkek hastaya 4 ay 25mg/gün asitretin tedavisi sonrasında belirgin yanıt gözlemlediklerini bildirmişlerdir. Choi ve ark. bilateral ellerinde siğili olan 25 yaşındaki erkek olguda 2 aylık 1mg/kg/gün asitretin tedavisi sonrasında belirgin düzelme gözlemlediklerini bildirmişlerdir.

Biz literatürdeki bilgiler ışığında dirençli ve yaygın verruka vulgarisi olan hastamızda ve verruka plana tanılı hastamızda benzer asitretin dozlarıyla kısa sürede yanıt aldık. İki vakada da hızlı yanıt alınması, hastaların ilaç ilişki yan etki bildirmemesi asitretinin verruka vulgaris tedavisinde daha yaygın kullanılabileceğini düşündürmektedir. Bu nedenle iki olgumuzu sunmaya değer bulduk.

Anahtar Kelimeler: *asitretin, verruka*

Resim 1-2

Resim 1 Resim 2

Olgu 1 tedavi öncesi ve sonrası

Resim 3-4

Resim 3 Resim 4

Olgu 2 tedavi öncesi ve sonrası

[EP-61]
Rhomboid flep (Linberg flebi) ile yüzde yerleşen Bazal Hücreli Karsinom'un eksizyon onarımı

Sabir Hasanbeyzade[1], Vusal Rasulzade[2]
[1]Özel Deri ve Zührevi Hastalıkları Muayenehanesi, Ankara, Türkiye
[2]SBÜ Gülhane EAH Plastik, Estetik ve Rekontriktif Cerrahi Kliniği, Ankara, Türkiye

Giriş: Son zamanlarda dermatoloji polikliniklerinde cerrahi işlemler giderek artan sıklıkta uygulanmaktadır. Bu bildirimizde size sağ elmacık yerleşimli lezyonun bazal hücreli karsinom ön tanısı ile histopatolojik incelemeye gönderilmesi amaçlı eksizyonu ve defektin Limberg flebi ile onarılması vakasını paylaştık.

Olgu: 71 yaş erkek hasta 7-8 yıldır yüzünde olan ve iyileşmeyen yara şikayeti ile polikliniğe başvurdu.Hastamız yaranın ilk önce küçük sivilce gibi başladığını, ara-sıra kopardığını,kanayıp kabuklandığını ve giderek genişlediğini belirtmekteydi. Fiziki muayenede sağ zigoma bölgesinde 2x1.5 cm ebatlarında,ortası basık,erode ve krutlu,kenarları daha kabarık olan koyu renkli lezyon mevcuttu (Resim 1a).Lezyon büyüteçle incelendiğinde kenarlarının daha parlak ve kabarık olduğu,ortasının erode ve basık olduğu,lezyonda genişlemiş vasküler yapıların izlendiği görüldü. Muayene sonucu bazal hücreli karsinom (BHK) ön tanısı düşünüldü ve alanın eksize edilerek patolojik incelemeye gönderilmesi planlandı.İşlem yeri aseptik solüsyon ile temizlendi ve lezyon kenarlarında en az 4 mm.lik sağlıklı deri alanı kalacak şekilde işaretlendi (Resim 1a).Aynı zamanda eksizyon sonrası kaydırılacak fleb alanı da işaretlendi.Alanda lidokain ile lokal infiltrasyon anestezisi yapıldıktan sonra işleme başlandı.İlk önce lezyon eksize edildi ve patolojik incelemmeye gönderildi (Resim 1b).Sonra flep serbestleştirildi,eksizyon alanına kaydırılarak 5-0 vycril ile alanın köşelerinden asma sütürleri konuldu ve cilt 6-0 keskin prolen ile primer kapatıldı.Fleb alınan alan da ciltaltı 5-0 vycril,cilt ise 6-0 keskin prolen ile kapatıldı (Resim 2a).İşlem yerine antibiyotikli ve epitelizan krem sürülerek pansuman yapıldı,hastaya önerilerde bulunuldu ve 1 hafta sonra kontrole gelmesi önerildi.1 hafta sonra (Resim 2b) sütürler alındı.Patoloji sonucu nodüler BHK olarak raporlandı (2 mm invazyon derinliği,lenfovasküler ve perinöral invazyon saptanmamış,cerrahi sınırlar normal görünümde,tümör en yakın cerrahi sınıra 2 mm yakınlıkta).-Hastaya sabah-öğlen güneşten koruyucu krem kullanımına devam etmesi ve 2.5-3 ay sonra kontrole gelmesi önerildi (Resim 2c).Devamında 6 ayda bir iki kere,yılda bir iki kere kontrole gelmesi istendi.

Sonuç: Cerrahi işlemlerde en öncelikli konu asepsi-antisepsi kuralları ve alanın cerrahi anatomisinin iyi bilinmesidir.İşleme başlamadan önce hangi tekniğin kullanılacağı ve gerekli olan malzemeler iyi belirlenmelidir.

Anahtar Kelimeler: *bazal hücreli karsinom, romboid limberg fleb*

Resim 1: İşlem öncesi (a) ve eksizyon sonrası (b)

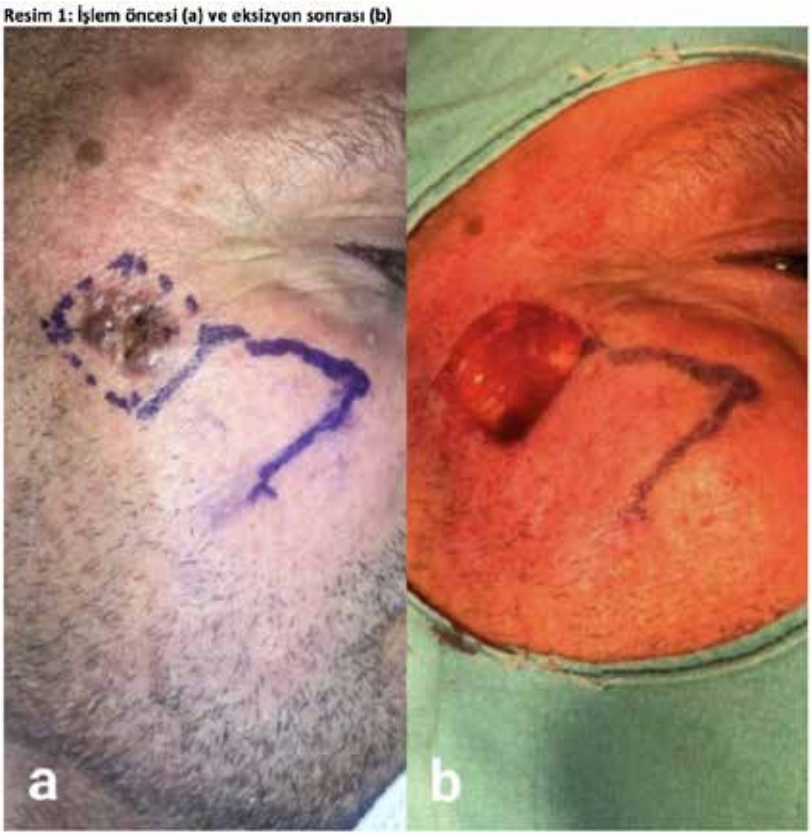

Resim 2: sütürasyon sonrası (a), 1 hafta sonrası (b) ve 3 ay sonrası (c)

[EP-62]
Erişkin bir hastada lineer morfea: Bir olgu bildirimi

Esra Demir Maviş[1], Aslıhan Kul Taşğın[1], Çağatay Tepe[1], Seden Atike Arsoy Şahin[2], İlteriş Oğuz Topal[1]
[1]Sağlık Bilimleri Üniversitesi Prof. Dr. Cemil Taşçıoğlu Şehir Hastanesi, Deri ve Zührevi Hastalıkları Ana Bilim Dalı, İstanbul
[2]Sağlık Bilimleri Üniversitesi Prof. Dr. Cemil Taşçıoğlu Şehir Hastanesi, Patoloji Ana Bilim Dalı, İstanbul

Amaç: Morfea, deride sklerozla sonuçlanan nadiren subkutan doku, kas ve kemiği etkileyen inflamatuvar bir deri hastalığıdır. Alt tiplerinden olan lineer morfea ise sıklıkla çocuk ve gençlerde görülen lineer veya bant görünümlü lezyonlarla karakterizedir. Genelllikle yüz bölgesinde alında lineer atrofik plak olarak görülür. Ekstremite tutulumu nadirdir. Lezyonların derinliği değişken olup fasya ve kemikler de tutulabilir. Erişkin morfealı hastalarda en sık plak tip morfea görülmektedir. Lineer morfea daha nadirdir. Literatürde yapılan bir çalışmada hasta grubunda %10 oranında lineer formun görüldüğü belirtilmiştir. Başka bir çalışmada ise hastaların %32,6'sının erişkin dönemde başladığı bildirilmiştir. Morfealı erişkin hastalarda %29 oranında eşlik eden bir hastalık görülebileceği, lineer formlarda bu oranın %5 olduğu saptanmıştır.
Bu bildiride nadir görülen erişkin başlangıçlı lineer morfea olgusu sunularak, klinik özellikler, eşlik edebilecek hastalıklar açısından izlenecek yöntemler ve tedavi seçeneklerinin tartışılması amaçlanmıştır.

Olgu: Bilinen ek hastalığı olmayan 55 yaşında kadın hasta yaklaşık 20 yıldır sağ kalça ve bacağındaki renk değişikliği ve şekil bozukluğu nedeniyle tarafımıza başvurdu. Dermatolojik muayenesinde sağ kalçada atrofik görünümde, deformiteye sebep olmuş, lineer dağılımlı, palpasyonla sert, atrofik, damarlanma artışının olduğu plaklar, sağ gövde lateralde ortası hafif atrofik, etrafı lividi renkle çevrili 4x4 santimetre boyutlarında anüler karakterde plaklar, sağ popliteal bölgede lividi renkte plak lezyonlar görüldü (Resim 1). Hastanın detaylı anamnezinde ve fizik muayenesinde başka bir sistemik hastalığa eşlik eden bulguya rastlanmadı. Alınan biyopsi örneğinde dermiste kollajen yapılarda homojenizasyon görüldü (Resim 2). Tetkiklerinde anti-nükleer antikor, anti-topoizomeraz 1 antikorları pozitif olarak saptandı. Lineer morfea düşünülen hastaya subkutan metotreksat 15 mg 1x1/hafta, topikal pimekrolimus içeren krem 2x1/gün tedavisi başlandı ve takip önerildi.

Sonuç: Lineer morfea nadir de olsa erişkin dönemde başlayabilir. Lezyonlar atrofi bırakarak deformite ve sekellere yol açabilir. Bu nedenle erken tanı ve tedavi önemlidir. Bu hastalarda eşlik edebilecek hastalıklar açısından ileri tetkik ve incelemeler yapılmalıdır.

Anahtar Kelimeler: *lineer, morfea*

Resim 1

Sağ kalçada atrofik görünümde, lineer dağılımlı, damarlanma artışının olduğu plaklar ve sağ popliteal bölgede damarlanma artışının olduğu hiperpigmente plak

Resim 2

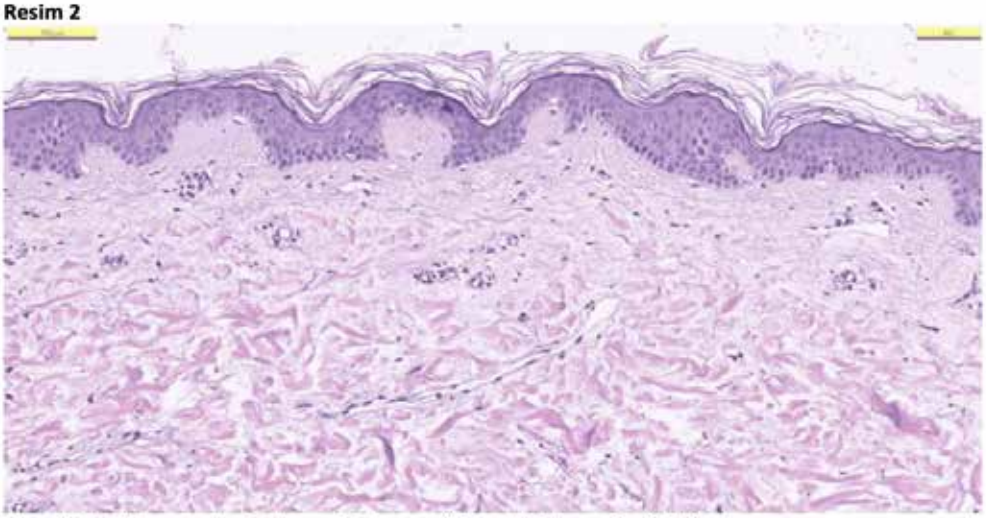

Dermiste kollajen yapılarda homojenizasyon (Hematoksilen eozin & X40)

[EP-63]
Fordyce lekelerinin nadir yerleşimi: Bir vulvar fordyce lekeleri olgusu

Fatma Karataş Albayrak[1], İlke Diren Albayrak[1], Gülhan Aksoy Saraç[1], Akın Aktaş[1], Kübra Katipoğlu[2], Esra Uçaryılmaz Özhamam[2]
[1]Ankara Bilkent Şehir Hastanesi, Deri ve Zührevi Hastalıkları Ana Bilim Dalı, Ankara
[2]Ankara Bilkent Şehir Hastanesi, Tıbbi Patoloji Ana Bilim Dalı, Ankara

Amaç:
Fordyce lekeleri; dudakların vermilyon sınırında, oral mukozada, peniste (genellikle ventralde), skrotumda, meme areolasında ve labia minörde oluşabilen ektopik yerleşmiş yağ bezleridir. İlk kez 1896'da John Addison Fordyce tarafından tanımlanmış ve hastalığa adı verilmiştir.

Özellikle kadın genitalinde görülen Fordyce lekeleri inspeksiyonda verrüyle karıştırılabilir. Benign özellikte anatomik bir varyasyon olduğu için çoğunlukla tedaviye gerek yoktur. Ancak kozmetik nedenlerden dolayı radyofrekans ablasyon, mikro punch tekniği ve CO2 lazer ablasyon önerilebilir.

Biz burada nadir görülen ve verrukayla karıştırılmaması açısından dikkatli olunması gereken bir vulvar Fordyce lekeleri olgusu sunmaktayız.

Olgu:
28 yaşında kadın hasta vulvar bölgede çok sayıda, beyazımsı, küçük kabarıklık şikayetiyle başvurdu. Sistemik muayenede anormal bir bulgu saptanmadı. Dermatolojik muayenesinde; labia majör iç kısmından labia minörlerin başlangıcına uzanan, yer yer birleşmeye eğilimli, yer yer ayrık, çok sayıda, deri renginde-beyazımsı papüller izlendi. (Şekil 1). Lezyonlara punch biyopsi yapıldı.

Sonuç:
Fordyce lekeleri; dudaklarda, bukkal ve genital mukozada görülebilen ektopik yağ bezleridir. Nadiren özefagus, gastroözefajial bileşke, serviks, timus, dil veya plantar bölgelerde de bulunabilir. Yapılan bir çalışmada kadınlarda daha sık olduğu bildirilmiştir. Erkek baskınlığı olan ya da cinsiyet farklılığının olmadığı çalışmalar da bildirilmiştir. Görülme sıklığının yaşla arttığı ve hastaların %60~80'inin yaşlı olduğu bildirilmiştir.

Fordyce lekeleri histopatolojik olarak dermiste veya submukozada bulunan tek bir sebasöz lobül veya bezden oluşur. Lobüller, sebase kanallı küçük olgun sebosit kümelerinden oluşur.
Genelde asemptomatik olduğundan tedaviye gerek yoktur. Ancak bazen kozmetik nedenlerden dolayı tedavi verilebilmektedir. Tedavide CO2 lazer ve oral izotretinoin düşünülebilir. Ancak CO2 lazer ablasyonu skar bırakabilir ve sistemik izotretinoin tedavisi yan etki profilinden dolayı uzun süreli kullanılamaz.

Anahtar Kelimeler: *Fordyce, vulva*

Şekil 1

Vulvar bölgede multipl, deri renginde-beyazımsı papüller; Fordyce lekeleri

Şekil 2

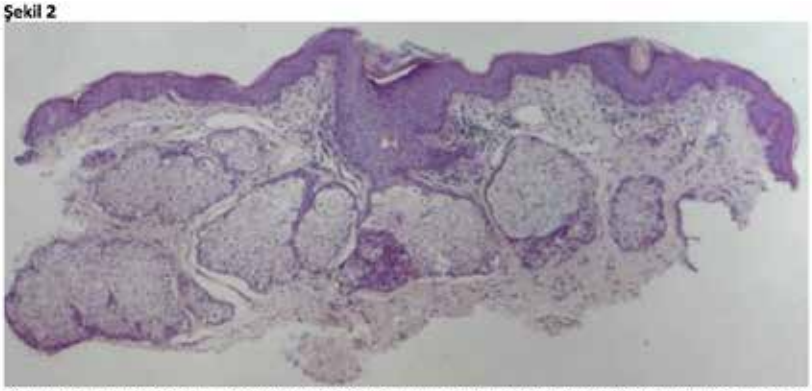

Kesitlerde yüzeyde keratin, granüler tabakası korunmuş epidermis altında sebase glandlar izlenmiştir.

Şekil 3

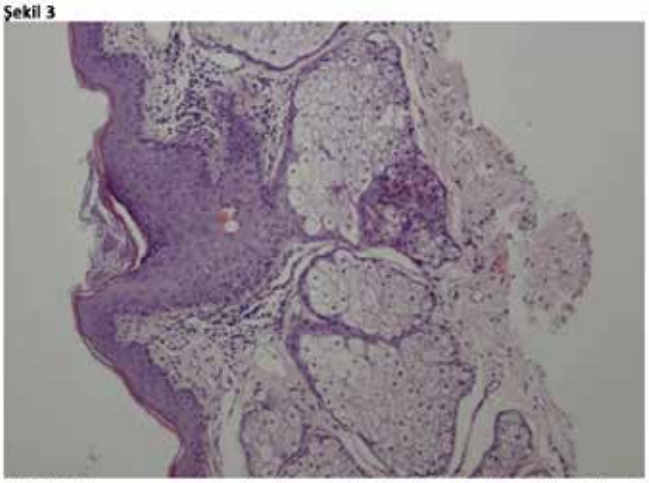

Kıl folikülü içermeyen sebase glandların epidermise direkt açıldığı dikkati çekmektedir.

[EP-64]
Guselkumab ile tedavi edilen pyoderma gangrenozum ve inflamatuvar barsak hastalığı olgusu – Vaka raporu

Mahmut Esat Tanrıbilir, Osmanege Atliya, Esra Adışen
Gazi Üniversitesi Tıp Fakültesi, Dermatoloji Anabilim Dalı, Ankara

Amaç: Pyoderma gangrenozum, deride ağrılı ülserlerle karakterize, nadir görülen bir nötrofilik dermatozdur. Pyoderma gangrenozumun patogenezi net olarak aydınlatılmamış olmakla birlikte, çeşitli genetik mutasyonların, nötrofil disfonksiyonunun ve immün/inflamatuvar disregülasyonun patogenezde rol oynadığı düşünülmektedir. İnterlökin-23 (IL-23), nötrofilik hastalıkların patogenezinde rol oynayan bir sitokin olup, IL-23 inhibitörlerinin pyoderma gangrenozumdaki etkinliğine yönelik literatürde çok az sayıda vaka raporu bulunmaktadır. Bu vaka raporunda, IL-23 inhibitörlerinden biri olan guselkumab ile tedavi edilen, eşlik eden Crohn hastalığı olan dirençli bir pyoderma gangrenozum olgusu sunulmuştur.

Olgu: 26 yaşında kadın hasta, 22 yaşından bu yana kliniğimizde pyoderma gangrenozum tanısı ile takip ediliyor. Hastanın şikayetleri, 4 yıl önce tibia arka yüzünde, ağrılı, hızlı bir şekilde progrese olan nekrotik ülserler şeklinde başladı, klinik ve histopatolojik bulgular sonucu hastaya pyoderma gangrenozum tanısı konuldu. Hastaya siklosporin ve metilprednizolon tedavileri başlandı. Hastanın deri lezyonlarında gerileme gözlenirken, takibinde melena gelişmesi üzerine kolonoskopi yapıldı. Total kolonoskopide hastanın terminal ileumunda ve sigmoid kolonunda aftöz ülserler tespit edildi ve hastaya Crohn hastalığı tanısı konuldu. Pyoderma gangrenozum lezyonlarının dirençli seyri nedeniyle infliksimab tedavisine geçildi. İnfliksimab tedavisiyle deri lezyonlarında gerileme olmasına rağmen, Crohn hastalığında alevlenme meydana geldi. Crohn hastalığı kontrol altına alınamayan hastada, infliksimab tedavisi kesilip ustekinumab tedavisine geçildi. Ustekinumab tedavisi altında 1 yıl boyunca hem deri hem barsak açısından remisyon sağlandı. Ancak hastanın sırtında hızla ülsere olan papülopüstüler lezyonlar gelişti. Lezyonların hızlı progresyonu nedeniyle ustekinumab tedavisi kesilerek guselkumab tedavisine geçildi. Guselkumab tedavisinin 3. dozundan sonra hastanın lezyonları tamamen geriledi. Hasta guselkumab tedavisi altında 1 yıldır deri ve barsak açısından remisyonda izleniyor.

Sonuç: Pyoderma gangrenozum tedavisinde; çeşitli vaka serilerinde TNF-alfa inhibitörleri, ustekinumab, IL-1 inhibitörleri gibi biyolojiklerle başarılı sonuçlar bildirilmiştir. IL-23, nötrofillerin aktivasyonunda önemli rol oynayan bir sitokin olup; IL-23 inhibitörlerinden biri olan guselkumabın, pyoderma gangrenozumda etkinliğiyle ilgili çok az sayıda vaka raporu bulunmaktadır. Bu olgu, guselkumabın dirençli pyoderma gangrenozumda ve eşlik eden inflamatuvar barsak hastalığında etkinliğini gösteren az sayıdaki vaka raporundan biridir.

Anahtar Kelimeler: *guselkumab, pyoderma gangrenozum*

Resim 2

Sırtta iki adet, yaklaşık 2x2 cm boyutunda atrofik skar

Resim 1

Sırtta iki adet, periferinde canlı eritemli, viyolase sınır bulunan, yaklaşık 3x2 cm boyutunda, keskin sınırlı ülser

[EP-65]
Eozinofilik Granülomatöz Polianjitis Olgusu

Ece Okumuşlar Tozman[1], Can Ceylan[1], Banu Yaman[2]
[1]Ege Üniversitesi Deri ve Zührevi Hastalıkları Anabilim Dalı, İzmir
[2]Ege Üniversitesi Patoloji Anabilim Dalı, İzmir

Amaç:
Eozinofilik Granülomatöz Polianjitis (EGPA) multipl organ sistemlerinde küçük-orta boy damarları tutan nadir görülen bir nekrotizan granülomatöz vaskülit tablosudur.Klinik dönem 3'e ayrılabilir.Kutanöz bulgular hastaların %55'inde özellikle hastalığın 3.döneminde oluşur.En sık deri lezyonları palpe edilebilir purpuradır bunu subkutan nodüller izler.(Tipik olarak saçlı deride ve ekstremitelerde)Daha az sıklıkla ürtiker, livedo retikülaris, retiform purpura ve papülonekrotik lezyonlar vardır.Bu olguda nadir görülen bu hastalığın özellikleri sunularak vaskülitik lezyonlara yaklaşımda akılda tutulması amaçlanmaktadır.

Olgu:
Kırk dört yaş erkek hasta, iki hafta önce saçlı deride başlayan sivilce benzeri yaralar şikayetiyle başvurdu.-Hastanın sol dizinde eklem ağrısı, tutukluk, yürümede zorluk gelişmişti.Saçlı deri,alın,ense,ön kol ekstansör yüzde yaygın hemorajik krutlu ex-ülsere anüler birleşmeye eğilimli papüler lezyonları olan hasta (Resim 1a) interne edildi.Yatışı sırasında öksürük şikayetinde artma ve hemoptizi tariflemeye başlamıştı.Özgeçmişine 3 yıldır astım ve 1 yıldır alerjik rinit tanılıydı.Hastanın yapılan tetkiklerindE CRP:41.99,Eozinofil: 3.48,Total IgE: 2390,Sedimantasyon:29 normal değerlerinden yüksek olarak sonuçlanmıştı.ANCA profil GBM: Kuşkulu + idi.Hastanın HRCT'si:" Churg- Strauss ön tanısı bildirilen olguda parankim tutulumunda progresyonu düşündüren vaskülitik tutulum lehine dağınık yerleşimli buzlu cam sahaları eşlik eden atelektatik değişiklikler, takipte yeni gelişen ters halo görünümleri izlenmektedir "şeklinde yorumlanmıştı.Hasta mevcut bulgularla EPGA olarak değerlendirilip tedavisi düzenlendi.Hastanın izleminde tüm kutanöz bulguları regrese oldu.

Sonuç:
EPGA, eozinofilden zengin granülomatöz inflamasyon, bronşiyal astım ve anti-nötrofil sitoplazma antikoru ile ilişkili küçük ila orta boy damar vasküliti ile karakterize, nadir bir vaskülittir.Akciğer en sık etkilenen üçüncü organdır ve sıklıkla astım atakları ve göç eden pulmoner infiltratlar ile klinik tabloya hakimdir.Hastaların yaklaşık %39-52'sinde palpabl purpuralar, hemorajik büller ve deri altı papüller gibi cilt lezyonları gelişir.Yeni başlayan organ veya yaşamı tehdit eden hastalığın remisyon indüksiyonu için,glukokortikoidler ve siklofosfamid veya rituksimabın bir kombinasyonu önerilir.Organı tehdit etmeyen EGPA için, glukokortikoidler ve metotreksat veya mikofenolat mofetilin bir kombinasyonu önerilir.Bu olgu sunumumuzda özgeçmişte yer alan ipuçlarıyla sistemik muayene bulgularını birlikte değerlendirmenin vaskülit hastalarına yaklaşımda önemini vurgulamak istedik.

Anahtar Kelimeler: *Churg-Strauss, EPGA*

Resim 1a

Saçlı deride yaygın hemorajik krutlu ex-ülsere anüler birleşmeye eğilimli papüler lezyonlar

Resim 1b

El dorsumunda hemorajik krutlu anüler birleşmeye eğilimli papüler lezyonlar

Resim 2a

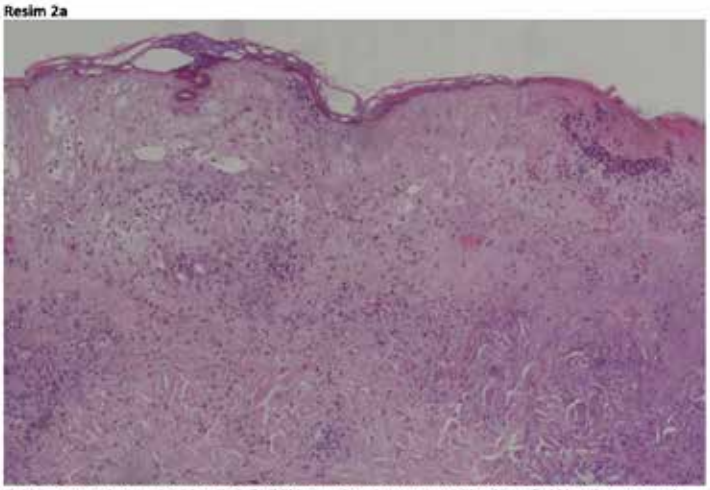

Epidermiste nekroz-nekrobiyotik değişiklikler ve dermiste perivasküler PNL ağırlıklı mikst yangısal hücre infiltrasyonu H&E 40x

Resim 2b

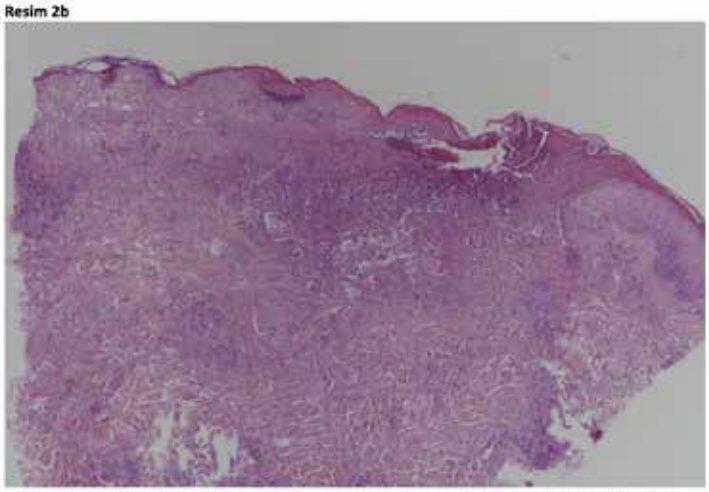

Epidermiste nekroz-nekrobiyotik değişiklikler ve dermiste perivasküler PNL ağırlıklı mikst yangısal hücre infiltrasyonu H&E 100x

[EP-66]

Trikoskopik ve Dermatoskopik Görüntülerle Loose Anagen Sendromu: Olgu Sunumu

Sema Aytekin, Hakan Ezer, Hülya Albayrak
Tekirdağ Namık Kemal Üniversitesi Tıp Fakültesi, Deri ve Zührevi Hastalıkları Ana Bilim Dalı, Tekirdağ

Amaç:
Gevşek anagen sendromu(GAS), saç folikülünün saçlı deriye yetersiz bağlanmasıyla karakterize bir saç bozukluğudur. GAS, sıklıkla çocukları etkileyen, değişken ekspresyona sahip, sporadik veya otozomal dominant bir hastalıktır. Keratin 6'yı kodlayan gendeki mutasyonlar nedeniyle meydana geldiği düşünülmektedir. Tip A, azalmış saç yoğunluğu, Tip B zor taranan dağınık saçlar, Tip C ise normal görünen ve aşırı dökülen saçlarla karakterizedir. Çekme testi ile saçlar ağrısız ve kolayca ele gelir. İnflamasyon ve skar dokusu izlenmez. Kız bebeklerde daha sıktır ve genellikle 2 yaşından sonra tanı konur.

Olgu:
Yirmiyedi aylık kız bebek kliniğimize saçlarda uzamama ve seyreklik şikayeti ile getirildi. Annesinden gebelik öyküsünün normal olduğu, doğumda komplikasyon olmadığı ve yaşamının ilk üç ayında saçlarının normal görünümde ve yoğunlukta olduğu, iki yıldır saçlarının hiç kestirilmemesine rağmen uzamadığı, kolayca döküldüğü öğrenildi. Bilinen ek bir patolojisi olmayan hastanın, ailesinde aynı hastalık veya diğer alopesiler ve saç hastalıkları ile ilgili öykü yoktu.
Muayenesinde verteks bölgesinde seyrekleşmiş, ince saç telleri izlenen hastanın yüz görünümü normal olup dermatolojik ek hastalığı saptanmadı. Trikoskopik inceleme yapılan hastada siyah noktalar, dikdörtgen taneli siyah yapılar, foliküler ünitede tekil saçlar izlendi.
Çekme testi ile kolayca ve ağrısız olarak gelen saçlar mikroskop altında incelendiğinde %70'den fazlası anagen fazda görüldü. İç ve dış kök kılıflarının olmaması, proksimal saç şaftında kütikülün kabarması (sarkık çorap görünümü) ve deforme olmuş pigmentli anagen ampuller görülerek tanı koyuldu.

Sonuç:
Gevşek anagen sendromu, çoğu saç yetişkinlikten önce normal anagen görünümüne ulaşmaya başladığından, tipik olarak zamanla düzelen kendi kendini sınırlayan bir durumdur. Çoğunlukla herhangi bir tedavi gerekmese de hastalar kolayca dökülen ince veya kalın saçlara yatkın olabilir. Topikal minoksidil, ciddi kozmetik endişelere yol açan ciddi semptomları olan hastalarda tedavi seçeneklerindendir.

Anahtar Kelimeler: *Gevşek anagen sendromu, Trikoskopi*

Resim 4 Dermatoskopi

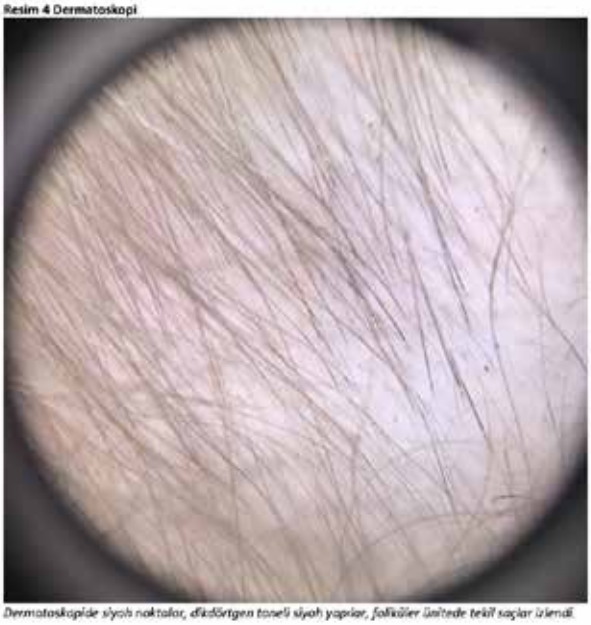

Dermatoskopide siyah noktalar, dikdörtgen toneli siyah yapılar, foliküler ünitede tekil saçlar izlendi.

Resim 5 Trikoskopi

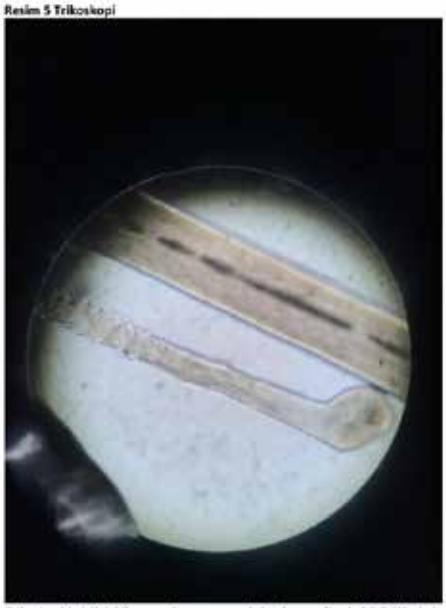

Trikoskopide kök kılıflarının olmaması, proksimal saç şaftında kütikülün kabarması (sarılık çorap görünümü)

Klinik Resim 1

Yandan seyrek ve kısa saçlar görülmektedir.

Klinik Resim 2

Üstten seyrek ve kısa saçlar görülmektedir.

Klinik Resim 3

Yandan seyrek ve kısa saçlar görülmektedir.

[EP-67]
Granuloma Anulare Olgusu

Ece Okumuşlar Tozman[1], Can Ceylan[1], Banu Yaman[2]
[1]Ege Üniversitesi, Deri ve Zührevi Hastalıklar Anabilim Dalı, İzmir
[2]Ege Üniversitesi, Patoloji Anabilim Dalı, İzmir

Amaç:
Granuloma anulare (GA), klinik olarak annüler, skuamsız, kırmızı-deri renginde papüller-plaklar ve histolojide nekrobiyotik granülomlarla karakterize edilen yaygın bir enflamatuar deri durumudur Beş ana granüloma annulare tipi vardır. Granüloma anulare'nin en yaygın şekli lokalize formudur.Generalize formu genellikle gövdenin deri kıvrımlarının (koltuk altı, kasık) çevresinde bulunurlar. Kaşıntı yaygındır. HIV ile ilişkili en yaygın biçimdir.Nedeni tam net olmamakla birlikte travma, aşılar, güneşe maruz kalma, tiroid hastalığı, tüberküloz, solid tümörler ve HIV dahil olmak üzere çeşitli viral enfeksiyonlara bağlayan çok sayıda teori mevcuttur. Burada tanınması bazen zor olabilen ve dış merkezde Anüler Elastolitik Dev Hücreli Granülom tanısı konulan bir hasta literatür eşliğinde sunulmaktadır.

Olgu:
Altmış iki yaşında kadın hasta, vücutta kaşıntılı kızarık lezyonlar şikayetiyle başvurdu. Yaklaşık 2 sene önce sağ el dorsumundan başlayıp sol el, kulaklar, ense ve bacaklara yayılan annuler eritemli lezyonlar oluşmuştu.Dış merkez tarafından alınan biyopsi örneği Anüler Elastolitik Dev Hücreli Granülom olarak sonuçlanmıştı.Bilinen diabetes mellitus ve 10 sene önce geçirilmiş histerektomi öyküsü olan hastanın soygeçmişinde anlamlı bir özellik yoktu. Tarafımızca tekrardan re-biyopsi alınan hastanın patoloji sonucu Granüloma Anulare olarak sonuçlandı. Hastanın yapılan tetkiklerinde Açlık Kan Şekeri:171,Kalsiyum: 10,4, ACE:103, HbA1-c:11,1 normal değerlerin üstünde sonuçlandı. ACE yüksekliği nedeniyle sarkoidoz açısından PAAG ile göğüs hastalıklarına konsulte edildi; sarkoidoz düşünülmedi.Hastanın tedavisi hidroksiklorokin 200 mg 2*1 2 hafta alıp sonrasında 1*1 olarak planlandı.

Sonuç:
GA, iyi huylu, genellikle kendi kendini sınırlayan, enfeksiyöz olmayan granülomatöz bir deri hastalığıdır. Tüm yaş gruplarında ortaya çıkabilir ve pulsuz, eritematöz, asemptomatik plaklar veya halka şeklinde, halka benzeri bir konfigürasyonda düzenlenmiş papüller şeklinde karakterize olabilir. GA'nın etiyopatogenezi bilinmemektedir ve diabetes mellitus, tiroid hastalıkları, insan immün yetmezlik virüsü,tüberküloz, dahili ve hematolojik maligniteler ve bazı ilaçlar gibi sistemik ve/veya enfeksiyöz hastalıklarla ilişkili olabilir. Yaşlı hastalarda, özellikle atipik ve jeneralize tutulum ve inatçı hastalık olduğunda, ilaca veya maligniteye bağlı GA'dan şüphelenilmelidir.Lezyon içi triamsinolon asetonid enjeksiyonu lokalize granüloma anulare lezyonları için birinci basamak tedavidir.

Anahtar Kelimeler: *Granuloma Annulare, Granülamatöz*

Resim 1a

Sağ el dorsumunda bulunan annuler eritemli plak lezyon

Resim 2a

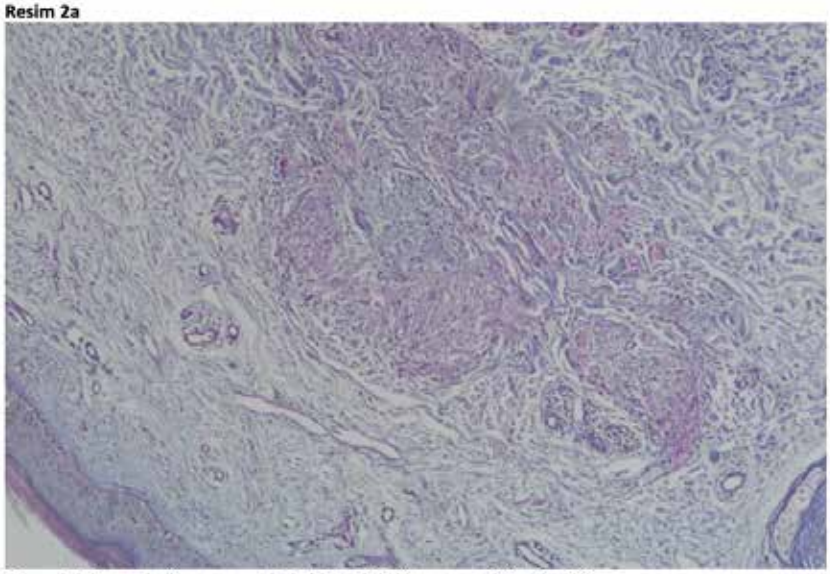

Dermal dejenere kollagen çevresinde histiosit infiltrasyonu, PAS-AB x100

Resim 2b

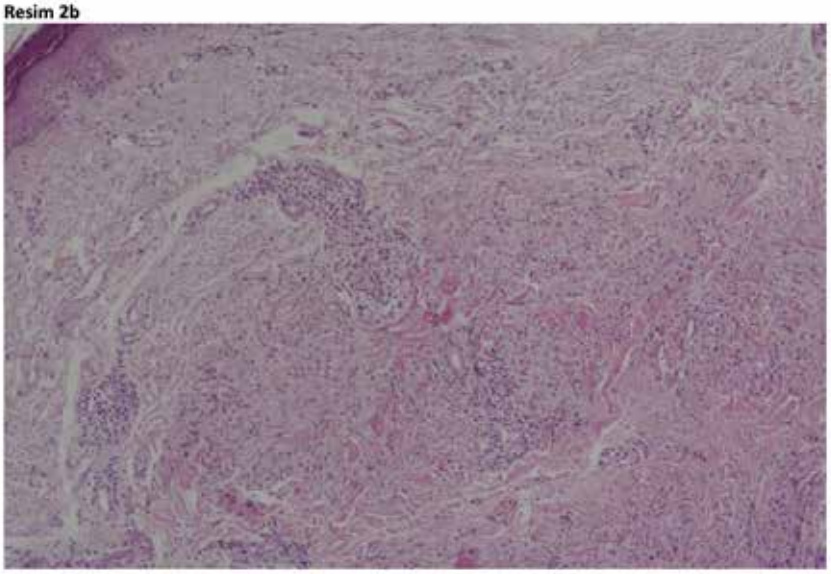

Dermal dejenere kollagen çevresinde histiosit infiltrasyon, H&E x100

[EP-68]
Kemoterapi Alan Hastada Gelişen Nötrofilik Ekrin Hidradenit: Olgu Sunumu

Serap İnbaşı, Sema Aytekin
Namık kemal üniversitesi Tıp Fakültesi, Deri ve Zührevi Hastalıkları Ana Bilim Dalı, Tekirdağ

Giriş
Nötrofilik ekrin hidradenit(NEH) ilk kez 1982'de miyeloblastik lösemi için kemoterapi gören bir hastada cilt reaksiyonunu tanımlamak için kullanılmış olup tam olarak anlaşılamayan bir kavram olmaya devam etmektedir. Tanı histolojik olarak konur ve genellikle ekrin ter bezleri çevresinde ve çoğunlukla proksimal kısım sarmalları çevresinde nötrofilik bir infiltrasyona işaret eder.
Biz hastamızı özellikle kemoterapi gören hastalarda ilaç ilişkili NEH'e dikkat çekmek için sunmak istedik.

Olgu
Altmış yedi yaşında kadın hasta kliniğimize iki gündür var olan ellerde ağrılı şişlik şikayeti ile geldi. Bilinen meme kanseri, çölyak hastalığı tanıları vardı. Özgeçmişinde meme kanseri operasyonu ve transtuzumab tedavisi kullanımı hikayesi mevcuttu. Dermatolojik muayenesinde gövde sol lateralinde postinfamatuar hiperpigmente yamalar mevcuttu. Daha önce eritemli sert nodüller şeklinde olup, histopatolojisi kutane metastaz ile uyumlu gelmiş ve kemoterapi ile gerilemişti. Avuç içinde eritemli, sert ağrılı nodüler lezyonları mevcuttu(Resim 1, 2). Labaratuar sonuçlarında nötrofil değeri yüksekti.(20.000) Lezyondan panç biyopsi alındı. Hastaya eau borique %3 ile pansuman, topikal orta potent steroid ve topikal %7 dapson önerildi.

Tartışma
Nötrofilik ekrin hidradenit, etiyolojisi tam olarak bilinmeyen iyi huylu, nötrofilik bir dermatozdur. Genellikle lösemi teşhisi konan ve kemoterapi alan yetişkin bir popülasyonla ilişkilidir.
Tanı histopatolojik inceleme ile konur. Ekrin ünitede nötrofilik bir infiltrat, dermiste ödem ve ekrin sarmalları ve bezlerinde nekroz görülür. Ekrin ter ünitesinin etkilendiği mekanizma bilinmemektedir.
Bir hipotez ilaca bağlı doğrudan sitotoksik etkinin altını çizmektedir. Toksik yan ürünler ter yoluyla salgılanır ve böylece hücresel hasarın neden olduğu nötrofilik kemotaksis ile ekrin sarmallarının ve bezlerinin nötrofilleri ile infiltrasyon meydana gelir. Tedavi esas olarak topikal veya sistemik kortikosteroidleri içerir. Sağlıklı bir hastada yapılan bir çalışma, kolşisin kullanımının 1 ay sonra iyileşme gösterdiğini bildirmektedir. Olası nükslerin önlenmesi için aynı ilaç kullanımı ile NEH, bir vaka raporu, tedaviden 48 saat önce günde 100 mg'lık bir dozla nötrofil migrasyonu üzerinde spesifik etkileri olan dapson kullanımını önermektedir.
Histopatolojik incelemenin belirtilmemiş olması sunumumuzun kısıtlılığıdır.

Anahtar Kelimeler: *Kemoterapi, Nötrofilik Ekrin Hidradenit*

[EP-69]
Kutis Vertisis Girata: Bir Olgu Sunumu

Osmanege Atliya[1], Mahmut Esat Tanrıbilir[1], Özlem Erdem[2], Esra Adışen[1]
[1]Gazi Üniversitesi Tıp Fakültesi, Dermatoloji Anabilim Dalı, Ankara
[2]Gazi Üniversitesi Tıp Fakültesi, Patoloji Anabilim Dalı, Ankara

Giriş:
Kutis vertisis girata (KVG), skalpte kıvrımlı kalınlaşma sonucu serebral korteks giruslarına benzer görünümde kalın katlantı ve oluklarla karakterize son derece nadir görülen bir hastalıktır. KVG primer ve sekonder olmak üzere ikiye ayrılmaktadır. Bu olguda 53 yaşında, sekonder tip bir KVG olgusu sunulmaktadır.

Olgu:
53 yaşında erkek hasta, saçlı deride derin oluklar nedeniyle kliniğimize başvurdu. Hastanın şikayetlerinin yaklaşık 20 yıl önce başladığı, topikal tedaviler kullandığı ancak fayda görmediği öğrenildi. Hastanın özgeçmişinde hipertansiyon ve nörofibrom öyküsü mevcuttu. Dermatolojik muayenesinde saçlı deride frontalden oksipitale uzanan vertikal derin girus yapıları izlendi. Kutis vertisis girata ile ilişkili hastalıklara yönelik olarak hastadan; serum kompleman düzeyi, total IgA düzeyi, serum protein elektroforez düzeyi tetkikleri istendi. Tetkiklerde, albümin ve alfa-2 globulin düşüklüğü; alfa-1, beta ve gama-globülin yüksekliği saptandı. Klinik bulgular ve patolojik inceleme sonucu hastaya sekonder kutis vertisis girata tanısı koyuldu, topikal tedavisi düzenlendi ve eşlik eden gammopati açısından hasta hematoloji bölümüne konsülte edildi.

Tartışma ve Sonuç:
KVG, skalp derisinde aşırı büyüme ve serebriform paterne benzeyen anterior-posterior yöndeki yarıklanmalar ile karakterize bir hastalıktır. Hastalık çoğunlukla puberteden sonra, özellikle 30 yaşın üzerinde ortaya çıkmakla birlikte, konjenital ve çocukluk döneminde meydana gelen olgular da bildirilmiştir. Tanı, klinik olarak ve patolojik inceleme ile desteklenerek konulmaktadır, skalp biyopsisi KVG'ye benzeyen kutanöz hastalıkları ve sekonder nedenlerin dışlanmasında faydalıdır. Hastalığın non-esansiyel formunda, esansiyel formdan farklı olarak ciddi nörolojik ve oftalmolojik görülebilmektedir. Sekonder KVG patogenezinde; anabolik steroid ilaçların kullanımı, skalp yapısında değişikliğe neden olan inflamatuvar ve neoplastik hastalıklar rol almaktadır. Pakidermatoz, akromegali gibi osteoartiküler hastalıklar, hipofiz tümörleri, intraserebral anevrizmalar, tüberöz skleroz, amiloidoz, miksödem, nörofibrom, Ehlers-Danlos, Turner, Fragile X gibi sendromlar bulunmaktadır.

Lezyonların boyutu, lokalizasyonu, altta yatan hastalık varlığı hastalığın yönetiminde rol alan faktörlerdir. Tedavide; antihistaminikler, topikal antiseptikler, steroidler, tiroid ekstraktları, radyoterapi, psikoterapi gibi yöntemler denenmiş olsa da, etkili bir tedavi bulunamamıştır. Semptomatik tedavide oluklarda biriken sekresyonun önlenmesi önemlidir. Cerrahi yöntemler, kozmetik görünümü iyileştirmede faydalıdır.

Anahtar Kelimeler: *Kutis Vertisis Girata, Paraneoplastik Dermatozlar*

Resim:1

Saçlı deride frontalden oksipitale uzanan vertikal derin girus yapıları

Resim 2

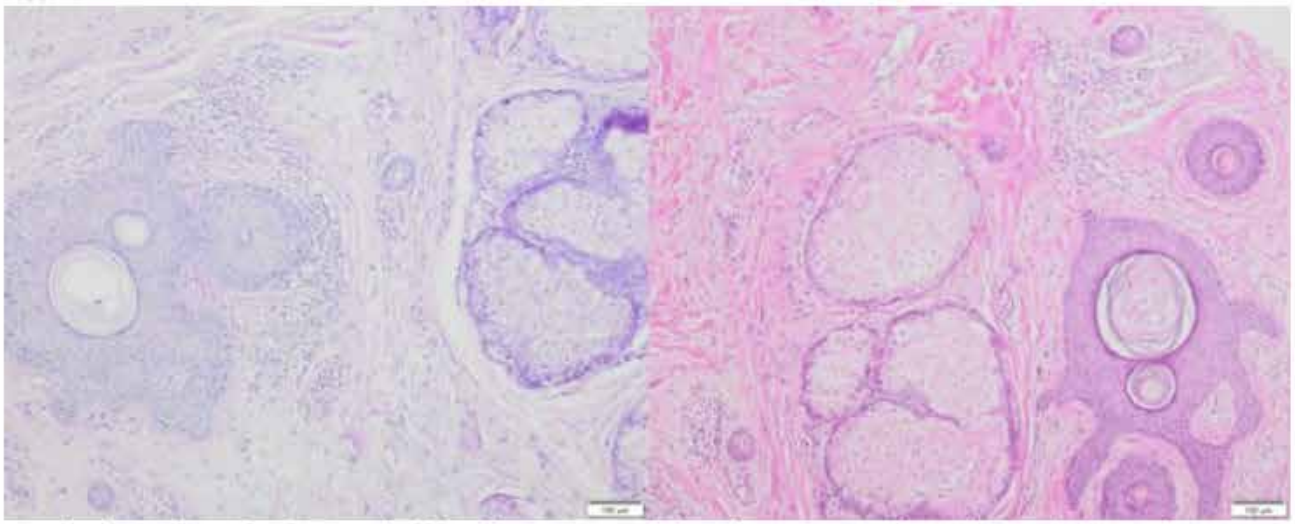

Patolojik incelemelerde H&E ile kıl kökleri çevresindeki inflamasyon, sebase bezlerde hiperplazi ve AB/PAS boyamasında dermal kolajen lifler arasındaki müsin birikimi

[EP-70]
Bağırsak iltihabı sonrası Eritema Induratum

Burak Engin[1]
[1]Ankara Eğitim Araştırma Hastanesi, Deri ve Zührevi Hastalıkları, Ankara
[2]Ankara Eğitim Araştırma Hastanesi, Patoloji Anabilim Dalı, Ankara

20 yaş, kadın hasta, eczacı kalfası.

Öykü: Bacaktaki yaralar nedeniyle enfeksiyon servise yatırılmış hasta cildiye bölümüne danışılıyor. Hastanın şikayetleri 1 ay önce başlamış, bacağındaki yaralar zamanla büyümüş, sayıca artmış ve akıntılı hale gelmiş. Bilinen herhangi bir hastalık ve kullandığı ilaç yok.

Sistem sorgusu:
Halsizlik + ishal + karın ağrısı + kilo kaybı + (1 ayda 10 kilo vermiş)
Hastadan 1-Eritema induratum 2-Eritema nodosum 3-Noduler vaskülit 4-Pyoderma gangrenosum 5- metastatik kutanöz crohn hastalığı 6-kutanöz b hücreli lenfoma ön tanılarıyla insizyonel biyopsi ve dif alındı. Prednol 40 mg IM, Euo boric ile yaş pansuman 3*1, bactroban merhem 2*1 tedavisine başlandı. Hasta romatoloji, gastroentroloji ve psikiyatriye danışıldı.
Tam kan, biyokimya, tam idrar tetkiki, anca, ana, paac grafisi, gaitada parazit inceleme istendi. Gatroenteroloji önerisiyle usg,kolonoskopi ve endoskopi yapıldı. Eritema induratum bazin açısından ppd istendi. Toraks bt çekildi. Gastroenteroloji cipro 2*500 mg ve flagly 3*500 2 hafta boyunca tedavi verdi.
Crp:93 hg:10 trombositoz ve lökositoz gaitada parazit:-
periferik yayma: hipokrom mikrositer anemi, nötrofillerde artış, trombositlerde artış myeloid ön hücre ve blast izlenmedi. Ppd negatifti. Toraks bt ve Ac grafisi doğaldı. Ana ve anca negatifti.

DERİ BİYOPSİ:
Epidermiste ortokeratoz, hafif spongioz izlendi.Orta dermişten başlayarak subkutan yağ dokuya uzanan yağ lobülleri arasına dağılan mikst tipte inflamatuvar hücrelerden oluşan inflamasyon izlendi.Derin dermişte orta çaplı damarlarda oklüzyon,damar duvarında nötrofilik inflamasyon gözlendi.Granülom yapısı izlenmedi.
Not: nodüler vaskülit veya eritema induratum düşünülmüştür.

KOLONOSKOPİ:
İnen kolon, sigmoid kolon ve rektuma ait biyopsi örneklerinde yüzeyde fokal alanlarda erozyon,lamina propriada mikst tipte inflamtuvar hücrelerden oluşan inflamasyon bulguları izlendi. Fokal alanlarda kript duvarlarında nötrofilik infiltrasyon gözlendi. Granülom izlenmedi.
Not: Aktif inflamasyon bulguları gösteren kolon mukozası.Kronikleşme saptanmamış olup inflamatuvar bağırsak hastalığı düşünülmedi. Klinik ve kolonoskopik bulgular ile korelasyon ve endikasyon halinde biyopsi tekrarı önerilir.

ENDOSKOPİ:
Tanı:kronik gastrit bulguları ve h. plori+
Hastanın 2 hafta sonunda şikayetleri kalmadı ve yaraları iyileşti. Fekal kalprotektin negatifti.

Anahtar Kelimeler: *eritema induratum, pannikulit*

hasta foto1

sol tibia önü eritemli,palpasyonla hassas nodül

hasta foto2

sol tibia anterolaterali akıntılı,ağrılı nodüller

[EP-71]
Olgu Sunumu: Pirasetam İlişkili Büllöz Pemfigoid

Sevda Betül Bozkurt[1], Zeynep Çiftçi[1], Yücel Tekin[2], Yılmaz Ulaş[1], Atıl Avcı[1], Ragıp Ertaş[1]
[1]Kayseri Şehir Hastanesi, Dermatoloji Kliniği, Kayseri
[2]Kayseri Şehir Hastanesi, Patoloji Kliniği, Kayseri

Amaç:
Büllöz pemfigoid, pruritus ve büllöz döküntüyle karakterize, polimorfik özellikler gösteren hemidesmozomlarda bulunan BP180 ve BP230 antijenlerine karşı gelişen otoantikorlarla karakterize subepidermal otoimmün bir büllöz dermatozdur. Tetikleyici olarak ilaçlarla ilişkisi saptanmış olup özellikle diüretikler, analjezikler, D-penisilamin, antibiyotikler ve kaptopril suçlanmıştır. Son çalışmalarda dipeptidil peptidaz-4 inhibitörleri, levatirasetam ile ilişkili olabileceği bildirilmiştir. Bu olguda psikoanaleptik grubu ilaçlardan olan pirasetam ilişkili büllöz pemfigoid vakası sunulmaktadır.

Olgu:
78 yaş erkek hasta, iki hafta önce başlayan vücutta yaygın döküntü ve kaşıntı ile tarafımıza başvurdu. Hastanın dermatolojik muayenesinde her iki üst ekstremitede daha yaygın olmak üzere, her iki palmar yüzde, her iki ayak bileği ve dorsumunda, gövdede eritemli zeminde gergin büller mevcuttu (Resim-1). Nikolsky fenomeni negatifti. Oral mukoza doğaldı. Hastanın fizik muayenesinde ek patolojik bulgu saptanmadı.
Hasta tetikleyici faktörler açısından sorgulandığında iki ay önce baş dönmesi şikayeti nedeniyle nöroloji tarafından pirasetam etken maddeli ilaç başlanıldığı öğrenildi. Hastalığın etiyolojisinde pirasetam etken maddeli ilacın tetikleyici faktör olabileceği düşünüldü.
Hemogramda lökositoz (13.550 hücre/µL) görüldü. Kapsamlı biyokimya laboratuvar değerleri ve idrar tahlili normaldi. Lezyondan kesin tanı konulması amacıyla büllöz pemfigoid ön tanısı ile biyopsi alındı. Derinin histopatolojisinde subepidermal ayrılma, yüzeyel dermal nötrofil ve eozinofil infiltrasyonu gözlenildi (Resim-2). İmmunfloresan boyamalarda C3c ve IgG ile epidermis bazal membranında lineer pozitif boyanma saptanıldı (Resim-2).

Sonuç:
Hasta servise yatırılarak ilk olarak sorumlu tutulan pirasetam etken maddeli ilaç kesildi. Hastaya sistemik metilprednizolon ve potent topikal kortikosteroid başlanıldı. Tedavinin ilk beş gününde yeni bül oluşumunun durduğu, aktif büllerin regrese olduğu, takibinde ise lezyonların hiperpigmentasyon ile iyileştiği görüldü. Sistemik metilprednizolon dozu azaltılarak kesildi. Hastada nüks saptanmadı.
Bu olgu sunumu ile büllöz pemfigoid hastalarının etiyolojisinde pirasetam etken maddeli ilaçlara dikkat çekilmiştir.

Anahtar Kelimeler: *Büllöz Pemfigoid, Pirasetam*

Şekil-1

Üst ekstremitede eritemli zeminde gergin büller

Şekil-2

Üst ekstremitede eritemli zeminde gergin büller

Şekil-3

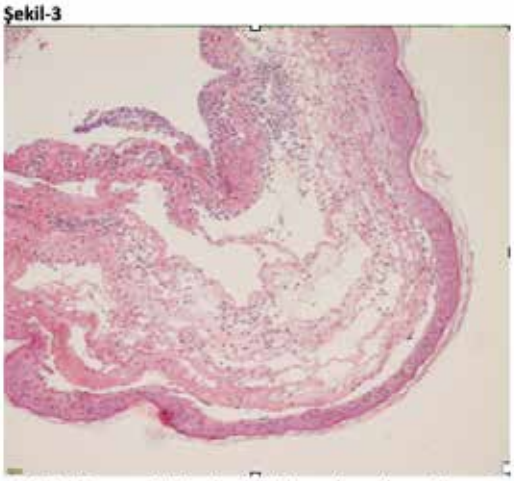

Derinin histopatolojisinde subepidermal ayrılma, yüzeyel dermal nötrofil ve eozinofil infiltrasyonu

Şekil-4

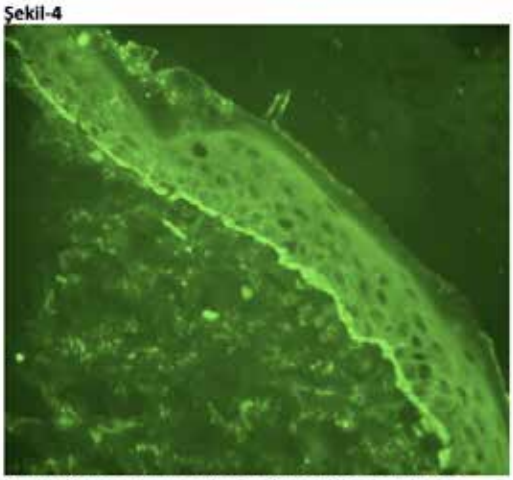

immunfloresan boyamalarda C3c ve IgG ile epidermis bazal membranında lineer pozitif boyanma

[EP-72]
Yumuşak doku enfeksiyonu ile karıştırılan hastalık: piyoderma gangrenosum

Firdevs Tuğba Emren, Salih Levent Çınar, Murat Borlu
Erciyes Üniversitesi Tıp Fakültesi, Deri ve Zührevi Hastalıkları Ana Bilim Dalı, Kayseri

Amaç: Pyoderma gangrenosum (PG), tipik olarak püstüllerle başlayan, hızla değişen boyut ve derinlikte morumsu sınırları olan ağrılı ülserlere dönüşen, enfeksiyöz olmayan reaktif nötrofilik bir dermatozdur.(1)Ülserler karakteristik olarak mor renkli bir sınıra ve eritematöz haleye sahiptir.(2) Genellikle nekrotizan bakteriyel bir enfeksiyonu taklit edebilen sistemik bir inflamatuar yanıtla ilişkilidir. Bakteri kültürleri sıklıkla negatiftir, antibakteriyel tedaviye yanıt vermez. Bu nedenle erken tanı, uygun tedavi önemlidir. (3) Bu olguyu, bakteriyel enfeksiyonların ayırıcı tanısında yer aldığı için sunmayı amaçladık.

Olgu: 69 yaşındaki kadın hasta kliniğimize karın cildinde ağrılı yara şikayeti ile dış merkezden sevk edildi. Anamnezinde başvurudan 2 ay önce başlayan karın cildinde kızarıklık ve sonrasında sivilce benzeri ağrılı yara çıkan ve hızla ilerleyen hastanın özgeçmişinde hipertansiyon öyküsü mevcuttu, soy geçmişinde özellik yoktu. Dermatolojik muayenesinde karın ön alt yüzde eritemli, yer yer kanama odakları olan etrafı menekşe rengi ve kenarları yüksek ortası erode geniş plaklar mevcuttu.(Resim 1)Hasta dış merkezde yumuşak doku enfeksiyonu? Abse? ön tanılarıyla hospitalize edilmiş, yara yeri gram kültürleri negatif gelmiş. Yüzeyel doku USG'de abse ile uyumlu görünüm izlenmesi üzerine toplamda 45 gün geniş spektrumlu çeşitli antibiyotikler almış. Beraberinde debridman da yapılan hastanın şikayetlerinde artış olması üzerine PG, nekrotizan fasiit,ektima gangrenosum, vaskülit ön tanılarıyla biyopsi alınmış ve prednol 80 mg /gün tedavisine başlanmış. Biyopsi sonucu PG ile uyumlu olarak raporlanmış ve kurumumuza sevk edilmiş. Tarafımızca siklosporin 300 mg/gün başlanan hastanın prednol tedavisine azalan dozda devam edildi. Yaklaşık 2,5 ay siklosporin tedavisi alan hastanın lezyonları belirgin geriledi.(Resim 2)

Sonuç: PG, genellikle yüzeysel hemorajik bir püstül olarak başlar. Periferik büyüme, oyulmuş kenarın genişlemesinden kaynaklanır. (4) PG kliniği enfektif durumlarla kolaylıkla karıştırılabilen bir durumdur. Yanlış tanı ile PG nin uygunsuz cerrahi debridmanı, travma sonrası yanıtı artırarak lezyonun hızlı bir şekilde yayılmasına neden olabilir.(5) Tedavide glukokortikoidler veya siklosporin gibi immünsüpresifler kullanılır.(6)

Anahtar Kelimeler: *Pyoderma gangrenosum*

Resim 1

Resim 2

[EP-73]
Enoksaparine bağlı gelişen bir deri nekrozu olgusu

Serap Maden
Yakın Doğu Üniversitesi Tıp Fakültesi, Dermatoloji Ana Bilim Dalı, Lefkoşa, KKTC

Amaç: Enoksaparin, düşük molekül ağırlıklı heparin olup, venöz tromboemboli proflaksisinde subkutanöz olarak, dolaşımda fibrin pıhtısı oluşumundan korunmak amaçlı kullanılmaktadır. Bu sunumda, enoksaparine bağlı gelişen deri nekrozu olgusu sunulması amaçlanmıştır.

Olgu: 75 yaşında kadın hasta, kliniğimize sağ üst kol medial alanda, bir adet 4x4 cm çapında merkezinde eskar ile periferinde eritem izlenen ülserasyon ile başvurdu. Yaklaşık beş gün önce, bu bölgeye subkutan enoksaparin injeksiyonu yapıldıktan sonra kızarıklık başladığını belirtti. Ağrı olduğunu ancak kaşıntı olmadığını ifade etti. Hasta atriyal fibrilasyon hastalığı nedeniyle yedi yıldır düzenli olarak faktör 10a inhibitörü olan apiksaban tablet kullandığını, ancak ortopedi bölümünce yapılacak operasyon tedavisi planı nedeniyle preoperatif olarak venöztromboemboli proflaksisi için on gün önce enoxaparin tedavisine geçiş yapıldığını söyledi. Hastanın vital bulguları stabildi; atriyal fibrilasyon ve hipertansiyon dışında ek hastalığı yoktu. Hemogramda platelet düzeyleri, protein S, protein C, anti-trombin III, protrombin zamanı ve trombin zamanı testleri normaldi. Beyaz küre, C-reaktif protein, kompleman düzeyleri ve eritrosit sedimentasyon hızı normal sınırlardaydı. Yara yeri kültüründe bakteriyel üreme görülmedi. Alt ekstremite doppler ultrasongrafisi yapılan hastada arteryel ya da derin ven trombozu saptanmadı. Hastada enoksaparin kesilip tekrar apiksaban tedavisine devam edildi. Olgumuzuda, laboratuvar ve radyolojik bulgularındaki normal sonuçlar göz önünde bulundurularak, klinik durumuna neden olan deri nekrozu mekanizmasının, uygulama alanındaki dolaşım yetersizliği nedeniyle enoxaparinin subkutan dokuda persiste olması düşünüldü. Tedavi amacıyla, ülserasyon alanının debridmanı yapıldı ve yara yeri bakımı uygulandı. Yarada iyileşme izlendi ve hastanın altı aylık takip sürecinde komplikasyona rastlanmadı.

Sonuç: Literatürde, enoksaparine bağlı gelişen birkaç deri nekrozu olgusu mevcuttur. Tedavide ilacın kesilmesinin yanısıra debridman yapılması ve yara bakımı önerilmektedir. İlaca bağlı akut olarak gelişen bu ülser kliniğinin hızlıca değerlendirilmesi ve ayırıcı tanıda düşünülmesi, komplikasyonların önüne geçilmesi açısından önem arz etmektedir.

Anahtar Kelimeler: *enoksaparin, deri nekrozu*

Resim 1

Sağ üst iç kolda bir adet 4x4 cm çapında merkezinde eskar ile periferinde eritem izlenen ülserasyon

[EP-74]

Ürotelyal Karsinomun Zosteriform Kutanöz Metastazı: Nadir Bir Olgu Sunumu

Halime Akpınar[1], Hilal Kaya Erdoğan[1], Ersoy Acer[1], Esra Ağaoğlu[1], Özge Bülbül[2], Zeynep Nurhan Saraçoğlu[1]
[1]Eskişehir Osmangazi Üniversitesi Tıp Fakültesi, Deri ve Zührevi Hastalıkları Anabilim Dalı, Eskişehir
[2]Eskişehir Osmangazi Üniversitesi Tıp Fakültesi, Patoloji Anabilim Dalı, Eskişehir

Kutanöz metastazlar, tümör hücrelerinin primer dokudan doğrudan, hematojen veya lenfatik olarak deriye yayılmasıyla ortaya çıkan malignitelerdir. Kanser hastalarının %0.7-10'unda görülen kutanöz metastazlar, deri malignitelerinin yaklaşık %2'sini oluşturmaktadır Kadınlarda en sık meme, malign melanom, over ve akciğer kanserlerinde görülürken, erkeklerde malign melanom, baş-boyun ve akciğer kanserleri kutanöz metastaz yapmaktadır. Klinik olarak nodüler görünüm en sık görülen formdur. Nadiren karsinoma erizipeloides, neoplastik alopesi, eritem anüler benzeri, zosteriform veya hedef benzeri lezyonlarla ortaya çıkabilmektedir. Zosteriform patern nadir görülen bir alt tiptir ve literatürde 100'den az vaka bildirimi bulunmaktadır.

Altmış sekiz yaşında erkek hasta sol koltuk altında olan sertlik şikayeti ile polikliniğimize başvurdu. Bu şikayetinin son bir aydır olduğu, hastaya dış merkezde herpes zoster tedavisi başlandığı, fakat lezyonlarında gerileme olmadığı öğrenildi. Hastanın özgeçmiş sorgulamasında 5 yıl önce mesane kanseri tanısı aldığı, hastaya TUR (trans-uretral rezeksiyon) yapıldığı öğrenildi. Kemoterapi alan hastanın dış merkezde sol inguinal lenf nodundan yapılan tru-cut biyopsi sonucunun ürotelyal karsinom metastazı şeklinde raporlandığı öğrenildi. Hastanın soygeçmişinde özellik saptanmadı. Yapılan dermatolojik muayenesinde sol lomber bölgede T5-T6 dermatomal yerleşimli eritemli, infiltre sert papül ve plaklar mevcuttu. Lomber bölgedeki eritemli infiltre papüler lezyonlardan alınan biyopsi materyalinin histopatolojik incelemesi az diferansiye karsinom metastazı (ürotelyal karsinom) olarak raporlandı. İmmünohistokimyasal boyamada tümörde CK7, CK20, 34BE12, GATA3, üroplakin 2, keratin ve p40 pozitifliği saptandı. Hastaya klinik ve histopatolojik bulgular ile ürotelyal karsinomun zosteriform metastazı tanısı konuldu. Hasta üroloji polikliniğine konsülte edildi.

Bu olgu deri metastazların nadir görülen zosteriform dağılımına dikkat çekmek ve herpes zoster enfeksiyonlarının ayırıcı tanısında deri metastazlarını hatırlatmak amacıyla sunulmaktadır.

Anahtar Kelimeler: *ürotelyal karsinom, zosteriform metastaz*

Resim 1

Sol lomber bölgede T5-T6 dermatomal yerleşimli eritemli infiltre sert papül ve plaklar

Resim 2

Sol lomber bölgede T5-T6 dermatomal yerleşimi eritemli infiltre sert papül ve plaklar

Resim 3

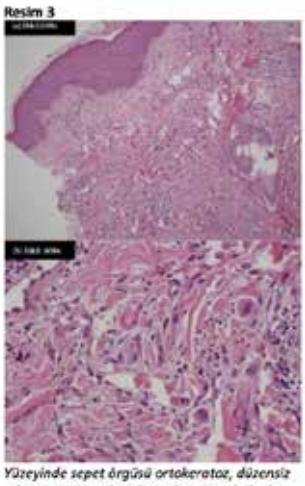

Yüzeyinde sepet örgüsü ortokeratoz, düzensiz akantoz, yüzeyel ve derin dermiste dağınık yerleşimli atipik hücreler (a), dermiste yerleşimli, iri boyutlu, hiperkromatik nükleusku, pleomorfik atipik epitelyal hücreler (b). (H &E, (a)x100 ve (b) x400).

Resim 4

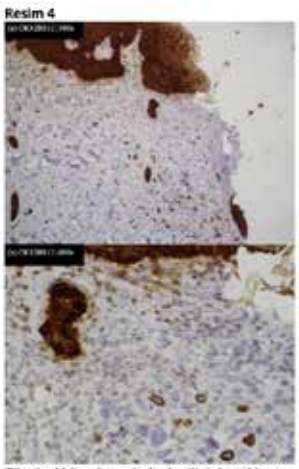

Tümöral hücreler epitelyal orijini destekleyen, yüksek molekül ağırlıklı bir keratin boyası olan "Sitokeratin 34BE12" immünohistokimyasal belirleyicisi ile pozitif boyanma göstermektedir. (Sitokeratin 34BE12, (a)x100 ve (b)x400).

[EP-75]
İnfantil Eozinofilik Püstüler Foliküliti Hastası: Olgu Sunumu

Ceren Süne[1], Can Ceylan[1], Banu Yaman[2], Irmak Çaprak[1]
[1]Ege Üniversitesi Tıp Fakültesi, Deri ve Zührevi Hastalıklar Anabilim Dalı, İzmir
[2]Ege Üniversitesi Tıp Fakültesi, Patoloji Anabilim Dalı, İzmir

Amaç: İnfantil eozinofilik püstüler folikülit; nadir görülen ayırt edilmesi zor bir hastalık olmasına rağmen iyi huylu, kendi kendini sınırlayan bir hastalıktır. Doğru tanı ile agresif olmayan tedavilere yanıt veren bir hastalık olduğunun vurgulanması amacıyla sunulmuştur.
Olgu: On sekiz aylık erkek hasta tarafımıza bir yaşındayken skalpte başlayan; kaşıntılı, eritemli grube papulopüstüler lezyonlar nedeniyle başvurdu. Lezyondan alınan insizyonel deri biyopsisi histopatolojik olarak değerlendirildiğinde, dermiste perivasküler eozinofil lökosit ağırlıklı mikst yangısal hücre infiltrasyonu görüldü. Rutin kan tetkiklerinde eozinofili dışında bulgu saptanamadı. Parazitolojik tetkikler ile püstüllerden alınan bakteriyel ve mikotik kültürlerde patojen saptanmadı. Hastanın viral serolojisi geçirilmiş HAV, CMV, HSV-2 enfeksiyonu ile uyumluydu. Hepatit serolojisinde; hepatit B aşısına sekonder pozitif antikor titresi görüldü. Hastaya çocuk hematoloji kliniğince yapılan kemik iliği aspirasyon biyopsisi normoselüler olarak değerlendirildi. ANA ANCA değerleri negatif saptanan hastanın posteroanterior akciğer grafisi, kranial düz grafisi olağan sınırlardaydı. Histopatolojik inceleme ve klinik görünüm lezyon morfolojisi ile hastaya infantil eozinofilik püstüler folikülit tanısı konuldu. Hastaya topikal kortikosteroid tedavisi başlandı ve lezyonlar regresyon gösterdi. Hastanın takiplerinde nüks saptanmadı.
Sonuç: İnfantil eozinofilik püstüler folikülit, genellikle hayatın ilk 3 yılında ortaya çıkmaktadır. Hastalık zemini eritemli, kaşıntılı grube vezikülopüstüler lezyonlarla seyreder. Atak ve remisyonlarla ilerleyen hastalığın lezyonları, çoğunlukla kafa derisinde bulunmakla birlikte yüz, gövde, ekstremitelerde de bulunabimektedir. Histopatolojik olarak kesin bir tanı kriteri olmayan infantil eozinofilik püstüler folikülitte en sık belirlenen bulgular dermiste, çok sayıda eozinofil içeren yoğun ve yaygın infiltrasyonlardır. Kıl follikülü özellikle infundibuler bölgesinde eozinofilik spongioz ve püstülozis yanısıra dermal perivasküler mikst yangısal hücre infiltrasyonu izlenen lezyonların bir kısmında follikül epitel hasarı da görülebilmektedir. Etiyolojisi tam olarak belirlenemeyen hastalıkta, hipersensitivite reaksiyonlarının etkili olabileceği düşünülmektedir. Literatürde oral antihistaminik, antibiyotik, topikal kortikosteroid gibi çeşitli tedaviler kullanılan infantil eozinofilik püstüler folikülit; nadir görülmesi, ayırıcı tanıya giren birçok hastalık olması nedeniyle ayırt edilmesi zor bir hastalıktır. İEFP iyi huylu, kendi kendini sınırlayan bir hastalıktır, doğru tanıyla agresif olmayan tedavilere yanıt verir.

Anahtar Kelimeler: *İnfantil eozinofilik püstüler folikülit*

Resim 1 hastanın lezyonları

Vertekste zemmi enterili vezikülopüstüler lezyonlar

Resim 4

İyileşme evresinde skar oluşmaksızın kruğlanarak azalan püstüller

Resim 3

İlerleyen dönemde vertekste püstüler formasyon oluşturan yaygın lezyonlar

Resim 5

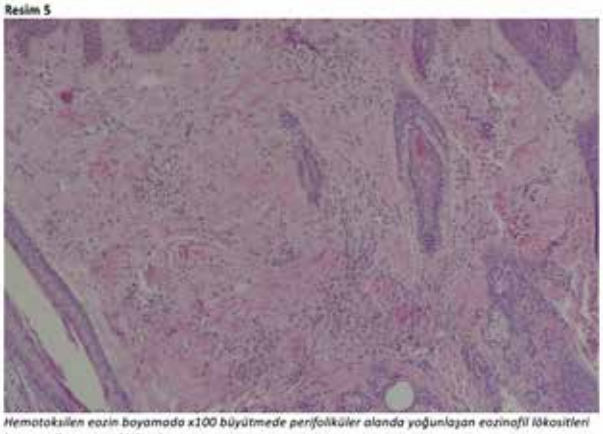

Hematoksilen eozin boyamada x100 büyütmede perifoliküler alanda yoğunlaşan eozinofil lökositleri içeren miks yangısal hücreler

Resim 6

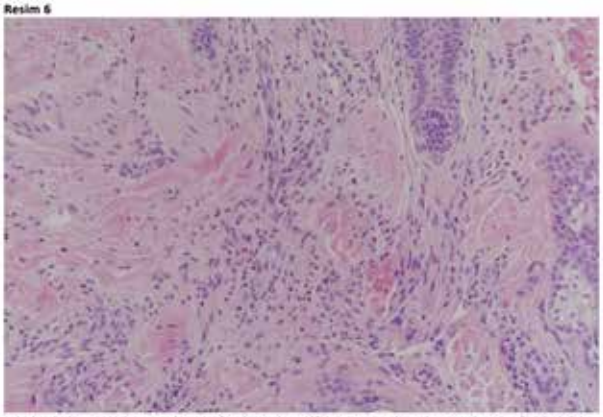

Hematoksilen eozin boyamada x200 büyütmede perifoliküler alanda yoğunlaşan eozinofil lökositleri

Resim 2

Lezyonun başlangıcı (vertekste akantik alan)

[EP-76]
Nadir görülen bir kutanöz tüberküloz olgusu: İki farklı morfolojik tip bir arada

Seher Bostancı[1], Kübra Gündüz[1], Gizem Nur Öztürk[1], Ayça Kırmızı[2], Aylin Heper[2]
[1]Ankara Üniversitesi Tıp Fakültesi, Deri ve Zührevi Hastalıklar Ana Bilim Dalı, Ankara
[2]Ankara Üniversitesi Tıp Fakültesi, Patoloji Ana Bilim Dalı, Ankara

Giriş: Tüberküloz (Tb), mikobakterium tüberkülozisin neden olduğu bir enfeksiyon hastalığıdır. Vakaların yaklaşık %20'si ekstrapulmoner olmakla birlikte, kutanöz Tb ekstrapulmoner vakaların yaklaşık %1-2'sini oluşturmaktadır. Anti-TNF tedavisi alan hastalarda tüberküloz riskinin arttığı bilinmektedir.

Olgu: 44 yaş erkek hasta, sağ elde ağrısız lezyon, sağ üst ekstremitede şişlik şikayeti ile başvurdu. Mesleği çiftçilik ve hayvancılıktı. Üç ay önce sağ eline diken batması öyküsü vardı ve şikayetleri ondan sonra başlamıştı. Topikal ve sistemik antibiyotik tedavilerinden fayda görmemişti. Dermatolojik muayenesinde, sağ el başparmak dorso-proksimalinde etrafında morumsu halosu olan üzeri hiperkeratotik verrüköz plak, sağ el ve önkolda ödem mevcuttu. Buna ek olarak sağ kol antekübital bölgede palpabl vasküler traseler, sağ kol medialinde grube eritemli, skuamlı papüler lezyonlar bulunmaktaydı. Sağ aksillada bir adet lenf nodu palpe edilmekteydi. Hasta ankilozan spondilit nedeniyle 2 yıldır 2 haftada bir 40 mg adalimumab kullanmaktaydı. Verrüköz ve papüler lezyonların histopatolojisinde epidermiste irregüler akantoz, dermiste merkezinde nekroz, periferinde epiteloid histiyositler, lenfositler ve bir kısmı Langhans tipinde çok sayıda multinükleer dev hücreler içeren granülom yapıları saptandı. Verrüköz lezyondan bakılan M. tüberkülozis polimeraz zincir reaksiyonu (PCR) pozitifti. Üst ekstremite doppler ultrasonografisinde sağ orta ön kolda ekojenik trombüs içeren yüzeyel kollateral venler ve sağ aksillada reaktif lenf nodları saptandı. Hastaya klinik, histopatolojik bulgular ve PCR ile kutanöz tüberküloz tanısı koyuldu. Eldeki lezyon Tüberküloz verrukoza kutis, koldaki lezyonlar lupus vulgaris olarak değerlendirilerek dörtlü antitüberküloz tedavi (izoniazid, rifampisin, pirazinamid ve etambutol) başlandı. Adalimumab tedavisi kesildi. Bir yıllık tedavi ile tüm lezyonlar skar bırakarak iyileşti.

Sonuç: Olgumuzu kutanöz tüberkülozun hem iki farklı formunun bir arada bulunması hem de tüberküloza bağlı tromboflebit görülmesinin nadir olması nedeniyle sunduk. Literatürde tüberküloza bağlı flebitin bir tüberkülid formu olabileceği görüşleri bulunmaktadır. Anti-TNF kullanan hastalarda tüberküloza yatkınlık olduğu bilinmesine rağmen klinik bulgular klasik bulgulara göre daha komplike olabilmektedir.

Anahtar Kelimeler: *kutanöz tüberküloz*

Resim 1

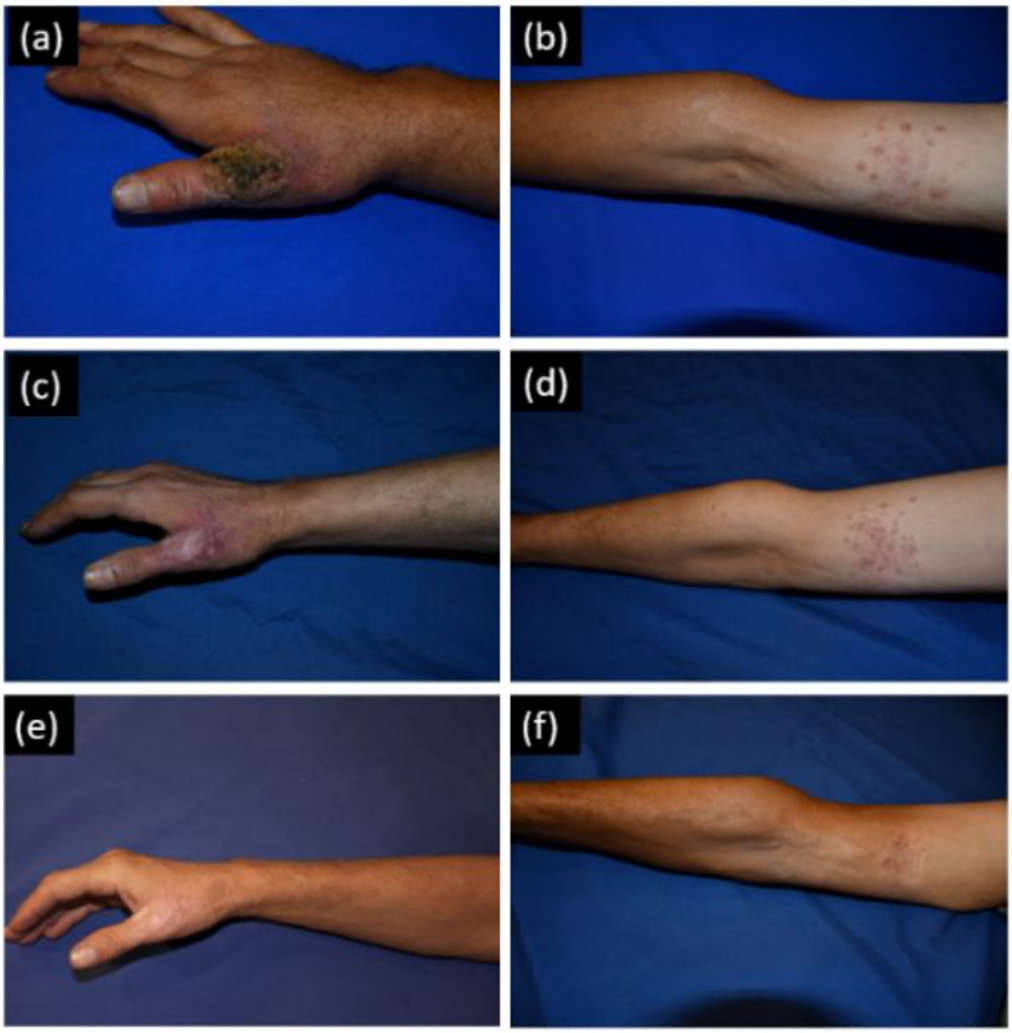

a) Sağ el başparmak dorso-proksimalinde morumsu halosu olan verrüköz plak, sağ elde ödem. b) Antekübital bölgede palpabl vasküler traseler, sağ kol medialinde grube eritemli papüller. c, d) Altı ay sonra belirgin gerileme gözlendi. e, f) Bir yıl sonra tamamen gerileme, skar ve postinflamatuar hiperpigmentasyon

Resim 2

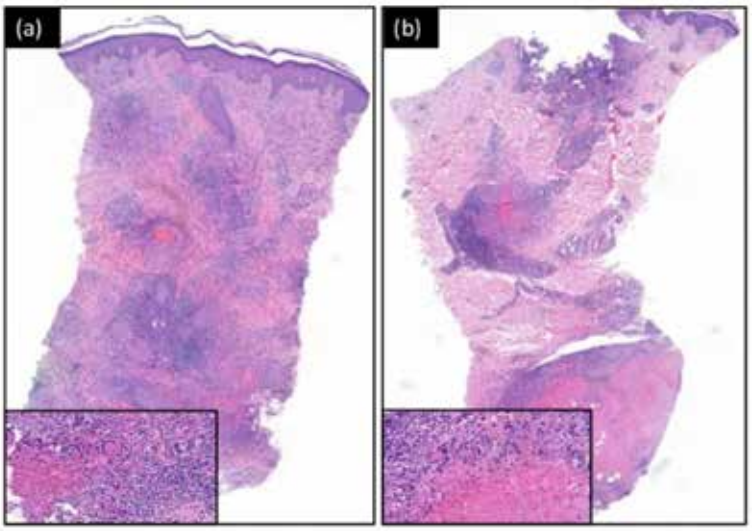

a, b) Epidermiste irregüler akantoz, dermiste merkezinde nekroz, periferinde epiteloid histiyositler, lenfositler ve bir kısmı Langhans tipinde çok sayıda multinükleer dev hücreler içeren granülom yapıları (Hematoksilen Eozin, X 2, küçük resim X36)

Tablo 1: Kutanöz tüberküloz tipleri

Ekzojen inokülasyon Tüberküloz şankr Tüberküloz verrukoza kutis
Endojen yayılım Skrofuloderma Akut miliyer tüberküloz Gommatöz tüberküloz Lupus vulgaris Orifisyal tüberküloz
Tüberkülidler (İnternal M. tüberkülozise karşı immün reaksiyon) Papülonekrotik tüberkülid Liken skrofulosorum Eritema induratum Basin (Nodüler vaskülit)

[EP-77]

Paklitaksel-karboplatin kombinasyon tedavisi alan invaziv duktal karsinom tanılı hastada gelişen retiküler hiperpigmentasyon ve tırnak değişiklikleri

Ruveyda Küçük, Arzu Koçer, Ahmet Faruk Tarı, İlteriş Oğuz Topal
Sağlık Bilimleri Üniversitesi, Prof. Dr. Cemil Taşçıoğlu Şehir Hastanesi,Dermatoloji Ana Bilim Dalı, İstanbul

Amaç:

Kanser tedavisinde kullanılan kemoterapötik ilaçlara bağlı olarak deride farklı anatomik bölgelerde, palmoplantar lokalizasyonda pigmentasyon değişiklikleri, tırnaklarda ise melanonişi, lökonişi, onikomadez gibi bulgular meydana gelebilmektedir. Literatürde paklitaksel/ karboplatin kombinasyonu kullanımı sonrası onikoliz gibi tırnak değişiklikleri gelişebildiği rapor edilmiştir. Kliniğimizde invaziv duktal meme karsinomu tanılı bir hastanın paklitaksel ve karboplatin kombinasyonu kullanımı sonrasında el ve ayak tırnaklarında melanonişi ve onikoliz, bilateral alt ekstremitelerinde retiküler hiperpigmentasyon gelişimini gözlemledik. Bu vaka bildirimi ile kemoterapötik ajanlara bağlı gelişebilecek dermatolojik yan etkileri, olası mekanizmaları ve izlenecek yöntemleri tartışmayı amaçladık.

Olgu:

64 yaşında kadın hasta, bacaklarında yaklaşık 5 aydır var olan kahverengi lekeler, ayak ve el tırnaklarındaki renk değişikliği şikayeti ile polikliniğimize başvurmuştur. Dermatolojik muayenesinde her iki bacak bölgesinde özellikle lateral ve medial taraflarda ağırlıklı olmak üzere ayak bileği hizasından dize kadar yayılım gösteren ağ benzeri bir yapı oluşturan hiperpigmente yamasal lezyon varlığı izlenmiştir (Şekil 1). Alt ekstremitedeki lezyonun dermoskopik bakısında hiperpigmente retiküler paternde dantel benzeri ağ yapısı görülmüştür. Aynı zamanda hastanın bilateral el ve ayak tırnaklarının bazılarında diffüz, bazılarında longitudinal melanonişi ve yer yer onikoliz saptanmıştır (Şekil 2).
Hastaya daha önce invaziv duktal karsinom tanısı ile mastektomi yapıldığı ve sonrasında onkoloji tarafından karboplatin- paklitaksel tedavisi başlandığı öğrenilmiştir.. Hastadan alınan detaylı anamnezde lezyonların kemoterapi tedavisinin 3. ayında geliştiği ve sonraki aylarda artış göstermeden devam ettiği öğrenilmiştir. Hastaya tarafımızca yapılan dermatolojik muayene sonrası şikayetlerinin ilaca bağlı geliştiği anlatılmıştır. Hastanın kontrol muayenelerinde yeni lezyon çıkışı görülmemiştir.

Sonuç:

Kemoterapiyle ilişkili retiküler pigmentasyon literatürde nadir bildirilmiş bir yan etki olup spesifik tedavi gerektirmeyen bir durumdur. Klinisyenler kemoterapötik ajanlara bağlı tırnak değişiklikleri ve kutanöz yan etkilerin meydana gelebileceğinin farkında olmalı, tedavi stratejilerini buna göre belirlemelidir.

Anahtar Kelimeler: *pigmentasyon, onikoliz*

şekil1

alt ekstremitede retiküler hiperpigmentasyon

el ve ayak tırnaklarında melanonişi ve onikoliz

[EP-78]
5-fluorourasil sonrası supravenöz serpantin hiperpigmentasyon

Pelin Ertop Doğan[1], Şule Ulualan[1], Emel Hazinedar[1], Duygu Bayır Garbioğlu[2], Rafet Koca[1]
[1]Zonguldak Bülent Ecevit Üniversitesi Tıp Fakültesi, Deri ve Zührevi Hastalıklar Ana Bilim Dalı, Zonguldak
[2]Zonguldak Bülent Ecevit Üniversitesi Tıp Fakültesi, Tıbbi Onkoloji Ana Bilim Dalı, Zonguldak

Amaç: Rektum adenokanseri tanısıyla takip edilen 73 yaş erkek hastada 5-fluorourasil (5-FU) ile tedavi sonrası ilacın verildiği sağ kol venöz damar trasesi boyunca serpantin supravenöz hiperpigmente döküntü gelişmiştir. Hiperpigmentasyon birçok ilacın sık görülen bir yan etkisidir. 5-FU, çeşitli malign bozuklukların tedavisinde tek başına veya kombinasyon halinde kullanılan sitotoksik bir ilaçtır. Hiperpigmentasyon, 5-FU infüzyonlarıyla ortaya çıkan nadir bir yan etkidir.[1] Olgumuzda bu nadir yan etkiyi sunuyoruz.

Olgu: Kemoterapisi devam eden hasta, koldaki renk değişikliği sebebi ile tarafımıza danışıldı. Periferik venöz yoldan oksaliplatin, folinik asit ve 5-FU ile tedavi ediliyordu. İkinci tedavi siklusu sırasında 5-FU ilaç enjeksiyonu sonrası sağ kolunda hiperpigmentasyon geliştiği öğrenildi. Hiperpigmentasyondan önce ekstravazasyon, flebit öyküsü yoktu. Muayenede, sağ üst ekstremitede bilekten antekübital fossaya uzanan yüzeysel venöz ağ boyunca yaklaşık 1-1,5 cm çapında, doğrusal dallanmış hiperpigmente lezyonlar mevcuttu (Şekil 1A, 1B). Turnike bağlandığında pigmentasyonun ön koldaki yüzeysel venöz ağı takip ettiği görüldü. Venöz doppler görüntülenmesinde herhangi bir patolojik durum yoktu.

Sonuç: Cilt pigmentasyonuna neden olduğu düşünülen başlıca ilaçlar, non-steroid antiinflamatuar ilaçlar, antimalaryaller, amiodaron, sitotoksik ilaçlar, tetrasiklinler, ağır metaller ve psikotrop ilaçlardır.[2] Bleomisin, etoposid, siklofosfamid, karboplatin, hidroksiüre, kapesitabin, melfalan ve 5-FU gibi bazı kemoterapi ilaçları da yan etki olarak ciltte hiperpigmentasyona neden olabilmektedir.[3] Supravenöz hiperpigmentasyonun serpantin modeli en sık 5-FU ile ilişkilendirilmiştir.[4] Retiküler veya serpijinöz patern her ne kadar yaygın olsa da günümüzde periferik kateterlerin daha az kullanılması nedeniyle nadiren görülmektedir.[5] Bu durumun kesin patogenezi tam olarak aydınlatılamamıştır, olası hipotezler şunlardır: 1) üstteki deride subklinik tromboflebitin neden olduğu postinflamatuar hiperpigmentasyon; 2) busulfan gibi bazı ilaçlarla tirozinaz inhibitörlerinin uzaklaştırılması yoluyla melanin sentezinin artışı; 3) melanositlerin doğrudan uyarılması.[6] Bu yan etkiyi hafifletmek için ilaç dozunda veya türünde herhangi bir değişikliğe gerek yoktur. Cildin hasar görmesini önlemek için periferik venöz hattan merkezi venöz hatta geçiş yapılabilir. [7] Hastamızın takiplerinde santral venöz port kateteri takılması sonrası hiperpigmente lezyonda gerileme gözlendi.

Anahtar Kelimeler: *5-fluorourasil, supravenöz hiperpigmentasyon*

Resim 1A

Resim 1B

[EP-79]
Dermatofibrom Yüzey Epitelinden Gelişen Bazal Hücreli Karsinomlu Olgu

Fahrettin Küçükhemek, Ahmet Soyugür, Esra Adışen
Gazi Üniversitesi Tıp Fakültesi, Dermatoloji Ana Bilim Dalı, Ankara

Amaç: Dermatofibrom en sık görülen deri tümörlerinden biridir. Fibröz histiyositom (vakaların %80'ini oluşturur), anevrizmal, hemosiderotik, epiteloid, hücresel, lipidize, atrofik ve berrak hücreli varyant dahil olmak üzere çeşitli histopatolojik varyantlar tanımlanmıştır. Dermatofibrom hafif bir kadın baskınlığına sahiptir ve çoğunlukla uzuvlarda lokalizedir(1). Dermatofibromlarda morfolojik olarak seboreik keratoz, skuamöz karsinoma in situ veya bazal hücreli karsinom gibi diğer oluşumlara benzer yapılar dahil olmak üzere çok çeşitli epidermal değişiklikler tanımlanmıştır(2). Dermatofibromun etiyolojisi belirsizdir. Suprese bağışıklık sisteminin bir patojene yanıt olarak gelişen dermal dendritik hücrelerin aracılık ettiği başarısız bir immünoreaktif süreci temsil ettiği öne sürülmüştür(3).
Olgu: 59 yaşındaki kadın hasta polikliniğimize vücutta çeşitli bölgelerde iyileşmeyen yaralar şikayetiyle başvurdu. Hastanın öyküsünden daha önce vücudunda birkaç lezyonun eksizyonel biyopsi örneğinin histolojisinin bazal hücreli karsinom olarak değerlendirildiği öğrenildi. Ailede deri kanseri öyküsü bulunmaktaydı ve düzenli güneş kremi kullanımı mevcut değildi. Fizik muayenesinde sağ uyluk distalinde yaklaşık 1cm çapında, palpasyonla sert, dermatoskopi ile ortasında yapısız alan ve çevresinde hafif skuam eşlik eden, lezyon çevresinde vasküler yapıların bulunduğu papüler lezyon izlendi. (Resim 1-2) Bazal hücreli karsinom öyküsü bulunan hastada bu bulgularla lezyon total olarak eksize edildi. Histopatolojik olarak lezyonun değerlendirilmesi ile lezyona eşlik eden yüzey epidermiste yüzeyel yayılan bazal hücreli karsinom ile uyumlu bulgular izlendi.
Sonuç: Literatür incelendiğinde 6 adet olguda ekstremitelerde en büyüğü 45x30mm boyutlarında olacak şekilde dermatofibrom yüzey epitelinden gelişen bazal hücreli karsinom tanımlanmıştır. (Tablo 1) Dermatofibromların yüzey epitellerinde bazal hücreli karsinomdan ayırt edilemeyen bazaloid görünüme sahip hücre gruplarının varlığı çeşitli şekillerde açıklanmaktadır. İmmunhistokimyasal bazı belirteçlerle sürecin malign veya benign doğası çoğu zaman ortaya çıkarılabilmekle beraber, dermatofibrom ile bazal hücreli karsinom birlikteliği son derece nadir olarak bildirilmiştir(2). Olgumuzda öyküsünde çoklu bazal hücreli karsinom öyküsü bulunması ve patoloji örneğinde bu nadir durumun belirlenmesi, her olguya yaklaşımda fizik muayene ve bazı dermatoskopik bulguların dikkatle değerlendirilmesinin gerekliliğini ortaya koymakta ve iki farklı tümöral lezyonun bir arada bulunabileceğini işaret etmektedir.

Anahtar Kelimeler: *bazal hücreli karsinom, dermatofibrom*

Resim 1

Diz medialinde deri rengi papül (7 numaralı ok)

Lezyonun dermatoskopik görüntüsü

Tablo 1

Yazarlar	Yaş	Cinsiyet	Yerleşim	Lezyon Boyutu	Deri Kanseri Öyküsü	Dermatoskopik Bulguar	Patolojik Bulgular
McKenna KE ve ark.4	74	E	Sol diz	10x10mm	Bilgi yok	Bilgi yok	İğ şeklinde tipik fibroblastlar, Bazaloid hücre tomurcukları periferik palizatlanma
McKenna KE ve ark.4	65	K	Sol diz	45x30mm	Bilgi yok	Bilgi yok	Hiperkeratotik epidermis, Ülserasyon, Periferal palizatlanma, Çok sayıda mitotik figür
Córdoba S ve ark.2	49	K	Sol omuz	Bilgi yok	Öykü yok	Bilgi yok	Tipik iğ hücrelerinin mezenkimal proliferasyonu, Periferik palizatlanma
Curry JL ve ark.5	63	K	Sağ omuz (Çiçek aşısı bölgesinde)	18x11mm	Bilgi yok	Bilgi yok	Periferal palizatlanma, Retraksiyon artefaktı, Müsinöz stroma, Mitoz, İğ hücrelerinden oluşan dermal hücre grubu
Mortimore A ve ark.6	85	E	Sağ omuz	8mm	Multiple BCC ve SCC	Lineer ve arborizing telenjiektazi, Santral ülserasyon, Milia beneri yapılar, Translüsen eritem, Kahverengi noktalar, Beyaz fibrotik merkez	Bilgi yok
Gulin SJ ve ark.1	56	K	Sağ uyluk	18x8mm	Bilgi yok	Yapısız beyaz alanlar, Mavi-gri ovoid yapılar,	Kollajen lifleri arasında uzanan tipik kapsüllü fibroblastlar, Akantolitik
						Tekerlek benzeri yapılar,	epidermis altında periferik palizatlanma gösteren bazaloid hücreler
Olgumuz	59	K	Sağ diz mediali	10x10mm	Multiple BCC	Ortada yapısız alan ve çevresinde hafif skuam, Lezyon çevresinde nokta şeklinde vasküler yapılar	Bilgi yok

Literatürde dermatofibrom ve bazal hücreli kanser birlikteliği gösteren olgular

[EP-80]
Piezogenik Pedal Papül Olgu Sunumu

Büşra Acabay, Ömer Kutlu, Atiye Akbayrak
Tokat Gaziosmanpaşa Üniversitesi Deri ve Zührevi Hastalıklar Ana Bilim Dalı, Tokat

Giriş-Amaç: Piezogenik pedal papüller; ayakların lateral yüzleri ve topuklarda ortaya çıkan, genelde asemptomatik ve deri renginde olan, hasta ayakta iken ya da ayakların basınca maruz kaldığı bölgelerde belirgin hale gelen papül ve nodüllerle karakterize nadir bir klinik durumdur. Burada Piezogenik pedal papül tanısı konulan bir olgu nadir görülmesi nedeniyle sunulmaktadır.

Olgu: 54 yaş kadın hasta yaklaşık 2 yıldır olan yürürken topuklarda ağrı şikayeti ile başvurdu. Hasta dinlenirken ağrısının kaybolduğunu,ayağa kalktığında ve yürürken belirginleştiğini ifade ediyor.Ev hanımı olan hastamız yürürken belirginleşen ağrılarının artması sebebiyle tarafımıza başvurmuş.Bilinen ek hastalığı 20 yıldır DM var ve HT mevcut.Aile öyküsü yok.Sistemik fizik muayenede anormal bir bulgu saptanmadı.Dermatolojik muayenesinde:Her iki topuk medial yüzde 0,5-1cm çaplarında deri renginde subkutan yerleşimli papülonodüler lezyonlar izlendi. Lezyonların üzerine bastırıldığında hasta ağrının arttığını bildirdi. Tanı klinik ve öykü yardımıyla konuldu.

Sonuç: Piezogenik pedal papüller, yağ dokusunun ayak yanlarında ve topuklardaki bağ dokusunun içerisine herniasyonu sonucu ortaya çıkar. Bu bölgeler sürekli basınca ve ağırlığa maruz kalan bölgeler olduğundan lezyonlar bu bölgelerde görülür.Ayakta durulduğunda fark edilip, ağırlık ayaktan kaldırıldığında gözden kaybolan, topuk bölgesinde genellikle medial tarafta bulunan, yumuşak deri rengindeki papül ve nodüller şeklinde görülür.Tanı için klinik muayene ve öykü yeterli olduğundan histopatolojik inceleme ya da diğer tanı yöntemlerine nadiren başvurulmaktadır.Piezogenik pedal papüller bağ dokusu zayıflığına işaret edebilen, topukta ağrı şikayeti ile gelen hastada düşünülmesi gereken bir hastalık olup, ek bulgusu yok ise basit önlemlerle dahi hastanın şikayetleri azaltılabilir.

Anahtar Kelimeler: *ayak, piezogenik pedal papül*

Resim 1

Sol ayak topuk medial yüzde lokalize olan, 0,5-1cm çaplarında deri renginde subkutan yerleşimli papülonodüler lezyonlar

Resim 2

Sağ ayak topuk medial yüzde lokalize olan, 0,5-1cm çaplarında deri renginde subkutan yerleşimli papülonodüler lezyonlar

[EP-81]
Blaschko çizgilerini takip eden, sağ üst ekstremiteyi etkileyen tek taraflı lineer morfea vakası

Sabir Hasanbeyzade[1], Kübra Pınar Hararcı Yıldırım[2], Rümeysa Öktem[2], Veysel Duru[2]
[1]Özel Deri ve Zührevi Hastalıkları Muayenehanesi, Ankara, Türkiye
[2]Ufuk Üniversitesi Tıp Fakültesi Dr.Rıdvan Ege Sağlık Araştırma ve Uygulama Hastanesi, Deri ve Zührevi Hstalıkları ABD, Ankara, Türkiye

Giriş: Morfea kadınlarda daha sık görülen, genellikle çocukluk çağında başlangıç gösteren, kesin sebebi bilinmeyen, pigmentasyon ve artmış kollajen depolanması sonucu deri fibrozisi ile karakterize, inflamatuar, kronik bağ dokusu hastalığıdır.Çocuklarda insidansı 1-3/100000'dir. Lineer morfea morfeanın çocuklarda en sık görülen, Blaschko çizgilerini takip eden, genellikle tek taraflı olan, ekstremite ve kafa bölgesinde yerleşim gösteren bir alt tipidir.Biz bu vakada lineer morfea vakamızı paylaştık.

Olgu: 22 yaşında kadın hasta yaklaşık 10 yıldır sağ kolunda olan koyu leke şikayeti ile polikliniğe başvurdu. Hikayesinde bu durumun küçük bir alan şeklinde başladığını, yıllar içinde giderek genişlediğini ve 2 yıl öncesinde koyulaşmaya başladığını belirtmekteydi.Bunların dışında ağrı veya kaşıntı gibi bir şikayet ve başka herhangi bir sistemik hastalık tariflemiyordu.Hasta voleybol oynuyormuş ve 12 yaşında diz operasyonu geçirdiğini ifade etmekteydi.Ailesinde herhangi bir sistemik ve otoimmun hastalık tariflemiyordu.Lezyon hastanın sağ omuz lateralinden başlayıp, sağ kol laterali ile brakioradial kısma ilerleyen, 2 cm genişliğinde,-pigmente ve orta kısmı hafif atrofik görünümde olan yama şeklindeydi (Resim 1).Aynı zamanda Blaschko çizgilerini takip edecek şekilde sağ antekübital alandan başlayıp önkol anterioru ile sağ el bileğine doğru da ilerlemekteydi (Resim 2). Ekstremitede kontraksiyon, eklem açı kısıtlılığı veya kısalık gözlenmedi. Laboratuar tetkiklerinde tam kan sayımı ve rutin biyokim sonuçları normal sınırlardaydı, ANA (+), ENA paneli ve anti-ds DNA sonuçları (-)'ti.Lezyondan insizyonel derin biyopsi alındı. Biyopsi sonucunda yüzeyde hafif hiperkeratoz,epidermal retelerde düzleşme,üst dermiste artmış kollajen görülmekteydi,inflamatuar reaksiyona rastlanmadı.Klinik ve histopatolojik bulgular ışığında hastaya morfea tanısı konuldu.Hastamıza topikal kalsipotriol+betametazon dipropiyonat kombinasyonu başladık, 3 hafta kullanıp 1 hafta ara verecek şekilde günde 2 kere lezyonların üzerine sürmesini önerdik. Hastamızın takibi devam etmektedir.

Sonuç: Etyopatogenezin kesin bilinmemesine karşılık,özellikle lineer morfeada kutanöz mozaisizm gibi genetik faktörlerin yanısıra böcek ısırığı,aşı uygulanması,friksiyon ve tekrarlayan travma,cerrahi işlem, aşırı egzersiz ve enjeksiyon gibi tetikleyici faktörlerin de rolü olduğu düşünülmektedir.Biz vakamızda hastanın voleybol oynamasının ve aynı zamanda geçirdiği diz operasyonunun tetikleyici olabileceğini düşündük.O yüzden vakamızı paylaşmak istedik.

Anahtar Kelimeler: *blaschko çizgileri, lineer morfea*

Resim 1: lezyonların lateral görüntüsü

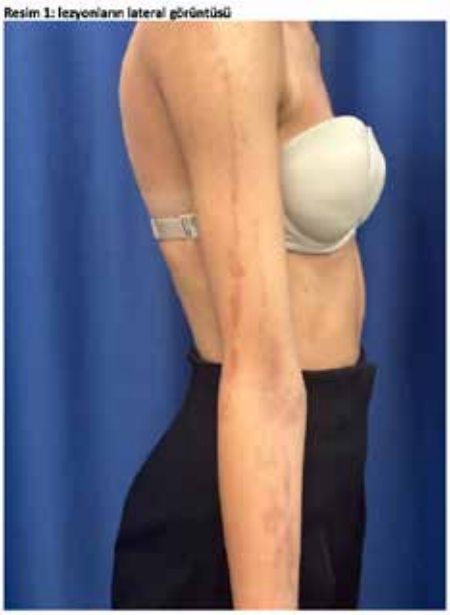

Resim 2: lezyonların anterior görüntüsü

Resim 2: lezyonların anterior görüntüsü

[EP-82]
Konfluent ve Retiküler Papillamatozis: Bir Olgu Sunumu

Mustafa Akın[1], Seyfettin Mahir Koçak[1], Mine Şeyda Dilek[1], Begüm Çalım Gündüz[2], İbrahim Halil Yavuz[1], Nazlı Caf[1], Göknur Özaydın Yavuz[1], Harbiye Dilek Canat[1], Zafer Türkoğlu[1]
[1]Başakşehir Çam ve Sakura Şehir Hastanesi,Dermatoloji Ana Bilim Dalı,İstanbul
[2]Başakşehir Çam ve Sakura Şehir Hastanesi,Patoloji Ana Bilim Dalı,İstanbul

Amaç: Konfluent ve Retiküle Papillomatozis, birleşerek retiküler bir patern oluşturan hiperpigmente, skuamlı papül ve plaklarla karakterize nadir bir dermatolojik hastalıktır. Bu dermatoz en sık vücudun üst kısmında; özellikle göğüs, karın ve sırtta görülmekle birlikte başka bölgelerde de bildirilmiştir. Bu olgu sunumunda, Konfluent ve Retiküle Papillomatozis tanısı konulan bir hastanın klinik prezentasyonu, tanı ve tedavisinin anlatılması amaçlanmıştır.

Olgu: 22 yaşında erkek hasta, boyun ve gövdede kahverengi lekeler şikayetiyle tarafımıza başvurdu. Alınan anamnezinde şikayetlerinin bir yıl önce başladığı; lezyonların boyun bölgesinden başlayıp, gövde ve ekstremitelere doğru yayıldığı öğrenildi. Hastanın lezyonlarında kaşıntı mevcuttu. Ağrı veya ek bir şikayeti yoktu. Hastaya şu ana kadar başvurduğu merkezlerde emoliyent reçete edilmiş ve hasta bundan fayda görmemişti. Bilinen ek hastalık veya ilaç öyküsü yoktu. Hastanın dermatolojik muayenesinde, boyun bölgesinde ve kol fleksör derisinde ağsı yapıda skuamlı birleşmeye eğilimli 5-7 milimetre çaplarında papül ve plaklar tespit edildi. Lezyonlara wood ışığı ile bakıldığında refle görülmedi. Terra firma-forme 'yi ekarte etmek için etil alkolle silme işleminde lezyonların kaybolmadığı görüldü. Hastanın laboratuvar değerlerinde ek bir patoloji saptanmadı. Hastanın boyun lateralinden 4 milimetre punch biyopsi alındı. Alınan örneğin histopatolojik incelemesinde yüzeyde ortokeratoz, epidermiste papillamatoz, retiküler akantoz, yüzeyel dermiste perivasküler lenfositler izlendi. PASAB ve GMS boyamalarında spesifik mikroorganizma izlenmedi. Hastaya dermatolojik muayene ve histopatolojik bulgular sonucunda konfluent ve retiküler papillamatozis tanısı koyuldu ve 20 mg izotretionin başlandı. Hastanın düzenli vizitleri yapılmaktadır.

Sonuç: Konfluent ve Retiküle Papillomatozis, sıklıkla yanlış tanı konulan veya gözden kaçan nadir bir dermatolojik antitedir. Dermoskopi ve histopatoloji bu hastalığın tanısında kullanılabilir, ancak tanı esasen kliniktir. Patogenez bilinmemektedir, ancak bazı teoriler retinoidlerle tedaviye olumlu yanıt nedeniyle keratinizasyon bozukluğu olduğunu öne sürmüştür. Tedavide minosiklin ve azitromisin başta olmak üzere izotretinoin, asitretin ve antifungaller gibi seçenekler mevcuttur. Bu dermatozun daha iyi anlaşılabilmesi için etiyoloji, tanı ve tedavisi ile ilgili daha çok çalışmaya ihtiyaç vardır.

Anahtar Kelimeler: *izotretinoin, konfluent ve retiküler papillamatozis*

Konfluent ve Retiküle Papillamatozis Patoloji

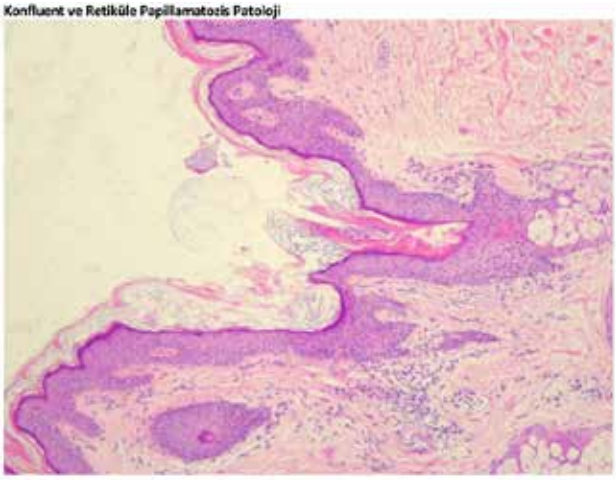

Konfluent ve Retiküle Papillamatozis Patoloji

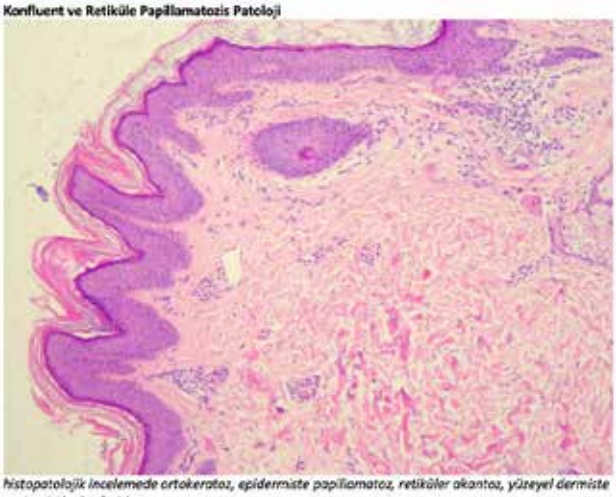

histopatolojik incelemede ortokeratoz, epidermiste papillomatoz, retiküler akantoz, yüzeyel dermiste perivasküler lenfositler

Konfluent ve Retiküle Papillamatozis Vaka

Konfluent ve Retiküle Papillamatozis Vaka

Konfluent ve Retiküle Papillamatozis Vaka

sırtta retiküler paternde,hiperpigmente skuamlı plak ve papüller

[EP-83]
Vorikonazol ile ilişkili fototoksisite

Fatma Nur Kutlu, Ömer Kutlu, Atiye Akbayrak
Tokat Gaziosmanpaşa Üniversitesi Tıp Fakültesi Deri ve Zührevi Hastalıkları Ana Bilim Dalı, Tokat

Amaç: Vorikonazol, invaziv mantar enfeksiyonlarının tedavisi için onaylanmış geniş spektrumlu bir triazol antifungaldir. İlaç, maküler eritem veya psödoporfiri gibi ışıkla dağılan döküntüler olarak ortaya çıkan fototoksisite ile ilişkilendirilmiştir.
Olgu: 62 yaşında erkek hasta dermatoloji polikliniğine yüzünde, eritemli hassas döküntü şikayeti ile başvurdu. Hastanın bilinen hipertansiyonu mevcuttu.Hastanın kronik öksürük nedenli göğüs hastalıklarına başvuru sonrası yapılan tetkiklerde akciğerde mantar enfeksiyonu tespit edilmesi üzerine haziran 2022 tarihinde vorikonazol tedavisi başlanmış olup tedavi sonrası oluşan şikayetleri açısından tarafımıza konsulte edildi.Dermatolojik muayenede yüzde malar bölgede va alında eritemli yer yer skuamlanmanın eşlik ettiği hassas döküntü izlendi Ayrıca hastanın alt dudağından skuamoz hücreli karsinom şüpheli nodül izlendi Dışarıda çalışırken daha büyük bir şapka, uzun kollu gömlek giymesi ve güneş kremi kullanması tavsiyeedildi. Vorikonazol tedavisine devam edildi
Sonuç: Vorikonazol ile ilişkili fototoksisite hem çocuklarda hem de yetişkinlerde bildirilmişti Fototoksik döküntünün başlangıcı, hastanın aldığı güneşe maruz kalma derecesine bağlı olarak aylardan yıllara kadar değişebilir Vorikonazolün neden olduğu ışığa duyarlılık, genellikle ışıkla dağılan, eritematöz maküler döküntü olarak ortaya çıkar. Daha yakın zamanlarda, makaleler vorikonazol ile uzun süreli tedavi gören hastalarda skuamöz hücreli karsinom ve melanomu tanımlamıştır. Vorikonazol ile ilişkili fototoksisitenin, bağışıklığı baskılanmış hastalarda cilt kanseri gelişme riskini hızlandırdığı öne sürülmüştür.
Vorikonazol ile ilişkili fototoksisitenin yönetimi, mümkün olduğunda ilacın kesilmesini içerebilir. Deri lezyonları tipik olarak ilacın kesilmesinden sonra kendiliğinden düzelir. Bununla birlikte, birçok hasta ilaç tedavisine devam etmelidir. Bu nedenle güneşten korunmalı ve foto koruyucu giysiler kullanılmalıdır. Hastamıza vorikonazol tedavisine devam edildi ve dışarıdayken açıkta kalan bölgeleri (alt yüz, üst göğüs ve distal kol gibi) koruyacak giysiler giymesi önerildi

Anahtar Kelimeler: *vorikanazol*

resim 1-

SAĞ YANAKTA ERİTEMLİ SKUAMLI DÖKÜNTÜ

resim 2

[EP-84]
Anjiyoma Serpijinosum: Bir Olgu Sunumu

Zülal İnci Bal, Zülküf Aslan, Nermin Karaosmanoğlu
Ankara Eğitim ve Araştırma Hastanesi, Deri ve Zührevi Hastalıkları Ana Bilim Dalı, Ankara

Amaç: Anjiyoma serpijinozum (AS), derideki yüzeysel kan damarlarının proliferasyonu ve dilatasyonuyla karakterize benign, nadir görülen bir vasküler anomalidir. Klasik olarak çocuklukta başlar, asemptomatiktir. Tipik görünüm, küçük kümeler halinde ortaya çıkan çok sayıda küçük, asemptomatik, palpe edilemeyen, koyu kırmızı-mor lekelerdir, genellikle ekstremitelerde görülür, asimetriktir. Ekstremitelerde ve gövdede geniş alanları tutan bir anjiyoma serpijinozum olgusunu sunuyoruz.

Olgu: Bilateral üst kol, uyluklar ve batında multiple eritematöz lezyonları olan 8 yaşında kız hasta polikliniğimize başvurdu. Asemptomatik olan lezyonlar ilk kez 1 yaşında çok sayıda toplu iğne başı büyüklüğünde fark edilmiş ve zamanla genişlemiş. Lokal travma veya kanama öyküsü yoktu. Dermatolojik muayenede, bilateral ekstremitelerde ve karın bölgesinde Blaschko çizgilerini takip eden, lineer dağılım gösteren parlak kırmızı, grube, punktat maküller ve düzensiz yamalar görüldü. (Şekil 1) Dermoskopik muayenede keskin sınırlı kırmızı lagünler, noktasal ve düzensiz globüller mevcuttu. (Şekil 2).Diaskopide lezyonlar solmadı.Mukozalar ve sistemik muayene normaldi. Gaitada gizli kan negatifti.Tam kan sayımı, karaciğer ve böbrek fonksiyon testleri, elektrolit düzeyleri, kanama ve pıhtılaşma profilleri normaldi. Kapiller malformasyon, pigmente purpurik dermatoz, unilateral nevoid telenjiektazi, anjiyoma serpijinozum ön tanılarıyla koldaki lezyondan deri biyopsisi alındı. Histopatolojik incelemede epidermiste hiperkeratoz, papillomatoz ve düzensiz akantoz, üst dermiste ise lenfositleri çevreleyen kapillerlerde dilatasyon olduğu görüldü. Klinik muayene ve histolojik bulgularla hastaya anjiyoma serpijinozum tanısı konuldu.

Sonuç: AS, genellikle unilateraldir, ekstremitelerde lokalizedir ve bacakları tercih eder. Histolojik olarak yüzeysel dermisteki kapillerlerde proliferasyon ve dilatasyon görülür. Epidermis ve subkutan doku normaldir. Eritrosit ekstravazasyonu ve hemosiderin birikiminin olmaması purpurik dermatozlardan ayrımını sağlar. Lezyonlar kapiller malformasyon düşündürebilir; ancak bu durum genellikle kalıtsaldır. Ayırıcı tanılara giren diğer hastalık yüz, boyun, omuz ve toraksta çok sayıda telanjiektazi ile karakterize bir dermatoz olan unilateral nevoid telanjiektazidir (UNT). Edinsel UNT vakaları tipik olarak hiperöstrojenik durumlarda, hepatitte, hipertiroidizmde ortaya çıkar. Ancak hastamızda bu durumlar yoktu. Klinik ve histopatolojik bulgulara bakıldığında hastamıza anjiyoma serpijinozum tanısı koyduk ve simetrik ve yaygın tutulum sebebiyle sunuyoruz.

Anahtar Kelimeler: *Anjiyoma Serpijinozum, Vasküler Anomali*

Resim 1

Bilateral ekstremitelerde ve karın bölgesinde Blaschko çizgilerini takip eden, lineer dağılım gösteren parlak kırmızı grube punktat maküller ve düzensiz yamalar

Resim 2

Dermoskopik muayenede görülen keskin sınırlı kırmızı lagünler, noktasal ve düzensiz globüller

PROF. DR.

XXVI. A. LÜTFÜ TAT Sempozyumu

15-19 KASIM 2023 SHERATON KONGRE MERKEZİ, ANKARA

Bir Ankara Klasiği...

www.lutfutatsempozyumu2023.org